

## 안면 파종상 속립성 루푸스 3예

이화여자대학교 의과대학 피부과학교실  
박 미 연 · 함 정 희

= Abstract =

### Three Cases of Lupus Miliaris Disseminatus Faciei

Mi Youn Park, Jeong Hee Hahm

Department of Dermatology, Colloege of Medicine, Ewha Womans University

LMDF is an asymptomatic papular eruption affecting the central area of the face, which runs a chronic course and involutes spontaneously with scarring. Histopathologically, the papules usually show scattered masses of tuberculoid granuloma composed of epithelioid cells, giant cells, and an encircling rim of small round mononuclear cells in the dermis. The etiology and pathogenesis of this condition are still unknown. Consequently, the treatment of LMDF has not been satisfactory despite the use of various drugs such as antituberculous drugs, steroids, tetracycline. Dapsone and isotretinoin have been reported to be effective in some cases.

Three cases of LMDF are presented with efficacy of isotretinoin. Red-brown papules of the face developed and improved by isotretinoin in a 33-year-old man(case 1), and a 28-year-old man(case 2). But the lesions of the face persisted in 55-year-old man(case 3).

### 서 론

안면 파종상 속립성 루푸스(Lupus miliaris disseminatus faciei : LMDF)는 과거 결핵진으로 생각되어왔으나, 최근에는 세포면역이 관련이된 비결핵성 감염질환으로 간주되고 있다<sup>1)</sup>. 병변은 주로 안검, 입술, 코, 턱에 2~3mm 크기의 다발성 표재성 구진으로 호발하며, 12개월 내지 24개월 내에 구진들은 흔히 두창양 반흔을 남기며 자연소실되기도 한다. 본 질환의 치료로는 항결핵제, tetracycline, corticosteroid, dapsone, isotretinoin이 사용되고 있으며 저자들은 작용기전은 잘 알려져있지 않으나 피부와 피부부속기에 특별한 약리학적 영향을 나타내며, 면역 조절과 항염 작용을 갖는 isotretinoin의 투여<sup>2)</sup>로 병변의 호전을 보였던 2중례(33세, 28세 남자)와

병변의 호전을 보이지않았던 1중례(55세 남자)를 보고하고자 한다.

### 증 례

중례 1, 2, 3에 대한 임상 및 검사소견, 치료를 종합하여 Table 1에 요약하였다.

### 고 찰

LMDF는 Fox<sup>3)</sup>가 disseminated follicular lupus로 최초로 보고한 이래, Peck<sup>4)</sup>은 조직학적으로 LMDF가 결핵양 육아종 형태를 나타냄으로써 LMDF와 결핵과의 연관성을 보고 하였다.

그후 결핵이 LMDF의 원인이라는 학설은 많은

**Table 1.** Summary of 3 cases of LMDF

	Case 1	Case 2	Case 3
Sex/Age	M/33	M/28	M/55
Skin lesions	red-brown colored papules and erythematous eczematous plaque on the face(Fig. 1)	red-brown colored papules on the face(Fig. 2)	erythematous or red-brown colored papules on the face (Fig. 3)
Duration	10 months	4 months	3 months
Abnormal lab. findings	Tuberculin Ag(+)	Tuberculin Ag(+)	None
Histopathologic findings (Fig. 4, 5, 6)	large tubercle with considerable caseation necrosis in the upper and mid dermis	large tubercle with considerable caseation necrosis in the mid dermis	large tubercle with considerable caseation necrosis in the upper dermis
Treatment	1. Corticosteroid(2 months) 2. Isotretinoin(3 months) (Fig. 7)	1. Tetracycline(2 months) 2. Isotretinoin(3 months)	1. Cortcosteroid( 2 months) 2. Isotretinoin(4 months)

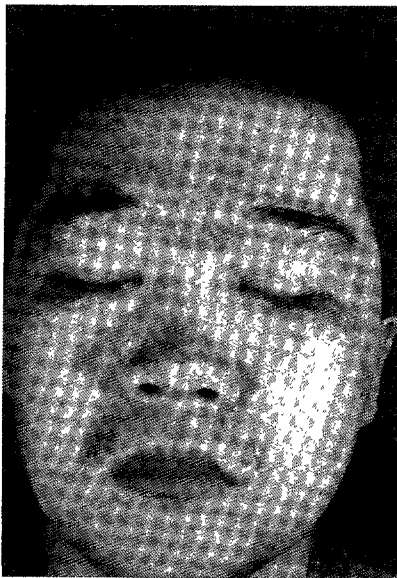


Fig. 1. Red-brown colored papules and erythematous eczematous plaque on the face(case 1).

보고자에의해 부정되었으며<sup>1)5)6)7)</sup>, 이는 LMDF가 동반된 결핵병변이 없고 항결핵제 치료에 대한 효과를 보이지 않고, 병변이 특별한 치료없이 자연소실되며, 병변내에서 mycobacteria가 발견되지 않는 점으로 미루어 결핵의 한 형태로 간주될 수 없다고<sup>5)</sup> 하였다.

한편 Kremer와 Maleville<sup>6)</sup>은 LMDF가 Demodex

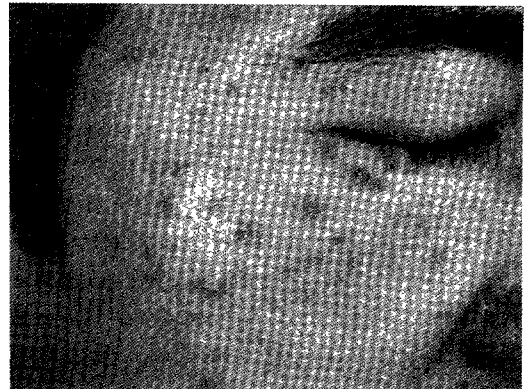

Fig. 2. Red-brown colored papules on the face(case 2).

folliculorum 에 대한 지연형 감각과민으로 인하여 발생한다고 하였으며 Wolff<sup>5)</sup>등은 유육종성 반응으로 발생한다고 보고하고 있다.

최근에 Shitara<sup>7)</sup>는 LMDF가 모피지 기관이 파괴되어 나타나는 포상 낭종이나 포상 내용물에 대한 육아종성 반응으로서 acne rosacea의 구진형으로 간주된다고 보고하였고 Mihara와 Isoda<sup>1)</sup>는 LMDF가 세포면역이 관련이된 감염원에 대한 반응이라고 보고 하였다.

병병은 주로 양미간, 안검, 입술, 코, 턱에 호발하는 2~3mm크기의 다발성 표재성 구진 양상을 보이며<sup>5)</sup>, 성인과 청소년에 호발하고 12개월 내지 24개월 내에

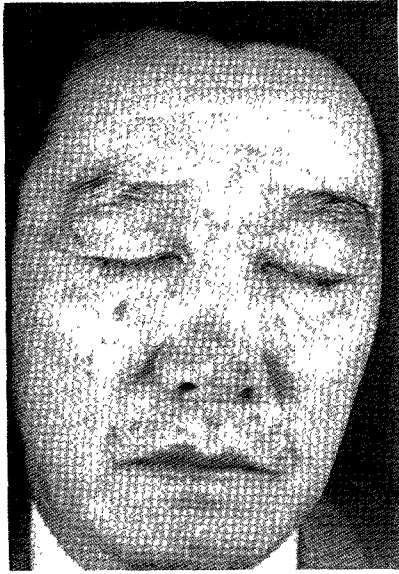


Fig. 3. Erythematous, red-brown colored papules on the face(case 3).

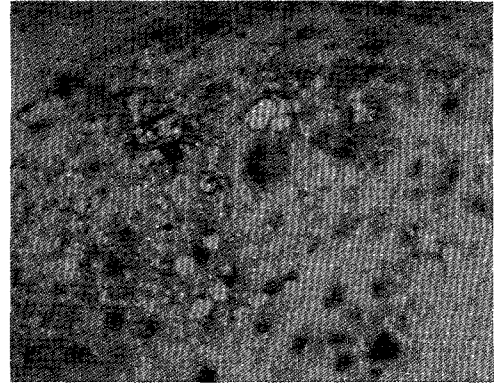


Fig. 6. Intensely granular intracytoplasmic lysozymal activity in the epithelioid cells and giant cells(lysozyme stain  $\times 400$ ).




Fig. 4. There are large tubercle with considerable caseation necrosis in the dermis(H & E stain  $\times 100$ ).

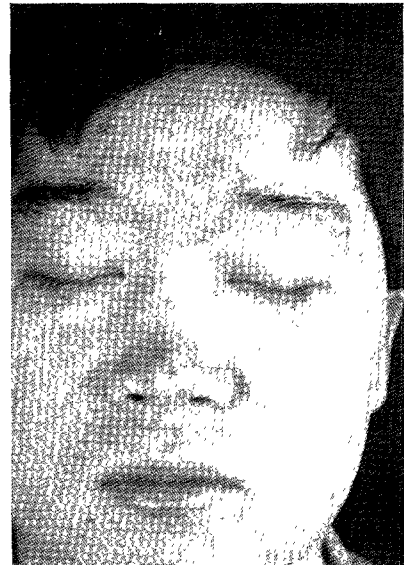


Fig. 7. The lesions are improved with pitting scars after treatment by isotretinoin(case 1).



Fig. 5. Multiple Langhan's type giant cells in the dermis (H & E stain  $\times 100$ ).

두창양 반흔을 남기며 자연소실된다.

병리조직 소견은 진피 증상부에 임파구의 침윤으로 둘러싸이고 상피양 세포와 Lagan's형 거대 세포로 이루어진 전형적인 결핵성 육아종성 변화를 보이며 그 중심부는 대개 건락 피사를 동반한다<sup>8)</sup>.

LMDF의 조직형은 Table 2와 같다.

모든 예에서 lysozyme염색에 양성을 보였으며, 이는 LMDF에서 lysozyme의 활성이 탐식세포의 활성의 특정단계에 나타날 수 있으며, 감염과 같은 비특이성 방어 체계에 작용하여 상피세포양 육아종을 형성하

**Table 2. Histologic Types of LMDF\***

Epithelioid cell granulomas with central necrosis
Epithelioid cell granulomas without central necrosis
Type of sarcoid reaction
Type of foreign body reaction
Epithelioid cell granulomas with abscesses
Nongranulomatous nonspecific inflammatory infiltrate

\*Adapted from Shitara<sup>7)</sup>

는 점으로<sup>1)</sup> 설명될 수 있다.

비교적 안면에 국한하여 구진상 병변을 보이는 질환들로서 LMDF와 감별해야 할 질환과 감별점은 Tabel 3에 요약되어 있다.

LMDF의 치료로는 항결핵제, tetracycline, corticoste-

roid, dapsone, isotretinoin이 사용되어 왔으며, 항결핵제로써는 새로운 병변의 소실을 관찰할 수 없고 corticosteroid가 새로운 병소를 방지하며<sup>9)</sup>, tetracycline이 시도되고 있으나, 병변의 소실에 도움을 주지 못하고 있다<sup>10)</sup>. 또한, dapsone은 치료 기전이 확실한 것은 아니나, 감염원에서 folic acid의 합성에 작용하고, lysosomal enzyme의 방출을 억제하고, 다형핵 백혈구의 화학주성(polymorpholeukocytic chemotaxis)을 억제하며, 보체의 교체 활성로를 억제하는 작용으로 LMDF의 치료에 이용되어 치료 5개월안에 소실된 예를<sup>11)</sup> 볼 수 있었다. 최근에 isotretinoin이 치료에 이용되고 있으며, 전반적인 치료기전은 피지선 활성의 억제, 모낭내에서 propionibacterium acnes의

**Table 3. Differential diagnosis**

	Papular form or Acne rosacea	Papular form of Sarcoidosis	Papular form of Granuloma annulare
Skin lesions	erythema, papules, pustules, nodules, cysts, and telangiectasia in the central third of the face(nose, cheeks)	erythematous or violaceous lichenoid papules on the face, eyelid, ala nasi	one or more flesh colored papules on the dorsal surface of the hands and feet, face(rare)
Other organ involvement	eyes	lungs, lymph nodes, eyes	None
Abnormal lab. findings	None	hilar adenopathy Kveim test(+) CMI ↓ circulating Ab response ↑	DM
Histopathologic findings	tuberculoid granuloma around hilar follicles(granulomatous rosacea)	epithelioid cell tubercle (naked tubercle)	palisading granuloma by histiocytes and epithelioid cells surrounding focal collagen degeneration

**Table 3. Differential diagnosis(continued)**

	Acne vulgaris	Perioral dermatitis
Skin lesions	comedones, papules, pustules, nodules, cysts on the face, back or chest	erythematous papules and pustules on the chin, nasolabial fold, upper lip
Other organ involvement	None	None
Abnormal lab. findings	None	None
Histopathologic findings	perifollicular inflammation around comedo composed of keratinized cells, sebum and microorganisms	upper dermal and perifollicular granuloma admixed with lymphocytes(granulomatous perioral dermatitis)

성장억제, 염증반응의 억제, 모낭내에서 각화현상의 변형을 유도하는 것으로 요약될 수 있으며<sup>12)</sup>, LMDF에 대한 치료기전은 미상이나 피부 부속기의 특별한 약리학적 영향과 면역조절, 항염작용으로 치료 1개월후 극적인 치료 효과를 관찰 할 수 있었고 4개월후 투약중지로도 병변의 재발을 관찰 할 수 없던 보고가<sup>13)</sup> 있었다.

증례 1과 2는 corticosteroid(2개월)와 tetracycline(2개월)으로 각각 치료하였으나 효과가 없어 isotretinon 치료 3개월후 병변이 소실된 것을 관찰할 수 있었으나 증례 3에서는 corticosteroid 치료후 반응이없어, isotretinoin으로 대치하고 관찰 중에 있다. 그러나, 병변 발생후 치료기간을 고려하여 볼때 증례 1과 2는 병변의 자연 소실도 전혀 배제할 수 없다.

## 결 론

저자들은 자각증상 없이 발생된 안면 발진의 조직검사 소견이 LMDF로 사료되어 isotretinoin으로 치료한 3예를 보고한다.

## References

- 1) Mihara K, Isoda M : *Immunohistochemical study of lysozyme in lupus miliaris disseminatus faciei. Br J Dermatol* 1986 ; 115 : 187-192
- 2) Elias PM, Williams ML : *Retinoids, cancer, and the skin. Arch Dermatol* 1981 ; 117 : 160-180
- 3) Fox T : *Disseminated follicular lupus. Lancet* 1878

: 13 : 35-36

- 4) Peck SM : *Beitrag zur lehre vom lupus miliaris disseminatus faciei. Arch Dermatol Syphiligr* 1929 : 158 : 545-546
- 5) Wolff K : *Tuberculosis. In dermatology in general medicine. Fitzpatrick TB, Eisen AZ, Wolff KO, et al(eds). 3rd ed, New York, McGraw-Hill Book Co 1989 : pp 2169-2170*
- 6) Kremer M, Maleville J : *Demodex folliculorum und die histogenese der granulomatosen Rosacea. Hautarzt* 1974 : 25 : 166-168
- 7) Shitara A : *Clinicopathological and immunological studies of lupus miliaris disseminatus faciei. J Dermatol* 1982 : 9 : 383-385
- 8) Lever WF, Schaumburg-Lever G : *Histopathology of the skin. 7th ed, Philadelphia, JB Lippincott Co 1989 : pp 302-303*
- 9) O'Driscoll T, Morgan G : *Acne agminata of the eyelid. Proc R Soc Med* 1974 : 67 : 869-870
- 10) Rook A, Wilkson DS, Ebling FJG : *Tuberculosis of the skin. In Textbook of Dermatology. 4th ed, Oxford, Blackwell Scientific Publication 1986 : pp 1616-1617*
- 11) Kumano K, Tani M, Murata Y : *Dapsone in the treatment of miliary lupus of the face. Br J Dermatol* 1983 : 109 : 57-62
- 12) Plewig G, Nikolowski J, Wolff HH : *Action of isotretinoin in acne rosacea and gram-negative folliculitis. J Am Acad Dermatol* 1982 : 6 : 766-785
- 13) Berbis P, Privat Y : *Lupus miliaris disseminatus faciei : Efficacy of isotretinoin. J Am Acad Dermatol* 1987 : 16 : 1271-1272