

외고정 보조기를 이용한 교차하퇴피부판이식술

이화여자대학교 의과대학 정형외과학교실

이 석 범

= Abstract =

Cross-Leg Flap Immobilized with External Fixator Brace

Seok Beom Lee

Department of Orthopaedic Surgery, College of Medicine, Ewha Womans University

Cross-leg flaps are used to provide thick skin coverage of bone and tendons. The calf is the donor site. The flap is based along the medial aspect of the tibia. Immobilization of both legs is essential. The commonly used cross-leg plaster casts cannot adjust the position of the legs when the flap is subjected to kinking or pressure. Author developed a External Fixator Brace with universal joint that enables the position of the legs to be controled. Six cases of cross leg flaps were immobilized by the External Fixator Brace and the following results were obtained.

- 1) Observation of the flap circulation was more feasible through the wider exposure when the External Fixator Brace was applied.
- 2) Cleansing of both the donor and recipient sites was easier because of the wider exposure when the External Fixator Brace was applied.
- 3) Adjustment of position of the flap was possible using universal joint incorporated in the External Fixator Brace when the circulation of the flap was found to be compromised.

서 론

피부판이식술은 피부와 피하조직이 혈관경에 의하여 잠정적으로 공여부에 연결된 상태로 이식되는 방법으로서, 두텁고 혈행이 좋은 피부판이 이식될 수 있으므로, 수혜부의 반흔조직이 최소화되고 국소 혈행 및 영양 공급을 증진시키는 효과가 있어 골 또는 건의 노출이 흔히 사용된다.

이 중 교차하퇴피부판이식술은 하퇴부, 족관절부 또는 족부의 연부조직 결손시 흔히 이용되는 술 식중의 하나로서, 공여부는 환부의 반대쪽 하퇴의

피부와 피하조직을 이용한다. 혈관경에 의하여 공여부와 수혜부의 연결된 피부판은 공여부쪽 절제 시까지 만족스런 혈행이 유지되어야 하며, 또한 수혜부에서 분리하면 안되므로, 이를 위해서는 양측 하퇴의 위치 고정이 필요하게 된다.

교차하퇴피부판이식술후 피부판의 고정을 위해서는 대부분의 경우 양측하지에 교차하퇴 석고고정을 시행하게 되는데, 이 경우 피부판의 석고내 노출부가 협소하여 혈행 상태를 파악하기 어려운 때가 많으며, 또한 술후 피부판이 꺾이거나 장력을 받아 혈행에 지장을 받는 것이 확인되었을 때 이를

조절하고 하퇴를 적절한 위치로 재고정시키는 것이 힘든 경우가 많다.

저자는 이러한 점을 개선하기 위하여 만능관절을 장착한 외고정 보조기를 고안하였으며, 하퇴부 또는 족부의 연부조직 결손을 가진 환자 6례에서 교차하퇴피부판이식술후 이를 사용하여 좋은 결과를 얻었기에 보고하고자 한다.

외고정 보조기의 구조 및 시술 방법

외고정 보조기의 구조는 4개의 외고정 나사축을 장착한 폴리에티렌 하퇴본(mold) 2개와, 이들을 고정하기 위한 4개의 나사축, 그리고 8개의 만능관절(universal joint)로 구성된다(Fig. 1). 폴리에티렌 하퇴 본에는 교차하퇴피부판의 공여 및 수혜 부위에 맞춰 넓은 창(window)을 내었다.

교차하퇴피부판이식술은 종래의 방법대로 멸균 상태에서 시행하며, 외고정 보조기는 수술이 끝나고 나서 장착시킨다. 외고정 보조기를 장착시킬 때는 만능 관절을 이용하여 피부판의 혈행이 가장 좋은 위치와 거리에서 양측하퇴를 고정한다(Fig. 2). 외고정 보조기를 이용하면 피부판의 주위에는 4개의 나사축만이 위치하게 되므로 피부판은 여러 방향에서 확실히 노출되어 피부판 혈행 상태의 파악과 드레싱이 용이할 수 있으며, 보조기의 장착후 하퇴의 위치를 바꾸고 싶을 때는 만능관절을 조금 풀고 하퇴의 위치를 조절할 수 있다.

피부판의 수혜부가 하퇴의 전면이 아닌 경우(족저부 등)에는 폴리에티렌 하퇴 본의 모양을 변형하면 가능하다. 또, 폴리에티렌 하퇴 본이 준비되지




Fig. 1. Polyethylene mold with external fixation pins and universal joints.




Fig. 2. Overview after application of The External Fixation Brace.

못한 경우는, 석고대 고정판을 붙인 외고정 나사축을 미리 준비하여 이를 포함한 단하지석고봉대를 감는다. 석고가 완전히 마르면 피부판의 공여부와 수혜부에 넓은 창을 내고 종(sagittal)으로 bivalve하여 외고정보조기의 본을 만들어 두었다가 수술 당일 사용한다.

증례 분석 및 결과

총 6례의 환자중 하퇴부 전면에 연부조직 결손을 가진 경우가 3례있었으며, 족배부의 연부조직 결손이 1례, 족저부의 연부조직 결손이 2례 있었다(Table 1). 6례의 연부조직 결손중 경골의 전면에 연부 조직 결손이 있었던 2례는 폴리에티렌 본을 이용하였으며, 나머지 4례는 석고봉대를 이용하였다. 폴리에티렌 본은 수술후 장착이 간편한 장점이 있었으나, 족부 및 족관절부의 연부조직 결손시에는 족부를 고정하기가 어려운 관계로 석고봉대를 시행하였다.

동반 손상은 경골의 단성 골수염이 1례, 개방성 종골 골절의 후유증이 1례, 아킬레스건의 부분파열이 1례 있었으며, 나머지 3례는 교통사고로 파열창 및 연부조직 소실만 있었던 경우였다(Table 2).

Table 1. Site of soft tissue defect

	No. of patient
Anterior aspect of tibia	3
Dorsum of foot	1
Heel	2
Total	6

Table 2. Associated injuries

	No. of patient
Chronic osteomyelitis	1
Open calcaneal fracture	1
Partial rupture of T. Achilles	1

총 6명의 환자는 모두 교차하퇴피부판이식술후 만능관절을 장착한 외고정 보조기를 사용하였으며, 술후 3주째에 공여부의 혈관경을 절제가 가능하였다. 모든 경우에서 피부판의 노출은 여러 방향에서 만족스러웠으며, 따라서 혈행 상태를 파악하기가 용이하였고, 드레싱이 확실하게 이루어질 수 있었다. 하퇴부 전면에 연부조직 결손을 가진 경우 1례와, 족저부와 연부조직 결손이 있었던 2례에서는 술후 4~10일에 피부판이 꺾이거나 장력을 받아 혈행에 부분적인 지장을 받는 것이 확인되었으며, 이 경우 만능관절을 조절하여 하퇴를 적절한 위치로 재고정시켜 피부판의 혈행을 보존시킬 수 있었다.

증례 보고

25세 남자 환자로, 교통사고로 인해 좌측 후족부에 아킬레스건의 부분 파열을 동반한 피부 및 연부조직 결손을 주소로 본원에 내원하였다. 변연 절제술과 아킬레스건의 일차적 봉합술 시행한 6주 후의 모습으로 4×5cm² 크기의 피부 결손을 보였다 (Fig. 3). 수술 2일전 병실에서 양측 하지에 4개의 외고정 나사축을 포함한 석고 봉대를 감고 (Fig. 4), 하퇴의 공여부와 수혜부에는 되도록 넓은 창(window)을 내었으며, 석고가 단단히 굳은 후 중(sagittal)으로 bivalve하여 외고정보조기의 본을 만들어 두었다. 수술은 종래의 교차하퇴피부판이식술과 같이 멸균 상태에서 시행하며 (Fig. 5), 수술이 끝나면 미리 준비해둔 외고정 나사축이 고정된 석고 본을 착용시키고, 만능 관절을 이용하여 피부판의 혈행이 가장 좋은 위치에서 양측하퇴를 고정하였다 (Fig. 6). 술후 피부판의 노출은 여러 방향에서도 확실하여 피부판 혈행 상태의 파악과 드레싱이 용이할 수 있었다. 술후 7일째 피부판의 모습으로 피부판에 장력이 생기면서 혈행에 지장이 발생한 것을 쉽게 발견할 수 있었다 (Fig. 7). 이 같은 소견의 발견 즉시 만능관절을 조금 풀고 외고정보조기로 고정된 하퇴의 위치를 조절하였으며, 피부판의 혈

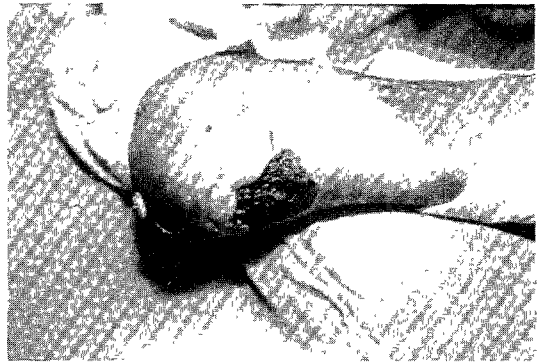


Fig. 3. Pre-op finding of soft tissue defect on the posterior aspect of left heel partially exposing calcaneal tendon.




Fig. 4. Pre-op plaster casts incorporating external fixation pins.

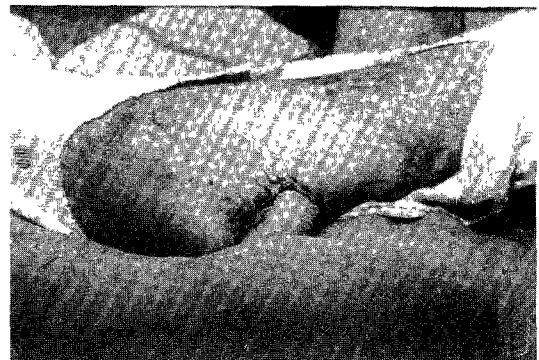


Fig. 5. Corss-leg flap applied in the sterile operative field.

행은 원래대로 호전되었다 (Fig. 8). 이후는 피부판의 노출이 좋은 관계로 종래의 교차하퇴석고고정을 이용한 경우보다 공여부와 수혜부의 청결을 유지하기가 수월하여, 비교적 염증 소견이 적은 것이 관찰되었으며, 술후 3주째에는 피부판의 공여부



Fig. 6. Overview after application of external fixation plaster cast with universal joints.




Fig. 7. Cross leg flap was found to be subjected to kinking because of undue tension between the donor and recipient site.

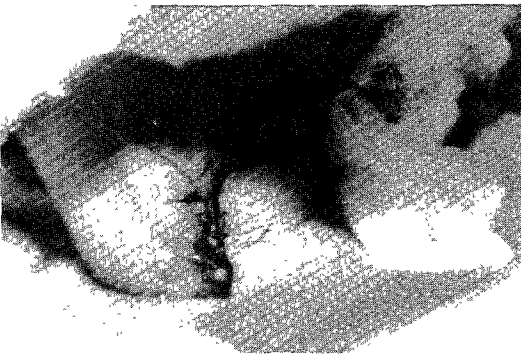


Fig. 8. Repositioning of the legs using universal joints eliminated circulatory compromise of the flap.

절제와 봉합술을 시행하여 만족한 결과를 얻었다 (Fig. 9).

고 찰

사지에 광범위한 연부조직 손상은 최근 산업재해

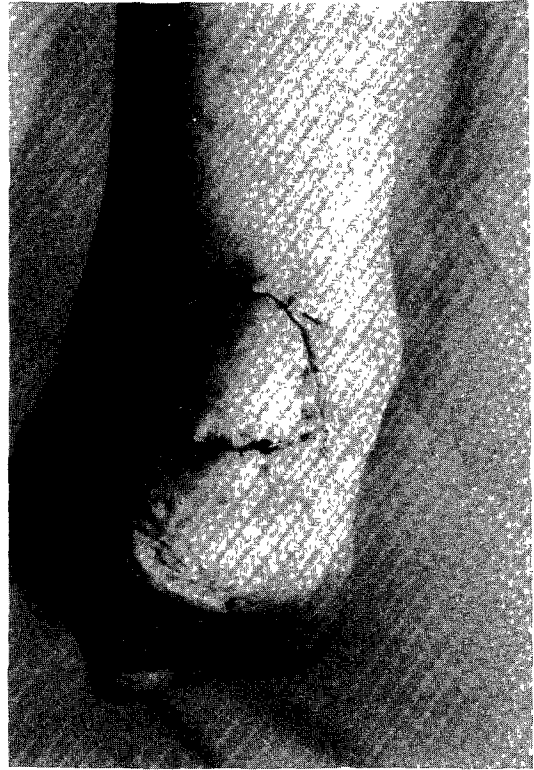


Fig. 9. Cross-leg flap was successfully separated after the 21th day.

및 교통사고의 증가로 말미암아 개방성 골절과 더불어 빈도가 증가하고 있으며 치료가 어려운 것으로 알려지고 있다. 지금까지 고식적인 피부이식술등 여러 방법이 시행되어 왔지만 광범위한 연부조직 손상의 치료는 피부판 이식술이 많이 이용되고 있다. 피부판이식술은 피부와 피하조직이 혈관경에 의하여 잠정적으로 공여부에 연결된 상태로 이식되는 방법으로서, 두텁고 혈행이 좋은 피부판이 이식되므로, 수혜부의 반흔조직이 최소화되고 국소 혈행 및 영양 공급을 증진시키는 장점이 있으며, 신경 기능이 회복된 후에는 마찰 등 외부 자극에 잘 적응하면서 특히 이식된 피부판 아래의 건 활주가 용이한 점이 이 술식이 자주 이용되는 이유라고 하겠다.

한편 현미경을 이용한 미세수술의 발달로 정형외과 영역에서 하지의 광범위한 연부조직 손상후 유리 피부판에 의한 일차 재건술이 시행되고 있다. 1965년 Krizek등⁶⁾이 처음으로 실험적인 혈관 부착 유리 피부판 이식술을 시도한 이래, 1972년 Harii와

Ohmori⁴⁾⁵⁾는 유리 두피피부판을 성공하였고, 1973년 Daniel과 Taylor¹⁾²⁾가 처음으로 서혜부 피부판을 성공한 후 현미경을 이용한 미세 수술과 유리피부판의 종류가 다양하여 지고 있다. 1978년 Sajio⁷⁾는 견갑 피편의 임상에 해부학적 기초를 정립시킨 후, 1982년 Gilbert와 Toet³⁾, Urbaniak등⁸⁾은 견갑 피부판을 임상에 이용하였다. 혈관 부착 유리 피부판 이식술은 수술이 한번으로 족하고, 공여부 및 수여부의 고정을 요하지 않는 장점이 있으나, 길고 비교적 큰 혈관을 얻어야 하고, 혈관 봉합 수기가 어려워 많은 수술적 경험을 하여야 하며, 혈관 봉합부에 혈행이 막히면 수술의 실패가 초래되는 커다란 단점을 가지고 있다고 할 수 있다.

피부판이식술은 연부조직 결손의 치료를 위한 전통적인 술식으로서, 공여부의 위치와 모양을 적절히 디자인하면 대부분의 환자에서 비교적 쉽게 높은 성공률을 보일 수 있는 장점이 있다고 할 수 있다. 피부판이식술은 종축(axial pattern)과 무작위축(random pattern)을 가진 피부판으로 분류될 수 있으며, 교차하퇴피부판이식술은 무작위축에 속하나 되도록 종축에 가까운 모양을 갖추는 것이 좋다. 교차하퇴피부판이식술은 하퇴부, 족관절부 또는 족부의 연부조직 결손시 흔히 이용되는 술식중의 하나로서, 공여부는 환부의 반대쪽 하퇴의 피부와 피하조직을 이용한다. 이때 혈관경에 의하여 공여부와 수여부에 연결된 피부판은 공여부쪽 질제시까지 만족스런 혈행이 유지되어야 하며, 또한 수여부에서 분리되면 안되므로, 이를 위해서는 양측 하퇴의 위치 고정이 필요하게 된다. 교차하퇴피부판이식술후 피부판의 고정을 위해서는 대부분의 경우 양측 하퇴에 교차하퇴 석고고정을 시행하게 되는데, 이 경우 피부판의 석고내 노출부가 협소하여 혈행 상태를 파악하기 어려운 때가 많다. 또한 술후 피부판이 꺾이거나 장력을 받아 혈행에 지장을 받는 것이 확인되었을 때는 이를 조절하고 하퇴를 적절한 위치로 재고정시키는 것이 힘든 경우가 많은 것을 종종 경험하게 된다.

저자는 이러한 점을 개선하기위하여 만능관절을 정착한 외고정 보조기를 고안하였는데, 그 기본적인 구조는 외고정편을 경골에 박지 않고도 하퇴를 고정된 석고봉대나 폴리에틸렌 본에 창작된 외고정 나사축을 이용하여 양측하퇴를 견고히 고정하는데

있다고 할 수 있다. 또한 외고정 나사축의 고정 부위에는 만능관절을 만들어 하퇴의 거리와 위치를 술자가 원하는 대로 용이하게 변경할 수 있도록 하였다. 본 연구에서는 총 6례의 연부조직 결손중 경골의 전면에 연부 조직 결손이 있었던 2례는 폴리에틸렌 본을 이용하였으며, 나머지 4례는 석고봉대를 이용하였다. 저자의 경험으로는 폴리에틸렌 본은 수술후 장착이 간편한 장점이 있었으나, 족부 및 족관절부의 연부조직 결손시에는 족부를 고정하기가 어려운 관계로 석고봉대가 더욱 유용하였다.

저자는 새로이 고안한 외고정조지가 피부판이식술후의 고정 및 피부판 혈행 유지 등 술후 처리를 용이하게 하여, 하지뿐 아니라 상지의 재건시에도 용이하게 이용될 수 있을 것으로 사료되었다.

결 론

저자는 만능관절을 장착한 외고정 보조기를 고안하여, 이를 하퇴부 또는 족부의 연부조직을 결손을 가진 환자 6례에서 교차하퇴피부판이식술후 사용하였으며 다음과 같은 결과를 얻었다.

- 1) 교차하퇴피부판이식술후 종래대로 교차하퇴 석고고정을 시행한 경우보다, 피부판 공여부 및 수여부의 노출부가 넓고 확실하여 피부판 혈행 상태를 파악하기가 훨씬 용이하였다.
- 2) 교차하퇴피부판이식술후 종래대로 교차하퇴 석고고정을 시행한 경우보다 피부판 공여부 및 수여부의 청결을 유지하기가 용이하였다.
- 3) 술후 피부판이 꺾이거나 장력을 받아 혈행에 지장을 받는 것이 확인된 경우에는 외고정보조기에 정착된 만능관절을 이용하여 하퇴의 위치와 거리를 조절하여 재고정시킴으로써 이를 호전시키기가 용이하였다.

References

- 1) Daniel RK, Taylor GI : *Distant transfer on an island flap by microvascular anastomosis : A clinical technique. Plast Reconstr Surg 1973 ; 52 : 111-117*
- 2) Daniel RK, Taylor GI : *The free transfer of skin flap by microvascular anastomosis. Plas Reconstr Surg 1973 ; 52 : 16-31*

- 3) Gilbert A, Toet L : *The free scapular flap. Plast Reconstr Surg* 1982 : 69 : 601-064
- 4) Harii K, Ohmori K : *Successful clinical transfer of ten flap by microvascular anastomosis. Plast Reconstr Surg* 1974 : 53 : 259-270
- 5) Harii K, Ohmori K : *The free musculocutaneous flap. Plast Reconstr Surg* 1976 : 57 : 294-304
- 6) Krizek TJ, Tari T, Desprez JD : *Experimental transplantation of composite grafts by microsurgical vascular anastomosis. Plast Reconstr Surg* 1976 : 36 : 538-546
- 7) Saji M : *The vascular territories of the dorsal trunk : A reappraisal for potential flap donor sites. Brit J Plast Surg* 1978 : 31 : 200-204
- 8) Urbaniak JR, Koman LA, Goldner RD, Armstrong NB, Nunley JA : *The vascularized cutaneous scapular flap. Plast Reconstr Surg* 1982 : 69 : 772-778