

# 발암성 물질 3'-Methyl-4-Dimethylaminoazobenzene이 肝吸蟲 감염 白鼠 肝의 조직병리학적 변화에 미치는 영향

이화여자대학교 의과대학 기생충학교실

閔 弘 基

= Abstract =

## Effect of a Carcinogen, 3'-Methyl-4-Dimethylaminoazobenzene on Histopathological Changes of the Liver in Rats Experimentally Infected with *Clonorchis sinensis*

*Hong-Ki Min*

*Department of Parasitology, College of Medicine, Ewha Womans University*

Wistar rats were used and divided into 3 groups ; group I treated with 0.03% 3'MeDAB alone for 12 weeks, group II given 50 *Clonorchis* metacercariae alone and group III given 50 metacercariae at the beginning of the treatment with 0.03% 3'MeDAB for 12 weeks. Three rats from each group were examined at 4 week interval up to 40 weeks. For histopathological examination hematoxylin-eosin stain was applied and for ultrastructural examination electron microscope was used.

In light microscopic examination, nuclear enlargement and hyperchromasia, and nucleolar enlargement were noted in all groups. In group II cell cord disarray, focal necrosis and inflammatory cell infiltration were observed in the later stage. Beside those findings, in group III pseudobubular formation, and cirrhotic changes were demonstrated, and findings of well differentiated hepatocellular carcinoma composed of hyperchromatic and dendritic hepatocytes were evidenced in a case for the first time at the 36th week, then appeared in 2 cases at the 40th week.

In electron microscopic examination, nuclear and nucleolar enlargement together with proliferation of rough endoplasmic reticulum and mitochondria were common findings, mild in group I, moderate in group II and marked in group III, in general. With the lapse of time, group I demonstrated some additional pictures such as clumps of nucleolar chromatin, double nuclei, multiple nucleoli, electron dense granules and nucleolar margination, and group III revealed much more outstanding features such as prominent nucleolar modification, cytoplasmic pseudoinclusion in nucleus, increased free ribosomes and separation or focal interruption of outer nuclear membrane.

## 緒 論

극동과 동남아의 몇 나라에 있어 肝吸蟲(*Clonorchis sinensis*)과 泰國肝吸蟲(*Opisthorchis viverrini*)의 감염과 原發性 肝癌에 관한 역학적 조사나 조직병리학적 검사성적에 의하면 이들 흡충 감염의 농후 만연지역에 있어서는 간암 특히 膽管癌의 발생률이 비만연지역의 것에 비하여 有意性 있게 높았으며 이들 흡충증과 합병된 예가 많아 상호간의 관련성이 강하게 시사되어 왔다<sup>1)2)3)4)5)6)7)8)9)</sup>. 실험적 연구 결과에 의하면 간흡충 또는 태국간흡충 單獨은 직접 암을 발생시킬 수는 없으나 某種의 발암성 요인과 함께 처치하면 협동하여 암을 유발할 수 있는 요소로 작용한다<sup>10)11)12)13)14)15)</sup>.

또한 이들 지역에 있어서는 간세포성 암의 발생률도 현저히 높았으며 간흡충증과의 합병례도 많았다<sup>6)7)9)</sup>. 실험적으로도 간흡충이나 만손住血吸蟲 단독으로는 전혀 암을 유발시키지 못하였거나 별다른 영향을 미치지 못하였는데 발암성 물질을 併行하여 處置한 경우에 있어서는 암의 유발은 물론 발생률의 현저한 증가를 보였다<sup>15)16)17)18)19)20)21)</sup>.

이에 저자는 간흡충 감염과 발암물질 사이의 相關性을 究明하려는 연구의 일환으로 食品染料로 널리 쓰이는 Azo화합물이며 간장에서 발암성 효과를 나타내는 3'-methyl-4-dimethylaminoazobenzene(3'MeDAB)을 간흡충의 감염과 병행하여 투여할 경우 나타날 간세포의 經時的인 형태학적 변화를 관찰하기 위하여 본 실험을 수행하였다.

## 材料 및 方法

### 1. 간흡충 被囊幼蟲

낙동강 하류의 下端 流域에서 잡은 참붕어(*Pseudorasbora parva*)를 細切하고 적당히 다져 인공위액(Pepsin 3.0gm, HCl 7.0ml, Saline 1,000ml)으로 소화시킨 뒤 해부현미경하에서 피낭유충을 분리하여 감염에 사용하였다.

### 2. 발암물질 및 食餌

Butter yellow의 하나인 3'MeDAB(東京化成工業株式會社, 25gm vial)을 구하여 사용하였으며, 三立食品會社의 협조로 조제된 표준담백식이(Table

Table 1. The composition of diet(per Kg.)

Ingredient	Quantity
Casein	180 gm
Corn oil	50 gm
Glucose monohydrate	770 gm
Salt mixture	40 gm
Riboflavin	1 mg
Vitamin mixture	5 ml*

\* Contains cod liver oil 20gm(cholin chloride 1.5gm, pteroryl glutamic acid 0.6mg, biotin 1.5mg, thiamine-HCl 20mg, pyridoxine-HCl 20mg, and menadione 50mg in 20gm of cod liver oil), nicotinamide 50mg, potassium-p-aminobenzoic acid 50mg, calcium panthothenate 60mg, inositol 100mg and cyanocobalamin 40µg.

1)에 0.03%가 함유되도록 첨가하여 실험식으로 사용하였다.

### 3. 실험동물 및 실험설계

8週齡이며 평균 체중이 약 140gm인 응성의 Wistar株 백서를 실험 목적에 따라 3개군으로 분류, 처치하여 관찰하였다.

제 I 군: 실험식이만을 공급받은 백서

제 II 군: 50개의 간흡충 피낭유충만을 투여받은 백서

제 III 군: 실험식이의 공급 개시일에 50개의 피낭유충을 투여받은 백서

피낭유충은 鐵製導管을 연결시킨 1.0ml tuberculin 주사기를 이용하여 經口的으로 주입하였다. 제 I 군과 제 III 군의 백서는 실험식이를 12주간 자유섭식케 한 후 표준식으로 대체하였고 제 II 군은 표준식이만을 자유섭식케 하였다. 따라서 비감염-비투약의 백서 3마리는 표준식이만으로 사육하여 대조군으로 삼았다.

### 4. 조직병리학적 검사

실험 개시후 4주째부터 4주 간격으로 40주까지 10차에 걸쳐 제 I, II 및 III의 3개군으로부터 각각 3마리씩 無作爲로 취하여 Ether 전신마취하에 희생시켜 간장을 적출하였다. 光學顯微鏡의 檢査는 적출한 간장을 10% 중성 Formalin 용액으로 고정하고 각 葉別로 대표적 부위를 切取한 후 所定の 탈수과정을 거쳐 Paraffin에 포매, 5µm 두께의 연속절편을 만들어 Hematoxylin-eosin(H-E) 염색하여

수행하였다. 電子顯微鏡的 檢査는 간장을 적출한 후 각 엽의 대표적 부위에서 1.0mm<sup>3</sup> 정도의 조직小片을 2~3개씩 절취하여 1% Paraformaldehyde-2% Glutaraldehyde 혼합고정액(Phosphate buffer pH 7.4)으로 前固定하고, Ethanol과 Acetone계에서 탈수시킨 후 Epon 812에 포매한 후 검사 부위를 확

인하기 위해 Ultramicrotome(Sorvall MT-5,000)으로 1μm 두께의 Semithin section을 만들어 Toluidine blue로 염색, 관찰하였으며 확인한 부위에서 50nm 두께의 超薄切片을 만들어 Uranyl acetate와 Lead citrate로 二重染色한 후 투과전자현미경(Hitachi H-600)을 이용, 수행하였다.

**Table 2.** Light microscopic findings in the liver of the rats by experimental group, based on 3 rats from each group

Group	Week	Nucleus		Nucleolar enlargement	Cord disarray	Pseudolobule	Focal necrosis	Cell infiltration	Cirrhosis
		enlargement	hyperchromasia						
I	4	-	-	-	-	-	-	-	-
	8	-	-	-	-	-	-	-	-
	12	+	-	-	-	-	-	-	-
	16	+	+	+	-	-	-	-	-
	20	+	+	+	-	-	-	-	-
	24	+	+	+	-	-	-	-	-
	28	+	+	+	-	-	-	-	-
	32	++	++	++	-	-	-	-	-
	36	++	++	++	-	-	-	-	-
	40	++	++	++	-	-	-	-	-
II	4	+	-	-	-	-	+	+	-
	8	+	+	+	-	-	+	+	-
	12	+	+	+	+	-	+	+	-
	16	+	+	+	+	-	+	+	-
	20	++	+	+	+	-	+	+	-
	24	++	+	++	+	-	+	+	-
	28	++	++	++	+	-	+	+	-
	32	++	++	++	+	-	+	+	-
	36	++	++	++	+	-	+	+	-
	40	++	++	++	+	-	+	+	-
III	4	++	++	+	-	-	+	+	-
	8	++	++	+	-	-	+	+	-
	12	++	++	+	-	-	+	+	-
	16	++	++	+	-	-	+	+	-
	20	++	++	++	+	+	+	+	-
	24	++	++	++	+	+	+	+	-
	28	++	+++	++	+	+	+	+	+
	32	+++	+++	++	++	++	++	++	+
	36	+++	+++	++	++	++	++	++	++
	40	+++	+++	++	++	++	++	++	++

I : Rats treated with 0.03% 3'MeDAB alone for 12 weeks

II : Rats given 50 *Clonorchis metacercariae* alone

III : Rats given 50 *metacercariae* and treated with 0.03% 3'MeDAB for 12 weeks

- : Negative    + : Mild    ++ : Moderate    +++ : Severe

## 성績

### 1. 광학현미경적 소견

주요 조직병리학적 변화의 정도는 각 군별로 3마리씩에서 관찰된 소견을 종합, 평가하여 그 변화소견을 - (無), + (輕度), ++ (中等度) 및 +++ (高度) 등으로 분류, 표기하였다(Table 2).

제 I 군: 8~12주에 나타난 경도의 핵의 增大 및 過色素症(Hyperchromasia)과 핵소체의 증대는 별진전없이 비슷하게 유지되다가 32주 이후 중등도로 발전하였다(Fig. 1).

제 II 군: 제 I 군의 것들보다 이른 4~8주부터 경도의 핵의 증대 및 과색소증과 핵소체의 증대를 보이다가 20주 이후부터는 중등도 소견을 보였다. 또한 제 I 군에서는 볼 수 없었던 肝細胞索 混亂(Cord disarray) 및 焦點性 壞死와 臙腫세포 침윤 등이 조기부터 관찰되었다(Fig. 2).

제 III 군: 조기부터 중등도의 핵의 증대 및 과색소증 소견을 보이다가 28주부터 고도로 진전되었으며 핵소체도 조기부터 경도 내지 중등도의 증대 소견을 보이는 등 비교적 심한 변화를 나타냄으로써

간세포의 異形成 變化(Dysplastic change) 소견을 보였다. 이러한 소견들과 함께 세포색 혼란, 초점성 괴사, 臙腫세포 침윤 등도 조기부터 나타나 시일이 경과되면서 중등도로 진전하였다. 특히 후기에 이르러서는 제 I 군이나 제 II 군에서는 볼 수 없었던 假小葉 形成(Pseudolobule formation)과 硬變(Cirrhotic change) 소견도 관찰되었다. 더욱이 36주의 1례와 40주의 2예에서는 過染色性 내지 樹枝狀의 세포들로 이루어진 잘 분화된 간세포성 암 소견이 관찰되었다(Fig. 3).

### 2. 전자현미경적 소견

제 I 군: 28주까지 핵은 약간 증대되었고 윤곽은 유원형으로 비교적 평활하였다. 핵내의 염색질 과립은 粗大하였으나 고르게 퍼져 있었으며 핵소체의 모양은 다양하였다. 세포질내에서는 Rough endoplasmic reticulum(RER)과 棒狀 내지 球形의 Mitochondria 및 電子緻密顆粒(Electron dense granule) 등이 정도의 증가를 보였다. 32주 후부터는 핵은 보다 증대되었고 핵막의 윤곽은 상당 정도 불규칙한 모습을 나타내었으며 한개의 간세포내에서 2개 이상의 핵과 다수의 핵소체가 드물지 않게 관찰되

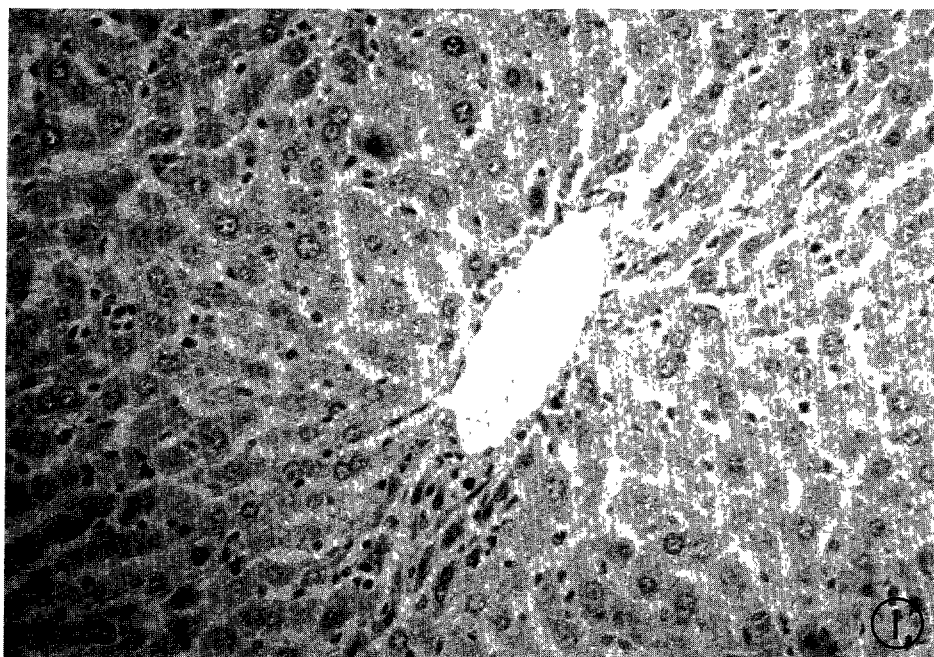
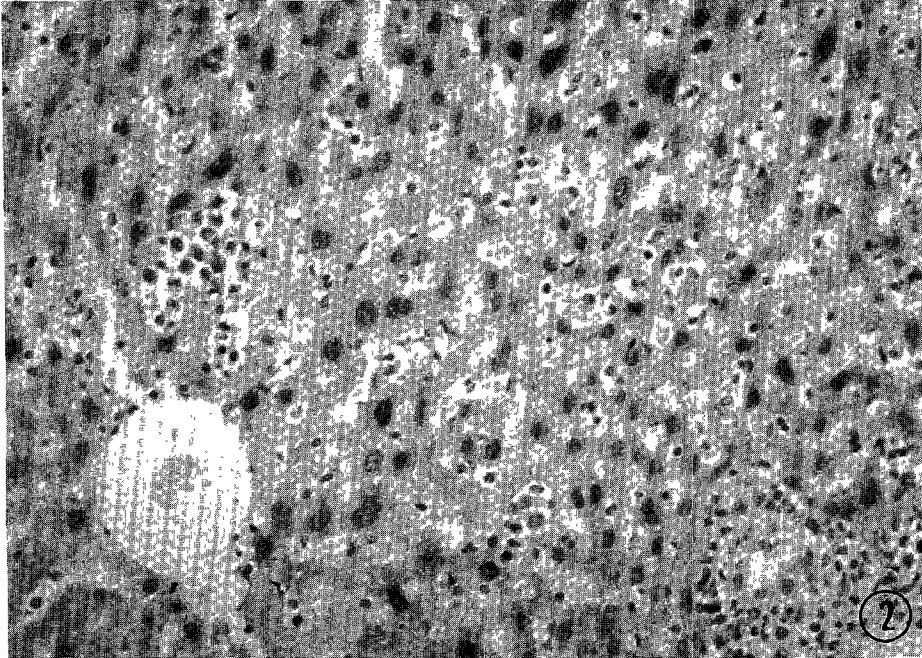



Fig. 1. Moderately enlarged and hyperchromatic nuclei are seen. Hepatic cell cords are relatively intact at the 32nd week in group I treated with 0.03% 3'MeDAB alone(H-E stain, X100).



**Fig. 2.** Moderately enlarged and hyperchromatic nuclei and cord disarray are noted at the 28th week in group II given 50 *Clonorchis metacercariae* alone(H-E stain,  $\times 100$ ).



**Fig. 3.** Well differentiated hepatocellular carcinoma composed of hyperchromatic and dendritic hepatocytes are evidenced at 36th week in group III given 50 metacercariae and 0.03% 3'MeDAB(H-E stain,  $\times 100$ ).

었다. 많은 경우 핵소체는 核内膜에 연하여 集結, 소위 핵소체 緣邊趨向(Nucleolar margination)의 소견을 보였다(Fig. 4).

제 II 군: 16주까지의 핵 및 핵소체에서 관찰되는 소견은 제 I 군의 것들과 대체로 유사하였고 20주 이후 대다수의 핵은 중등도로 증대하였으나 그 윤곽은 類圓形으로 평활하게 유지되어 있었다. 핵 내의 염색질 과립은 미세하였으며 고르게 퍼져 있었다. 핵소체의 윤곽은 보다 다양해졌으며 연변 추향 소견도 드물지 않게 관찰되었다. RER은 중등도 내지 고도의 증식과 확장을 보였고 顆粒網狀物質(Granuloreticular material)을 내포한 單一膜의 空胞도 관찰되었다(Fig. 5).

제 III 군: 조기에 이미 중등도로 증대된 핵과 2개 이상의 핵 및 다수의 핵소체를 내포한 간세포가 빈번히 관찰되었다. 핵은 심히 불규칙한 윤곽과

중등도로 증가된 염색질괴를 보였으며 세포질이 핵내로 함입하여 이른 소위 假性 封入體(Pseudoinclusion)가 빈번히 관찰되었다. 經時的으로 증가된 핵내의 염색질괴와 핵소체는 보다 뚜렷한 연변 추향을 보였고 그 형태와 구조에 있어 심한 變化像을 나타내었다. RER은 그 크기와 모양이 보다 다양해졌고 중등도 내지 고도의 증식, 확장 및 종창 등을 보였으며 전자치밀과립도 현저히 증가되었다. 32주 이후에는 핵의 증대와 핵내의 염색질괴 축적 및 핵소체 용기의 출현 등은 고도의 소견을 보였고 세포질내의 Free ribosome은 현저히 증가되었다. 또한 다양해진 RER와 연결을 이룬 核外膜의 分離(Seperation) 소견이 뚜렷하게 나타났으며 焦點性 斷續(Focal interruption) 소견도 빈번히 관찰되었다(Fig. 6).

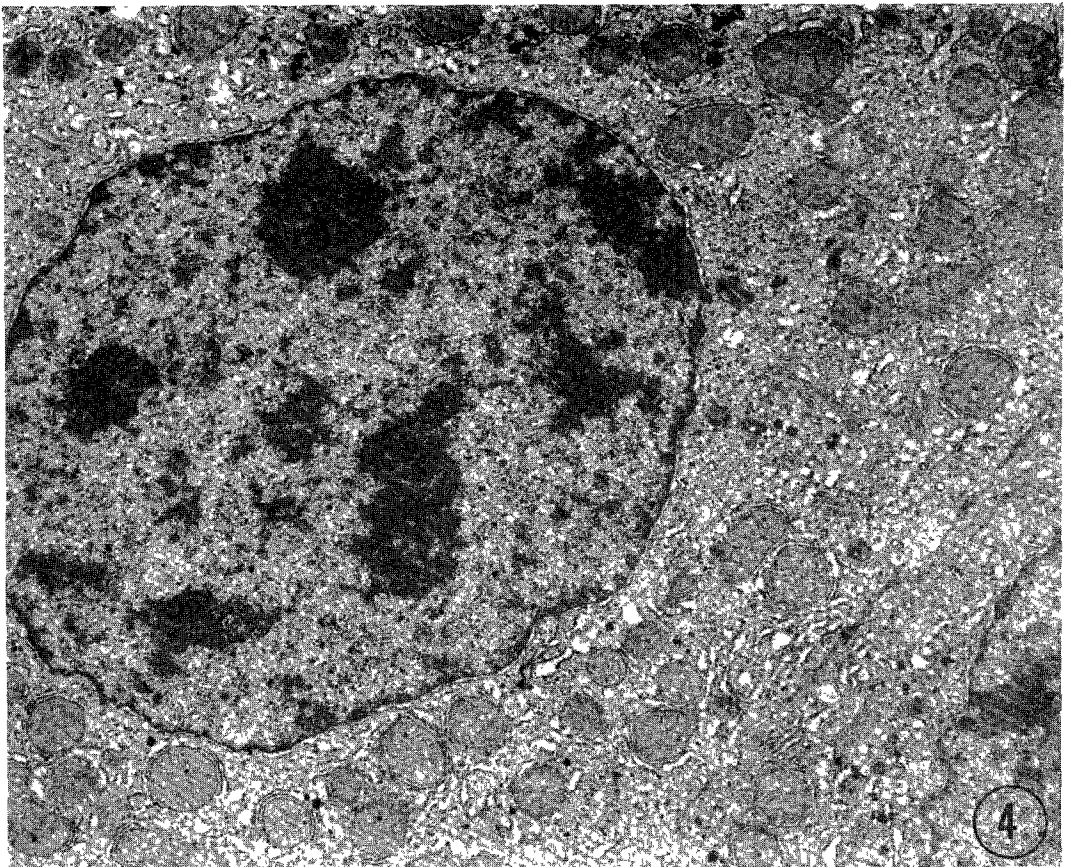
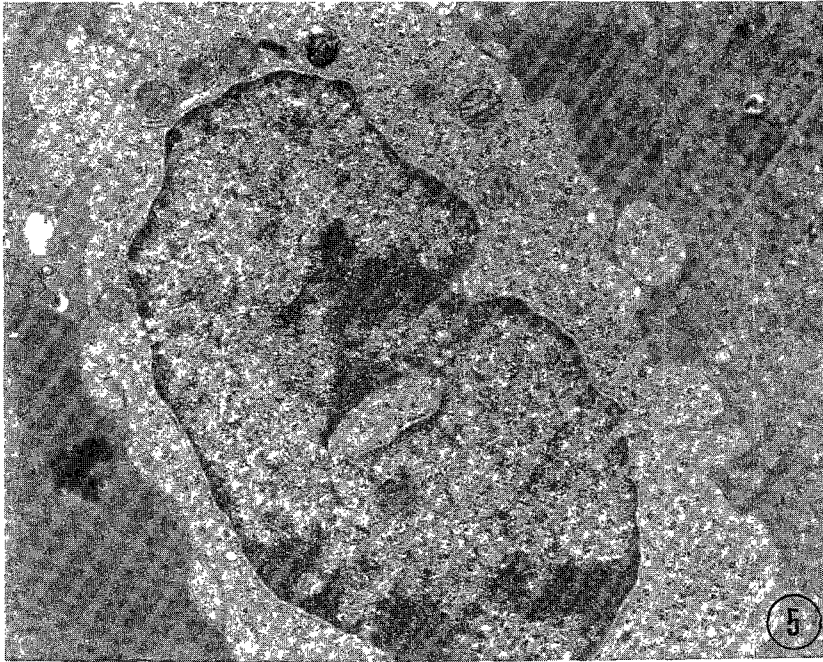
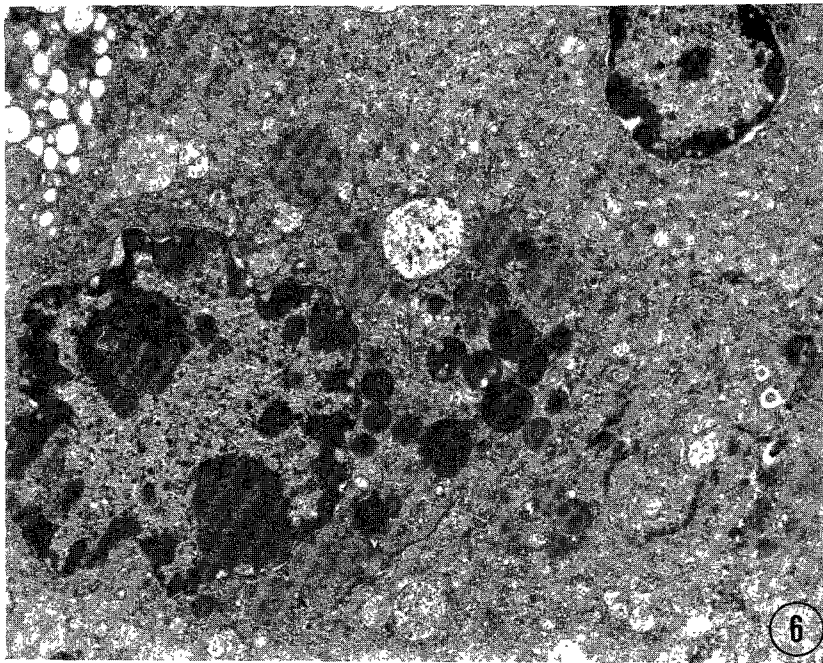


Fig. 4. Two nucleoli in a nucleus and margination of chromatin are noted. Moderately proliferated RER and mitochondria together with increased electron dense granules are seen at the 32nd week in group I(Lead stain,  $\times 10,000$ ).



**Fig. 5.** Multiple nucleoli in a nucleus are showing margination. Markedly proliferated and swollen RER around nucleus are characteristic at the 28th week in group II(Lead stain,  $\times 10,000$ ).



**Fig. 6.** Nucleoli contained pseudoinclusion and clumps of chromatin are showing margination along the membrane of irregular shaped nucleus. Separation or interruption of the outer membrane of nucleus are notable. Increased electron dense granules are also noted at the 36th week in group III(Lead stain,  $\times 6,000$ ).

## 考 察

간흡충증 또는 태국간흡충증이 농후하게 만연되고 있는 지역에 있어서는 원발성 간암 특히 담관암 또는 간세포성 암이 이들 흡충증과 합병되어 나타나는 경우가 현저히 많아 이들 사이의 因果關係의 규명을 위한 많은 연구가 수행되어 왔다.

마우스나 백서 또는 햄스터와 같은 실험동물에게 이들 간흡충의 피낭유충을 투여하면 그 幼若蟲이 담관에 이르러 감염이 성립, 寄着하게 되고 충체의 기계적 자극과 代謝產物의 작용에 의하여 담관에 腺腫性 增殖이 惹起되고 경시적으로 상피세포의 粘液細胞 化生과 杯細胞 化生 등을 포함한 다양한 변화가 續發되나 악성화 소견은 나타나지 않았다<sup>2) 6) 7) 12) 13) 15) 22)</sup>. 그러나 이들 간흡충의 감염과 병행하여 Dimethylnitrosamine<sup>15) 22)</sup>, N-2-fluorenylaceta-mide<sup>13)</sup>, 3'MeDAB<sup>16)</sup>, Aflatoxin B<sub>1</sub><sup>17)</sup> 등과 같은 발암성 물질을 투여하면 담관 상피세포의 악성화가 유발되어 담관암으로 발전하거나 최근 Park(1989)<sup>21)</sup>은 간흡충 감염 백서에게 Aflatoxin B<sub>1</sub>을 투여한 실험으로 담관암 뿐만 아니라 간세포성 암의 유발을 경험하였다.

일찌기 Kinosita(1936)<sup>23)</sup>가 Azo화합물이며 Butter yellow로 쓰이고 있는 Dimethylaminoazobenzene이 백서의 간장에서 발암성 효과를 示顯한다는 사실을 보고한 이래 여러 연구자들<sup>24) 25) 26) 27) 28) 29) 30)</sup>에 의하여 각종 Azo화합물 가운데 3'MeDAB과 4'-fluoro DAB이 가장 강한 발암성 효과를 나타내고 있음이 밝혀졌다.

Cunningham et al.(1950)<sup>31)</sup>은 백서에게 0.06% 3'MeDAB 첨가 사료를 12주간 투여한 후 간장 변화를 관찰하면서 발암 소견을 보았고, Chang et al.(1967)<sup>32)</sup>도 백서에게 같은 사료를 12주간 투여하여 16주부터 암의 발생을 경험하였다. 또한 Richardson & Nachtnebel(1951)<sup>33)</sup> 역시 백서에게 同様の 사료를 계속 공급하여 15~29주 사이에 全例에 있어 간세포성 암 또는 담관암이 單獨型 또는 混合型으로 발생하여 폐사하였음을 보고한 바 있다. 3'MeDAB을 0.03%로 낮추어 첨가한 사료를 12주간 투여한 본 연구에 있어 제 I 군에 대한 광학현미경적 관찰에서 Chang et al.(1967)<sup>32)</sup>이 경험했던 바와

유사한 간세포의 핵과 핵소체의 비교적 경한 변화 소견만을 보았을 뿐 발암 소견은 관찰되지 않았다. 이로 보아 0.03% 3'MeDAB 12주간의 총투여량은 發癌 水準에 이르지 못하는 것으로 고려되었다.

간흡충 단독 감염의 제 II 군에서는 40주의 관찰 기간중 제 I 군에서와는 달리 핵과 핵소체의 증대 또는 과색소증 등의 저명한 변화와 함께 간세포색 혼란이나 초점성 괴사와 같은 構造的 變化가 뚜렷하게 나타났다. 또한 후기에 이르면서 초점성 괴사는 초점성 소결절상(Focal nodularity)을 시현하였으나 경변이나 암중으로는 발전하지 않았다. 간흡충 감염 기니피에 있어 11주<sup>34)</sup>, 햄스터에 있어 40주<sup>13)</sup>, 마우스에 있어 52주 또는 72주<sup>12) 17)</sup>, 그리고 백서에 있어 28주, 또는 60주<sup>15) 21)</sup> 등 長期에 걸친 과거의 많은 실험에서 경변 또는 악성화 소견을 경험할 수 없었다. 따라서 이들 광학 및 전자현미경적 성적들을 종합, 고려할 때 간흡충 단독 감염 그 자체만으로는 경변이나 악성화의 직접적인 원인이 되지 못하는 듯하다.

한편, 3'MeDAB의 투여와 함께 간흡충 감염을 병행한 제 III 군의 경우에 있어서는 제 II 군에서 관찰되었던 핵과 핵소체의 변화들이 조기부터 두드러지게 진행되어 간세포의 이형성 변화가 뚜렷하였으며, 제 I 및 제 II 군에서는 볼 수 없었던 가성 소엽형성 또는 경변 등이 관찰되었다. 특히 후기의 少數例에 있어서는 잘 분화된 간세포성 암의 소견이 관찰되었다. 전자현미경적 관찰에 있어서는 핵소체의 연변추향, RER의 증식 및 종창, 전자치 밀파립과 Free ribosome의 증가, 핵외막의 초점성 단속 등이 관찰되었는데 이와 같이 비교적 조기부터 중등도 내지 고도의 소견을 보인 변화들은 간흡충과 3'MeDAB의 상호 협동작용 때문이라 생각되었다.

3'MeDAB을 사용한 본 연구에 있어 제 I, II 및 제 III 군에서 관찰된 광학현미경적 또는 전자현미경적 소견은 대체로 Aflatoxin B<sub>1</sub>을 사용한 Park(1989)<sup>21)</sup>의 각각 대응되는 실험군들이 보여준 소견들과 大同小異하였으나 다만 변화의 진행 속도가 늦었고 악성화 소견도 8주가 늦은 36주에 첫 출현을 보였다. 同一 種의 동물에서 있어 병변의 輕重이나 진행의 遲速은 이들 발암성 물질의 독성의 強弱에 따라 다르게 나타나는 듯하다.

본 연구에 있어 간세포성 암의 소견을 보인 3



마리의 백서 모두는 경변을 합병하고 있었다. Park (1989)<sup>21)</sup>의 실험에서 간세포성 암을 보인 간흡충 감염 백서 2마리도 뚜렷한 경변 소견을 보였다. Strauss(1962)<sup>35)</sup>는 San Francisco에 있어 간흡충에 감염된 동양인의 4.8%가 간세포성 암을 합병하고 있었고 이들 대부분은 경변 소견을 보였다 하였으며, 또한 Purtilo(1976)<sup>36)</sup>는 10례의 간흡충증-간세포성 암 합병례 가운데 9명이 경변도 합병하고 있었음을 경험하고 간세포성 암과 경변과의 밀접한 관련성을 주장하였다. 그러나 사람이나 동물에 있어 경변을 동반하지 않은 경우도 허다하다는 것을 함께 고려할 때 간흡충 감염, 경변 그리고 간세포성 암 사이의 상호관계 및 발암기전에 관한 폭넓은 연구가 요망된다.

비교적 후기에 있어 제 III 군에서 광학현미경으로 관찰되었던 바와 같이 변화가 심각한 핵소체를 내포한 수지상의 간세포로 구성된 불규칙한 과염색성의 부위는 細胞測光法(Cytophotometry)에 의하면 腫瘍性 轉換(Neoplastic transformation)이 이루어진 병소를 뜻한다<sup>37)</sup>. 그리고 전자현미경적 관찰 소견에 있어 핵의 염색질 연변추향은 非可逆의 인세포의 손상을, 또한 핵소체의 연변추향과 RER의 증식 및 증창은 단백질 합성의 증가를 뜻한다<sup>38)</sup>. 전자치밀과립의 증가는 세포의 自家飽食能力(Autophagic capacity)의 소실에 따른 단백질 分解率(Rate of proteolysis)의 감소 때문에 초래되고 간세포성 암의 先行的 變化를 眞性 癌으로 전환시키는데 干與한다<sup>39)</sup>. 그리고 핵외막의 초점성 단속은 암세포에서 볼 수 있는 중요한 변화의 하나로 알려져 있다<sup>40)</sup>. 따라서 제 III 군에서 관찰된 RER의 증식과 증창, 전자치밀과립의 증가, Free ribosome의 증가, 핵외막의 초점성 단속 등과 같은 微細構造의 변화상은 암세포로의 전환을 시사하는 소견이라 고려된다.

마우스나 백서 등 실험동물에 있어 간세포성 암의 자연발생은 드물지 않다<sup>41)42)</sup>. 그러나 본 연구에 있어 동일 기간중 제 I 및 II 군의 백서에서는 나타나지 않았던 癌腫이 제 III 군에서는 관찰되었던 바 이는 간흡충 감염과 3'MeDAB 투여의 병행에 따른 효과의 상승 작용(Synergistic action)에 기인된 것으로 추정되었다. 그리고 이러한 추정은 日本住血吸蟲 감염 백서에게 DAB을 투여함으로써 非感

染群에 비하여 간암 발생빈도가 현저히 증가되었던 Shigefuku(1943)의 성적<sup>18)</sup>, 만손주혈흡충 감염 마우스에 발암성 물질인 2-aminoazotoluene의 병행 투여로 非投藥群에 비하여 간암의 조기발생 및 발생률의 현저한 증가를 경험한 Domingo et al. (1967)의 성적<sup>19)</sup>, 만손주혈흡충 감염 백서에 抗住血吸蟲劑인 Hycanthone의 單回 투여 병행으로 비감염군 또는 비투약군에 비해 간세포성 암의 有意하게 높은 발생률을 얻은 Haese & Bueding(1976)의 성적<sup>20)</sup>, 그리고 간흡충 단독 감염군 및 Aflatoxin B<sub>1</sub> 단독 투여군에서는 관찰되지 않았던 간세포성 암이 이들을 병행 처치한 백서에서는 나타났던 Park (1989)의 성적<sup>21)</sup> 등에 의하여 足히 뒷받침된다 하겠다.

증식하고 있는 複製期(Replicating stage)의 간세포는 발암물질의 작용에 매우 敏感하게 反應하며<sup>15) 43)44)45)</sup>, 간세포에 대한 발암 수준 이하로 약하게 처리한 化學物質을 투여하고서 某種의 促進的 要素(Promoting factor)를 추가하면 그 化學물질의 발암성을 促進시킨다<sup>46)</sup>. 본 연구에서 관찰된 악성화는 발암의 先行的 要素(Initiating factor)인 3'MeDAB과 그 발암성을 활성화시키는 촉진적 요소(Promoting factor)인 간흡충의 협동작용에 의한 相乘效果(Synergistic effect)로 말미암아 초래된 것이라 생각된다.

이상을 종합, 고려할 때 간흡충은 간내에 存續하는 限 만성적으로 간세포의 증식을 자극하고 발암성 물질에 대하여 민감하게 반응할 수 있도록 변화를 일으키게 함으로써 비록 단독으로는 간세포에 암을 발생시킬 수 있는 수준에 미치지 못하는 微量의 발암성 물질이 도입된다 할지라도 그의 발암성이 활성화되도록 작용할 것이라 추정되었다.

## 結 論

간흡충 감염과 발암성 물질 사이의 상관성을 구명하기 위하여 Wistar株 백서에게 발암성 물질인 3'MeDAB의 투여 및 간흡충의 감염을 단독 또는 병행 처치하여 간세포의 경시적인 형태학적 變化像을 관찰하였다. 실험동물은 3개군으로 분류하여 제 I 군에게는 0.03% 3'MeDAB 첨가 사료만을 12주간 供給하였고 제 II 군에게는 50개의 간흡충 피

낭 유충만을 투여, 감염시켰으며 제 III 군에게는 50개의 피낭유충을 투여한 날부터 0.03% 3'MeDAB 첨가 사료를 12주간 공급하였으며, 4주 간격으로 40주까지 각 군별로 3마리씩에 대한 광학현미경적 및 전자현미경적 관찰을 수행하였다.

그 결과를 요약하면 다음과 같다.

1) 광학현미경적 檢査上 3개군에서 한가지로 핵의 증대와 과색소증 그리고 핵소체의 증대 등을 보였는데 제 I 군에 있어 가장 輕하였고 제 III 군에 있어 비교적 심하였으며 세포의 이형성 변화 소견이 뚜렷하였다. 제 II 군에서는 경시적으로 간세포색의 혼란, 초점성 피사, 초점성 소결절 등이 나타났고 제 III 군에서는 이들 변화가 저명해지는 한편 후기로 접어들면서 제 I 군 및 제 II 군에서는 볼 수 없었던 간소엽 형성과 경변의 소견이 나타났으며 더욱이 36주의 1례와 40주의 2예에서 과염색성 내지 樹枝狀 세포로 구성된 잘 분화된 간세포성 암 소견이 관찰되었다.

2) 전자현미경적 檢査상 핵과 핵소체의 증대, RER의 증식, Mitochondria의 증가, 전자치밀과립 등은 3개군에서 한가지로 나타났는데 제 I 군에 있어 경하였고 제 II 군은 중등도의 그리고 제 III 군은 보다 심한 소견을 보였다. 중반기를 지나면서 제 I 군은 2개 이상의 핵을 내포한 간세포 또는 다수의 핵소체를 내포한 핵과 핵소체의 연변추향 등을 보였고 제 II 군은 이들 소견과 함께 중등도 이상으로 증식 및 확장된 RER 등을 나타내었다. 한편, 제 III 군에서는 경시적으로 전반기의 비교적 심하였던 변화가 더욱 진전되었고 핵내의 가성 붕입체, 세포질내의 Free ribosome의 증가, 핵외막의 분리 현상과 초점성 단속 등이 관찰되었다.

## References

- 1) Hoeppli R : *Histological changes in the liver of Chinese infested with Clonorchis sinensis*. *Chinese Med J* 1993 : 70 : 53-64
- 2) Hou PC : *The relationship between primary carcinoma of the liver and infestation with Clonorchis sinensis*. *J Path Bact* 1955 : 72 : 239-246
- 3) Hou PC : *Primary carcinoma of bile duct of the liver of cat infested with Clonorchis sinensis*. *J Path Bact* 1964 : 87 : 239-244

- 4) Hou PC : *Hepatic clonorchiasis and carcinoma of the bile duct in a dog*. *J Path Bact* 1965 : 89 : 365-367
- 5) Bhamarapravati N, Viranuvatti V : *Liver diseases in Thailand ; An analysis of liver biopsies*. *Am J Gastroent* 1966 : 45 : 267-275
- 6) 김용일 · 양덕호 · 장기려 : 한국에 있어 간흡충증과 원발성 간암과의 상관관계. *서울의대잡지* 1974 : 5 (4) : 247-255
- 7) 정창수 · 이선경 : 부산지방의 원발성 간암에 대한 역학적 연구. *대한병리학회지* 1975 : 10(1) : 33-46
- 8) Koompirochana C, Sonakul D, Chinda K, Stinimankarn T : *Hepatic carcinoma with opisthorchiasis*. *SE Asian J Trop Med Publ Hlth* 1978 : 9(2) : 215-219
- 9) 민홍기 · 소진탁 : 원발성 간암 환자에 있어서의 간흡충 감염의 역학적 조사. *이화의대지* 1980 : 3(4) : 163-167
- 10) Thamavit W, Bhamarapravati N, Sahaphong S, Vajrasthira S, Ansubhakorn S : *Effedts of dimethylnitrosamine on induction of cholangiocarcinoma in Opisthorchis viverrini infected Syrian golden hamsters*. *Cancer Res* 1967 : 27 : 2370-2376
- 11) Flavell DJ : *Liver-fluke infection as an aetiological factor in bile duct carcinoma of man*. *Trans Roy Soc Trop Med Hyg* 1981 : 75(6) : 814-824
- 12) Min HK : *The relationship between Clonorchis sinensis infection and cholangiocarcinoma*. *Yonsei Rept Trop Med* 1984 : 16(1) : 1-21
- 13) Iida H : *Experimental study of the effects of Clonorchis sinensis infection on induction of cholangiocarcinoma in Syrian golden hamsters administered 0.03% N-2-fluorenylacetylamide (FAA)*. *Jpn J Parasitol* 1985 : 34(1) : 7-16
- 14) 민홍기 · 한운섭 : 장기 간흡충 감염 마우스의 담관계 변화(병리조직학적 소견을 중심으로). *이화의대지* 1985 : 8(1) : 21-27
- 15) Min HK, Soh CT : *The effect of a carcinogen, dimethylnitrosamine, in cholangiocarcinogenesis in the albino rats experimentally infected with Clonorchis sinensis metacercariae*. *Yonsei Rept Trop Med* 1986 : 17(1) : 1-10
- 16) 민홍기 · 정경숙 : 간흡충증의 간암 유발 가능성에 대한 발암물질 3'-methyl-4-dimethylaminoazobenzene의 영향. *한국생활과학연구원논문총* 1986 : 37 : 195-204
- 17) 정경숙 · 민홍기 · 전계식 : 간흡충 감염 마우스에

- 있어 담관 상피세포의 병리조직학적 변화에 대한 Aflatoxin B<sub>1</sub>의 영향. 이화의대지 1987 : 10(2) : 69-81
- 18) Shigefuku T : *An experimental study on the relation of changes in the liver caused by parasites and the development of cancer of the liver.* Jikken Igaku Z 1943 : 27 : 356-365
  - 19) Domingo EO, Warren KS, Stenger RJ : *Increased incidence of hepatoma in mice with chronic schistosomiasis mansoni treated with a carcinogen.* J Pathol 1967 : 51(3) : 307-315
  - 20) Haese WH, Bueding E : *Long-term hepatocellular effects of hycanthone and two other antischistosomal drugs in mice infected with Schistosoma mansoni.* J Pharmacol Expert Therap 1976 : 197 : 703-713
  - 21) Park HK : *Effect of Clonorchis sinensis infection on the histopathology of the liver in rats administered aflatoxin B<sub>1</sub>.* Jpn J Parasitol 1989 : 38(4) : 198-206
  - 22) Bhamarapravati N<sup>2</sup> : *Animal studies on liver fluke infestation, dimethylnitrosamine, and bile duct carcinoma.* Lancet 1978 : 1 : 206-207
  - 23) Kinoshita R : *Researches on the carcinogenesis of the various chemical substances.* Gann 1936 : 30 : 423-426
  - 24) Orr JW : *The histology of the rat's liver during the course of carcinogenesis by butter yellow (p-dimethylaminoazobenzene).* J Path Bact 1940 : 50 : 393-408
  - 25) Edwards JE, White J : *Pathologic changes with special reference to pigmentation and classification of hepatic tumores in rats fed p-dimethylaminoazobenzene (Butter yellow).* J Natl Cancer Inst 1942 : 2 : 157-183
  - 26) Opie ELE : *The pathogenesis of tumores of the liver produced by butter yellow.* J Exper Med 1944 : 80 : 231-246
  - 27) Cortell R : *The production of the tumores in the livers of rats fed 3'-methyl-p-dimethylaminoazobenzene.* Cancer Res 1947 : 7 : 158-161
  - 28) Price JM, Harman JW, Miller EC, Miller JA : *Progressive microscopic alterations in the livers of rats fed the hepatic carcinogens 3'-methyl-4-dimethylaminoazobenzene and 4'-fluoro-dimethylaminoazobenzene.* Cancer Res 1952 : 12 : 192-200
  - 29) Miller JA, Miller EC, Finger GC : *Further studies on the carcinogenicity of dyes related to 4-dimethylaminoazobenzene. The requirement for an unsubstituted 2-position.* Cancer Res 1957 : 17 : 387-398
  - 30) 임인경 · 황덕수 · 김윤수 : 백서 가장 암세포의 원형질막에 대한 연구. 연세의대논문집 1982 : 15(2) : 108-118
  - 31) Cunningham L, Griffin AC, Luck JM : *Effect of a carcinogenic azo dye on liver cell structure. Isolation of nuclei and cytoplasmic granules.* Cancer Res 1950 : 10 : 194-199
  - 32) Chang JP, Gibley CWJ, Ichinoe K : *Establishment of transplantable hepatomas induced by 3-methyl-4-dimethylaminoazobenzene with special reference to the histologic features of the transplants of early passages.* Cancer Res 1967 : 27(1) : 2065-2071
  - 33) Richardson HL, Nachtnebel EB : *Study of liver tumor development and histologic changes in other organs in rats fed azo dye.* Cancer Res 1951 : 11 : 398-493
  - 34) 이선용 · 이순형 · 지제근 : 간흡충 감염 guinea pig에서의 간세포 및 담관 상피세포 미세구조의 변화. 기생충학잡지 1978 : 16(2) : 88-102
  - 35) Strauss WG : *Clinical manifestations of clonorchiasis. A controlled study of 105 cases.* J Trop Med 1962 : 11 : 625-630
  - 36) Purtilo DT : *Clonorchiasis and hepatic neoplasms.* Trop Geogr Med 1976 : 28 : 21-27
  - 37) Gil R, Callaghan R, Boix J, Pellin A, Liombart BA : *Morphometric and cytometric nuclear analysis of altered hepatocyte foci induced by N-nitrosomorpholine (NNN) and aflatoxin B<sub>1</sub> (AFB<sub>1</sub>) in liver of wistar rats.* Virchow Arch 1988 : 54 : 341-349
  - 38) Ghardially FN : *Ultrastructural pathology of the cell and matrix.* Butter Worths Md ed., London, 1982 : 46
  - 39) Ahlberg J, Yucel T, Eriksson L, Glaumann H : *Characterization of the proteolytic compartment in rat hepatocyte nodules.* Virchow Arch 1987 : 53 : 79-88
  - 40) Svoboda D, Grady HJ, Higginson J : *Aflatoxin B<sub>1</sub> injury in rat and monkey livers.* Am J Pathol 1966 : 49 : 1023-1038
  - 41) Shimkin MB, Mustacci PO, Oram EB, Wright WH : *Lack of carcinogenicity of lyophilized Schistosoma in mice.* J Nat Cancer Ins 1955 : 16 : 471-474
  - 42) Cheever AW : *Parasitic disease and hepatic cancer. In Primary hepatoma, Burdette WJ ed., Univ Utah Press, Salt Lake City, pp97-99*
  - 43) Craddock VM : *Induction of liver tumors in rats*

- by a single treatment with nitrosocompounds given after partial hepatectomy. *Nature* 1973 : 245 : 386-388
- 44) Fujii K, Nakadate M : Tumors induction by a single subcutaneous injection on *N*-methyl-*N*-nitrosoguanidine and its derivatives in newborn mice. *Zeitschrift fur Krebsforschung* 1977 : 90 : 313-401
- 45) Thamavit W, Moore MA, Hiasa Y, Ito N : Generation of high yields of Syrian hamster cholangiocellular carcinomas and hepatocellular nodules by combined nitrite and aminopyrine administration and *Opisthorchis viverrini* infection. *Jpn J Cancer Res (Gann)* 1988 : 79 : 909-916
- 46) Kitagawa T, Pitot HC, Miller EC, Miller JA : Promotion by dietary phenobarbital of hepatocarcinogenesis by 2-methyl-*N*, *N*-dimethyl-4-aminoazobezene in rat. *Cancer Res* 1979 : 39 : 112-115