

편평상피세포암이 동반된 색소성 건피증 1예

이화여자대학교 의과대학 피부과학교실
이하린 · 이미애 · 강형철 · 함정희

= Abstract =

A Case of Xeroderma Pigmentosum Associated with Squamous Cell Carcinoma

Ha Rin Lee · Mi Ae Lee · Hyung Chul Kang · Jeong Hee Hahm

Department of Dermatology, College of Medicine, Ewha Womans University

Xeroderma pigmentosum is a rare autosomal recessive disorder characterized by extreme photosensitivity and defect in repair of damage to DNA. Lentigenes, freckles, telangiectasia and the hyperpigmented cutaneous macules in the sun-exposed area and early development of cutaneous malignancies are observed. In addition to cutaneous symptoms, ophthalmologic changes and neurologic abnormalities can be associated.

We report a case of xeroderma pigmentosum associated with squamous cell carcinoma in a 4-year-old girl. This case is thought to be more earlier development of malignancies than ever reported.

서 론

색소성 건피증은 1870년 Kaposi와 Hebra¹⁾에 의해 처음으로 기술된 상염색체 열성 유전질환으로 280~310nm의 광선에 노출시 피부의 색소침착, 위축, 모세혈관 확장이 특징적으로 나타나며 외배엽과 중배엽 기원의 피부암이 조기에 발생할 수 있다²⁾. 기저세포암, 편평상피세포암, 악성흑색종 및 광선각화증과 혈관육종, 섬유종증 등의 종양이 흔히 동반되며³⁾ 암의 전이로 사망을 초래할 수 있는 것으로 알려졌다.

국내에서는 이 등⁴⁾에 의해 처음으로 보고되었고 기저세포암을 병발한 예⁵⁻⁷⁾와 편평상피 세포암을 병발한 예⁸⁾⁹⁾, 두 종류의 암이 함께 동반된 예¹⁰⁾ 그리고 악성 흑색종과 기저세포암을 병발한 예¹¹⁾ 및 여러 종류의 피부종양을 동반한 예¹²⁾가 보고되었다.

본 예는 4세된 여아로 생후 수개월부터 안면에 색

소침착, 모세혈관 확장의 증세를 보였고 내원 1달전부터 좌측 협부에 편평상피세포암이 발생한 전형적인 색소성 건피증으로 다른 증례에 비해 비교적 조기에 피부 종양이 발병한 드문 예로 사료되어 보고하는 바이다.

증 례

환 자 : 백○○, 4세, 여아.

초진일 : 1993년 9월 9일.

주 소 : 1) 안면에 발생한 다수의 암갈색 내지 흑색의 칩두대 반과 미만성 혈관확장증.

2) 좌측 협부에 발생한 암갈색의 소두대 구진(Fig. 1).

과거력 : 생후 수개월부터 안면부에 다발성으로 주근깨와 흑자, 혈관확장증이 발생하였으며 일광 노출시

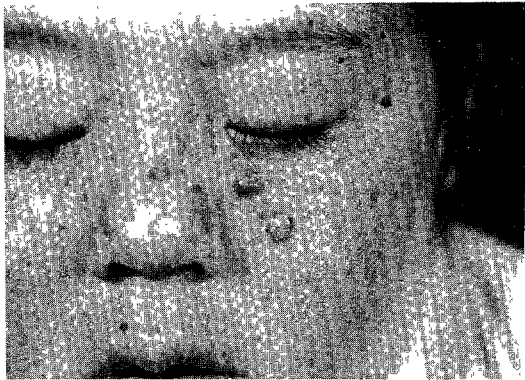


Fig. 1. There are two pea-sized papules on the left cheek and numerous freckles, lentigines and diffuse telangiectasia on the face.

증세가 악화됨.

가족력 : 유사한 피부병변이 가족이나 친지에서 발견되지 않음.

현병력 : 생후 수개월부터 암갈색내지 흑색의 색소반이 안면에 발생하였고, 일광노출과 연령이 증가함에 따라 증세가 악화되었으나, 자각증세는 없어서 치료하지 않았다. 피부병변은 여름에 악화되고 겨울에는 호전되는 경과를 반복하였고 내원 1달 전부터 좌측 협부에 침두대의 반이 발생했고 점차 크기가 증대하여 소두대의 구진을 주소로 내원하였다.

이학적 소견 : 진신상태는 양호하였고 신경학적 이상은 없었으며 약간의 지능저하가 의심되었으나 환자가 협조하지 못해 지능검사는 실시하지 못했다. 안과적 검사상 경도의 결막염이 관찰되었고 각막의 이상이나 시력장애는 관찰되지 않았으며, 복부, 흉부 소견 및 액와 경부 림프절의 비후는 관찰되지 않았다.

피부소견 : 소두대와 침두대의 암갈색 내지 흑색의 색소반이 안면에 다수 분포하였고 피부위축, 모세혈관확장의 피부변화가 보였으며 협부에 소두대의 암갈색 구진이 관찰되었다(Fig. 1).

병리조직소견 : 좌측 협부의 구진에서 시행한 병리조직검사 결과 표피가 불규칙한 종괴를 이루며 진피내로 증식되어 있었고 종괴내에서 다수의 horn pearl이 관찰되었다. 광학대소견상 종괴의 대부분은 분화가 잘 된 편평상피세포로 이루어져 있었고 일부는 세포의 크기가 다양하고 핵이 진하게 염색되는 비전형적인 세포들로 이루어져 있어 편평상피세포암 grade 1으로 진단하였다(Fig. 3, 4).

검사실 소견 : 특이 소견 없음.

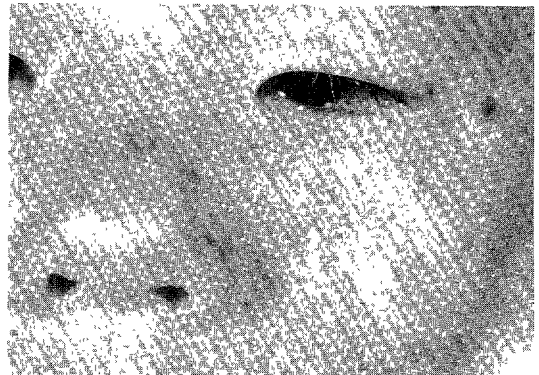


Fig. 2. Six months after the treatment recurrence or new lesions are not observed.




Fig. 3. Specimen from the papule on the left cheek shows epidermal proliferation and invasion into the dermis(H & E stain, X20).

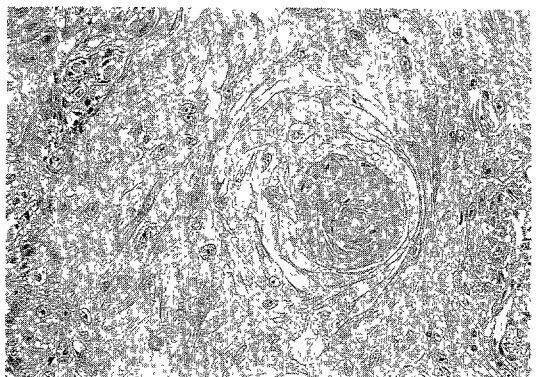


Fig. 4. Keratinocytes form a horn pearl with concentric lamellar structure and central keratinization. Most of the epidermal cells are well-differentiated squamous cells with the exception of a few atypical cells which show cellular pleomorphism and nuclear hyperchromasia(H & E stain, X400).

치료 및 경과 : 5mm의 절제 생검으로 좌측 협부의 암갈색 구진을 제거하였으며 외출시에는 광선차단제를 도포하고 가급적 일광 노출을 피하도록 하였다. 현재 제거부위의 재발 및 전이의 소견은 관찰되지 않았으며 계속 추적관찰 중에 있다(Fig. 2).

고 찰

색소성 건피증은 1870년 Hebra와 Kaposi에 의해 "xeroderma" 또는 "parchment skin"이라고 처음으로 기술된 이래 1882년 색소이상을 강조하여 "pigmentosum"이라는 단어가 첨가되었다¹⁾. 임상적으로 태양 광선 노출부위에 색소침착과 주근깨가 출현하고 기저세포암이나 편평상피세포암, 악성 흑색종, 혈관육종 및 섬유육종 등의 피부악성종양을 동반하는 질환으로서 안과적 증상이나 신경학적 이상소견이 동반될 수 있으며²⁾¹³⁾ 특히, 지능저하증, 소두증, 성장발육부진, 뇌성 운동실조증, 난청, 사지마비 등의 신경증세를 합병하는 경우를 DeSanctis-Cacchione 증후군이라고 한다²⁾.

본 질환은 열성 유전 방식을 취하는 일광과민성 피부질환으로 파장 280~310nm 파장의 자외선에 의해 손상된 DNA 회복 기능의 장애가 원인임이 Cleaver¹⁴⁾에 의해 밝혀졌다. 1972년 De Weerd-Kastelein¹⁵⁾은 색소성 건피증이 다양한 분자적 결함에 의해 발생된다는 것을 증명하였고, 환자의 섬유세포를 이용한 세포 융합기법으로 Complement group A형부터 I형 및 variant형을 포함한 10가지의 형으로 구분하였다. 이러한 유형의 분포는 지역에 따라 차이가 있는데 일본 등에서는 A형과 variant형이 가장 흔하고 유럽과 미국에서는 A형, C형, D형 및 variant형이 가장 흔한 형으로 알려져 있다¹⁶⁾. A형은 DNA 회복율이 2%로 아주 낮으며 임상적으로는 심한 신경학적 이상을 동반하는 DeSanctis-Cacchione 증후군으로부터 신경학적인 이상이 없는 다양한 임상증상을 나타낸다. 본 증례에서는 어느 형에 속하는지는 규명하지 못했으나 앞으로는 환자의 예후나 동반되는 피부종양, 신경학적 이상소견을 예측하기 위해서 complement group을 규명하도록 해야할 것이다.

색소성 건피증은 Hadida¹⁷⁾에 의해 임상적으로 3기로 분류하는데 즉, 제 1기는 흥반성 색소성 병변이 일광노출부위에 나타나는 시기이고 제 2기는 피부의 위축과 모세혈관의 확장 및 안과적 증상이 동반되며

제 3기에는 양성 및 악성 종양이 동반되고 각막 혼탁으로 설명할 수도 있는 시기이다. 본 증례는 제 1기에서 제 3기에 해당하는 다양한 피부 소견을 보였다. 색소성 건피증에서 피부의 변화는 보통 1~2세 사이에 나타나기 시작하나 5%에서는 14세까지 발생하지 않을 수도 있으며¹³⁾ 발병 초기에 피부에 나타나는 변화는 광선과민반응, 색소반, 모세혈관확장, 피부의 위축 및 광선각화증 등이 있다. Khatri¹⁸⁾의 색소성 건피증 환자 24예의 연구에서 피부증상이 나타나기 시작하는 시기는 생후 6개월에서 3세로 평균 생후 7.5개월이었으며 피부의 색소침착과 건조감이 가장 흔한 증상으로 나타났다.

피부종양의 발생은 색소성 건피증 환자의 45% 이상에서 동반되며 연령이 증가함에 따라 빈도가 증가하여 10~14세 환자의 50%에서 피부종양이 발생하는데 흔히 기저세포암, 편평상피 세포암, 광선각화증 등이 동반될 수 있고 드물게 악성흑색종, 섬유육종, 혈관육종, 혈관섬유종, 각화극세포종 및 비전형 섬유 황색종 등이 동반된다³⁾. Kraemer¹³⁾에 의하면 20세 이전의 색소성 건피증 환자에서 기저세포암 및 편평상피세포암의 빈도는 일반 환자군에 비해 4,800배 높은 것으로 나타났다. Khatri¹⁸⁾의 보고에서 피부종양의 초발 시기는 2세에서 10세로 평균 8세 였으며 발생된 종양의 종류는 편평상피세포암, 기저세포암, 기저편평상피세포암의 순서로 나타났다.

색소성 건피증의 피부증상이 나타난 뒤 피부암이 발생하는 시기는 약 5년으로 보고되었으며 5%의 환자에서는 30년후에도 피부암이 발생하지 않는다고 한다¹³⁾. 본 증례에서는 피부증상 발현 후 4년에 피부암이 발생하였다. Robbins¹⁹⁾은 14년동안 건피증 환자를 관찰한 결과 37개의 편평상피세포암, 35개의 기저세포암, 7개의 각화극세포종, 1개씩의 섬유육종과 악성흑색종의 발생을 보고하였다. 국내문헌에서도 악성흑색종과 기저세포암을 동시에 병발한 예¹¹⁾와 기저세포암과 편평상피세포암을 동반한 예⁹⁾¹⁰⁾가 보고된 바 있으며 이 등¹²⁾에 의해 악성흑색종, 전암성 멜라닌증, 편평상피세포암, 기저세포암, 광선각화증, 혈관섬유종등의 다양한 악성 및 양성종양이 한 환자에서 발견된 예가 보고되었다. 색소성 건피증에서 악성흑색종의 빈도는 3~5%로 20세 이하의 환자에서는 일반인보다 2,000배 빈도가 높고 색소성 건피증에서 악성흑색종의 평균 발생연령은 19세로 보고되었다¹³⁾.

색소성 건피증에서는 피부증상 이외에도 구강내 변화나 안과적 증상이 동반될 수 있다¹³⁾¹⁸⁾. 즉, 구순이나 혀, 구강내 점막의 미란이나 유두종, 혈관종 등의 양성 변화가 동반될 수 있고 구순의 기저세포암이나 편평상피세포암도 발생될 수 있으며 안과적 증상으로는 경미한 경우에는 광선과민증, 결막 충혈, 안검의 색소침착, 위축, 안검내반 등의 증상이 나타나며 상안검의 극세포종이나 안검부의 편평상피세포암이나 기저세포암의 발생도 보고된 바 있다¹⁸⁾. 또한 색소성 건피증 환자의 4%에서 면역이상이가 나타났으며 내부 장기의 악성 종양 발병율이 정상인에 비해 10배 내지 20배 가량 높아 조기 사망의 한 원인이 되기도 한다¹³⁾¹⁸⁾. 신경학적 이상 소견으로는 가장 흔하게 지능저하가 동반되며 경직성이나 운동실조와 같은 비정상적 운동 기능, 반사운동의 저하, 감각신경성 청력 저하등의 소견이 동반될 수 있다¹⁸⁾. 본 예에서도 경도의 광선과민증 이외에 안과적 병변이나 구강내 이상 소견은 발견되지 않았고 지능저하가 의심되었으나 환자의 협조 부족으로 지능검사는 시행하지 못했다.

색소성 건피증의 치료는 대중적인 요법으로 자외선을 차단하여 병변의 발생을 최대한으로 억제하며 악성종양이 발생하였을 경우에는 조기에 치료하여 전이를 막아야 한다. 양성종양이 발생된 경우 절제술로 제거하거나 광선과민증에는 5-FU의 국소도포²⁰⁾를 할 수 있고 악성종양의 치료 방법으로는 완전절제나 Bleomycin의 혈관내주사⁸⁾등이 있으며 피부암의 예방으로 경구용 retinoic acid를 장기간 투여하는 방법이²¹⁾²²⁾ 최근 제시되고 있으나 본 증례에서는 환자가 어린 나이였기 때문에 retinoic acid를 사용하지 못했다.

본 증례는 비교적 어린 나이부터 피부증상을 보여 편평상피세포암이 동반된 전형적인 색소성 건피증으로 조기에 병변을 완전절제하여 치료하였으며 현재까지 추적관찰중에 있으나 재발의 소견은 보이지 않고 있다.

결 론

저자들은 4세된 여아에서 생후 수개월부터 안면 및 광선 노출부위에 색소침착과 모세혈관 확장이 나타나기 시작하여 4년후 협부에 편평상피세포암이 발생

한 전형적인 색소성 건피증을 경험하고 비교적 조기에 악성종양이 발생된 드문 예로 사료되어 보고하는 바이다.

References

- 1) Kaposi M : *Xeroderma pigmentosum*. *Ann Dermatol Venereol* 1883 ; 4 : 29 Cited from ref. 13
- 2) Arnold HL, Odom RB, James WD : *Andrew's Diseases of the Skin*. 8th ed, WB Philadelphia, Saunders Co 1990 : 32-33
- 3) Patterson JW, Jordan WP : *Atypical fibroxanthoma in a patient with xeroderma pigmentosum*. *Arch Dermatol* 1987 ; 123 : 1066
- 4) 이남주 · 오성근 · 한석규 : 색소성 건피증의 1예. *최신의학* 1960 ; 3 : 1399
- 5) 오성근 : 색소성 건피증 1예. 제11차 대한피부과학회 춘계학술대회 초록집 1959 : 10
- 6) 서명수 · 함정희 · 국홍일 : 색소성 건피증 2예. *대피지* 1978 ; 16 : 261-267
- 7) 김우제 · 송종남 · 김점용 · 이정복 : 색소성 건피증 1예. *대피지* 1974 ; 12 : 191-193
- 8) 김풍명 · 홍재익 · 임수덕 : 유극세포암을 병발한 색소성 건피증의 Bleomycin에 의한 치료 예. *대피지* 1971 ; 9 : 35-40
- 9) 김명실 · 김원석 : 색소성 건피증 1예. *대피지* 1974 ; 12 : 187-190
- 10) 이정복 · 우태하 : 색소성 건피증에 발생한 피부암의 치료. *대피지* 1972 ; 10 : 99-105
- 11) 임기섭 · 홍창권 · 노병인 · 장진요 : 악성흑색종과 기저세포암이 발생한 색소성 건피증 1예. *대피지* 1986 ; 24 : 826-831
- 12) 이상배 · 이진복 · 조백기 · 허 원 : 다양한 피부종양을 동반한 색소성 건피증 1예. 1988 ; 26 : 206-211
- 13) Kraemer KH, Lee MM, Scotto J : *Xeroderma pigmentosum*. *Arch Dermatol* 1987 ; 123 : 241-250
- 14) Cleaver JE : *Defective repair replication of DNA in xeroderma pigmentosum*. *Nature* 1968 ; 218 : 652-656
- 15) De Weerd-Kastelein EA, Keijzer WJ, Bootsma D : *Genetic heterogeneity of xeroderma pigmentosum demonstrated by somatic cell hybridization*. *Nature* 1972 ; 238 : 80-83
- 16) Kraemer KH, Slor H : *Xeroderma pigmentosum. Clinics in Dermatology* 1985 ; 3 : 33-69
- 17) Hadida E, Marrill FG, Sayag J : *Xeroderma pigmentosum*. *Ann Dermatol Syphilol* 1963 ; 90 : 467-496 Cited

- from ref. 8)
- 18) Khatri ML, Shafi M, Mashina A : *Xeroderma pigmentosum* : A clinical study of 24 Libyan cases. *J Am Acad Dermatol* 1992 : 26 : 75-78
 - 19) Robbins JH, Kraemer KH, Lutzner MA, et al : *Xeroderma pigmentosum* : An inherited disease with sun sensitivity, multiple cutaneous neoplasms and abnormal DNA repair. *Ann Intern Med* 1984 : 80 : 221-248
 - 20) Carter VH, Smith KW, Noojin RO : *Xeroderma pigmentosum* : Treatment with topically applied fluorouracil. *Arch Dermatol* 1968 : 98 : 526-527
 - 21) Levine N, Miller RC, Meyskens FL : *Oral isotretinoin therapy* : Use in a patient with multiple cutaneous squamous cell carcinomas and keratoacanthomas. *Arch Dermatol* 1984 : 120 : 1215-1217
 - 22) Kraemer KH, DiGiovanna JJ, Moshell AN, Tarone RE, Peck GL : *Prevention of skin cancer in xeroderma pigmentosum with the use of oral isotretinoin*. *N Engl J Med* 1988 : 318 : 1633-1637