

유방질환의 유방촬영술에 관한 연구

이화여자대학교 의과대학 방사선과학교실
유 정 현 · 이 정 식

= Abstract =

Mammographic Study of Breast Disease

Jeong Hyun Yoo · Chung Sik Rhee

Department of Radiology, College of Medicine, Ewha Womans University

There are variable radiological method for breast disease including mammography, breast ultrasound, thermography, CT-mammography and MRI. Among these, mammography is the oldest and the gold standard for diagnosis of breast disease. In mammography, the primary consideration is the demonstration of the absence or presence of the breast lesion and if present, the benignity of malignancy of the lesion.

The authors analyzed the mammographic findings in 145 cases pathologically proven cases of various breast disease.

The results were as follows :

- 1) The most prevalent age group of benign lesion was 3rd-4th decade with frequency of 65.3% and that of malignant lesion was 4th-5th decade with frequency of 66.6%.
- 2) The most frequent site of breast lesion was upper outer quadrant in benignity and malignancy.
- 3) Pathologic type of breast malignancy was all of ductal carcinoma with various type, and the most common benignity is breast tumor(57.8%) and followed fibrocystic disease(27.3%).
- 4) The detection of abnormal findings of malignant lesion was 87.5% including mass lesion (75%) and benign lesion was 80.1% including mass lesion(54.5%).

Conclusively, the authours suggest that mammography is very useful method for the detection & diagnosis of breast disease.

서 론

유방질환을 진단하는 방사선학적 방법으로는 mammography, ultrasonography, thermography, CT mammography, MRI 등이 이용되고 있으나 이 중에서도 유방촬영술은 유방질환의 진단에 가장 기본적이고 큰

역활을 하고 있다.¹⁾²⁾³⁾⁴⁾⁵⁾⁶⁾⁷⁾.

유방촬영술은 1013년 독일의 외과의사인 Salomon⁸⁾에 의해 처음 소개되었는데, 그는 병리표본에 대해 유방촬영술을 실시하였다. 그 후 Waren⁹⁾에 의해 유방촬영술에 임상응용이 최초로 보고되었고, Gershon-Cohen¹⁰⁾ 등이 유방촬영술에 관한 논문을 발표하였다.

그러나 양질의 유방촬영사진을 얻는데는 많은 기술상의 난점이 있어, 오랜동안 유방촬영술은 임상에서 별로 이용되지 못하였다. 그후 Leborgne¹¹⁾는 유방촬영술의 기술을 발전시켜 유방촬영상에 나타나는 미세석회화음영이 유방질환을 진단하는데 있어서 중요함을 강조하였고, Egan¹²⁾등이 그의 독자적인 촬영방법으로 임상에 응용하여 얻은 연구결과 97%의 양성질환의 진단의 정확도를 나타내었다고 주장한 이래 유방촬영술은 유방질환의 진단에 가장 중요한 방법 중의 하나로 대두되었다. 유방촬영술의 역할은 유방 증상이 있는 환자에서 유방질환의 유무를 판단, 병소의 양성, 악성인지를 구별하며 증상이 없고 촉지되지 않는 조기 유방암을 발견하는데 있고, 유방암으로 의심되는 환자에 있어서 조속한 수술을 결정하는데 그 목적을 두었다¹³⁾¹⁴⁾.

최근에 이르러 유방암에 대한 인식이 높아짐과 아울러 한국 여성에 있어서도 유방암의 빈도가 높아가고 있다¹⁵⁾¹⁶⁾¹⁷⁾. 이에, 저자는 유방질환의 진단과 치료를 목적으로 유방촬영술을 실시하고, 생검 및 유방절제술에 의해 병리조직학적으로 확진된 유방질환 환자 145례에 대한 유방촬영사진 소견을 분석 검토하였다.

대상 및 방법

1993년 1월부터 1994년 12월까지 유방질환으로 내원한 환자 중 유방촬영술을 시행하고, 병리조직학적으로 확진된 145례를 대상으로 하였다. 연구방법으로는 유방질환을 병리조직학적으로 분류하였으며, 상기분류에 의한 악성과 양성질환의 연령분포, 질환의 유방분포, 유방촬영사진 소견을 관찰하였다.

유방촬영술에 사용된 방사선 기제로는 Bennett D-50M-MF로 Kodak MIN-R 유방전용증감지와 Agfamammoray MR3-II 유방전용필름을 사용하였다. 촬영시 유방노출조건은 유방두께 3~3.5cm에서 27Kvp,

30~40mAs 이었으며 초점필름간 거리는 50cm로 압박원추(compression cone)를 사용하여 촬영하였다. 대상유방의 촬영방법으로는 두미향과(craniocaudal) 내외사향(oblique-mediolateral) 촬영을 병용하여 양측 유방을 관찰하였다.

결 과

1. 연령분포

병리조직적으로 확진된 145례중 양성질환은 24례였으며 연령별로 30대와 40대가 각각 8명으로 전체의 66.6%를 차지하였다. 양성질환은 121례이었고 이중 20대와 30대가 각각 38례, 41례로 양성질환의 65.3%를 차지하고 있었다(Table 1).

2. 병리조직학적 결과

악성질환 24례중 침윤성도관암(NOS: Not otherwise specified)이 15례였고, 유두상형(papillary type), 수질성형(medullary type), 경성형(scirrhous type), 면포성형(comedocarcinoma)도 관암이 각각 2례씩 있었고, 관상암(tubular carcinoma)이 1례에서 있었다(Fig. 1-a, b).

또한 유방암 중 2례에서는 피부 및 유두까지 침범한 Paget씨 병을 나타내었다(Fig. 1-c, d). 양성질환 121례중에는 양성종양이 70례로 전체의 57.8%를 차지하였고(Fig. 3-a, b), 섬유이형성종이 33례로 27.3%(Fig. 3-c, d), 염증성질환이 16례(13.2%)를 보였다. 양성종양중에는 섬유선종이 60례로 총 양성질환의 49.6%를 차지하고 있었고, 기타 phylloides tumor(Fig. 4-a, b), 유관내 유두종이 5례, 지방종이 1례, neurofibroma가 1례있었다.

염증성 질환으로는 16례중 abscess를 형성한 경우가 7례 있었고 5례는 이물질에 의한 granuloma를 포함한 만성 유방염, 2례는 epithelial inclusion cyst가 rupture되어 염증을 일으킨 경우였다. 또한 1례에서 유방결핵의 소견을 보였다(Fig. 4-c, d)(Table 2).

3. 방사선학적 종괴의 위치

악성질환 24례중 14례 58.3%가 외상부에 병변이 위치하고 있었고, 내상부, 중앙부에 각각 3례 있었다. 양성질환 121례에서도 외상부에 병변을 보인 경우가 62례로 전체의 51.2%로 가장 많았고, 중앙부에 21례, 내상부에 9례의 순이었다. 유방의 좌, 우의 차이는

Table 1. Age distribution of breast disease

Age	Benign(%)	Malignant(%)
Below 19	7(5.8)	0(0.0)
20-29	38(31.4)	1(4.2)
30-39	41(33.9)	8(33.3)
40-49	23(19.0)	8(33.3)
50-59	8(6.6)	4(16.7)
Over 60	4(3.3)	3(12.5)
Total	121(100.0)	24(100.0)

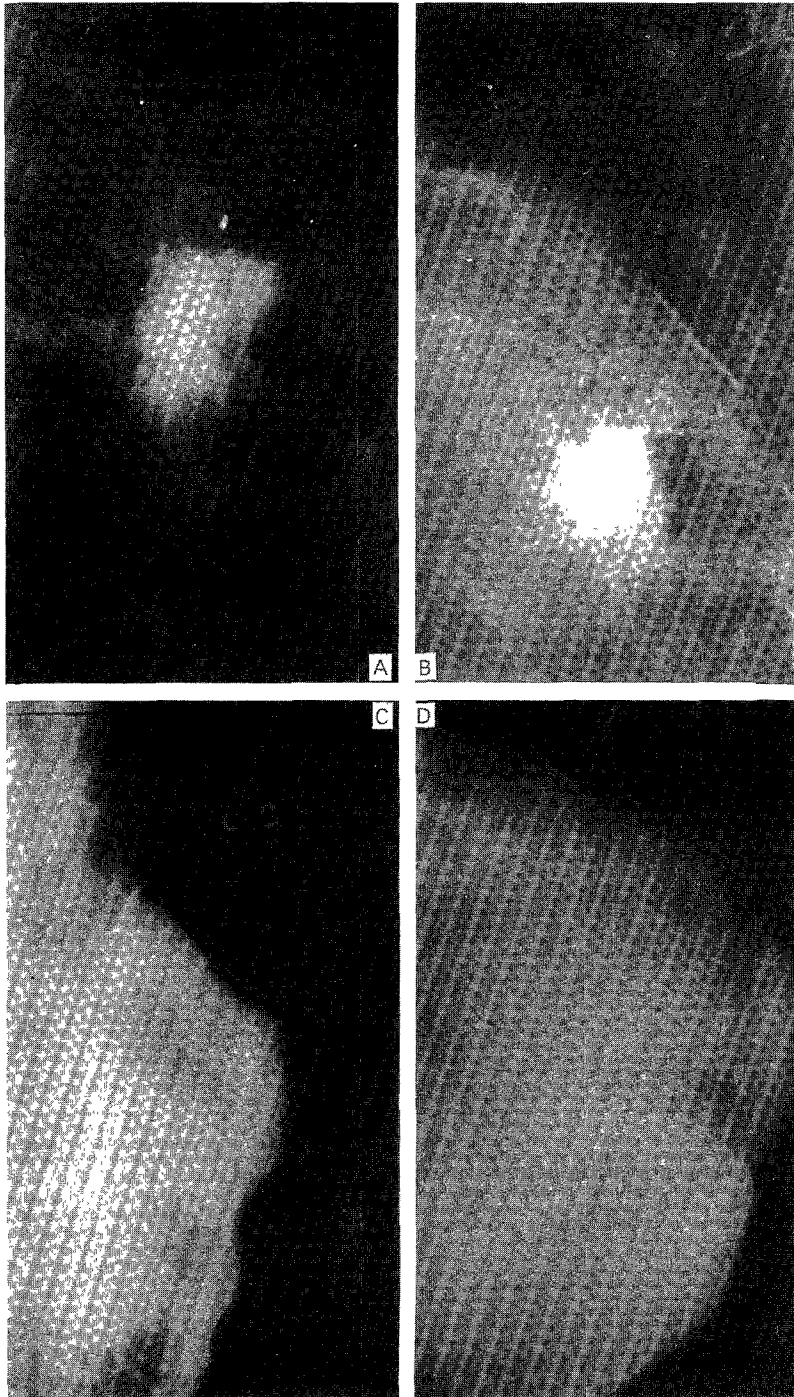


Fig. 1. Typical breast malignancy.

Lt oblique mediolateral view(a) & craniocaudal view(b) shows irregular spiculated & dense breast mass in UOQ. A abnormal calcifications is contained within the mass & dilated vessel is noted along the superolateral aspect.

Mammogram (c, d) shows diffuse infiltrative ductal carcinoma involving skin & nipple area, suggestive paget's disease.

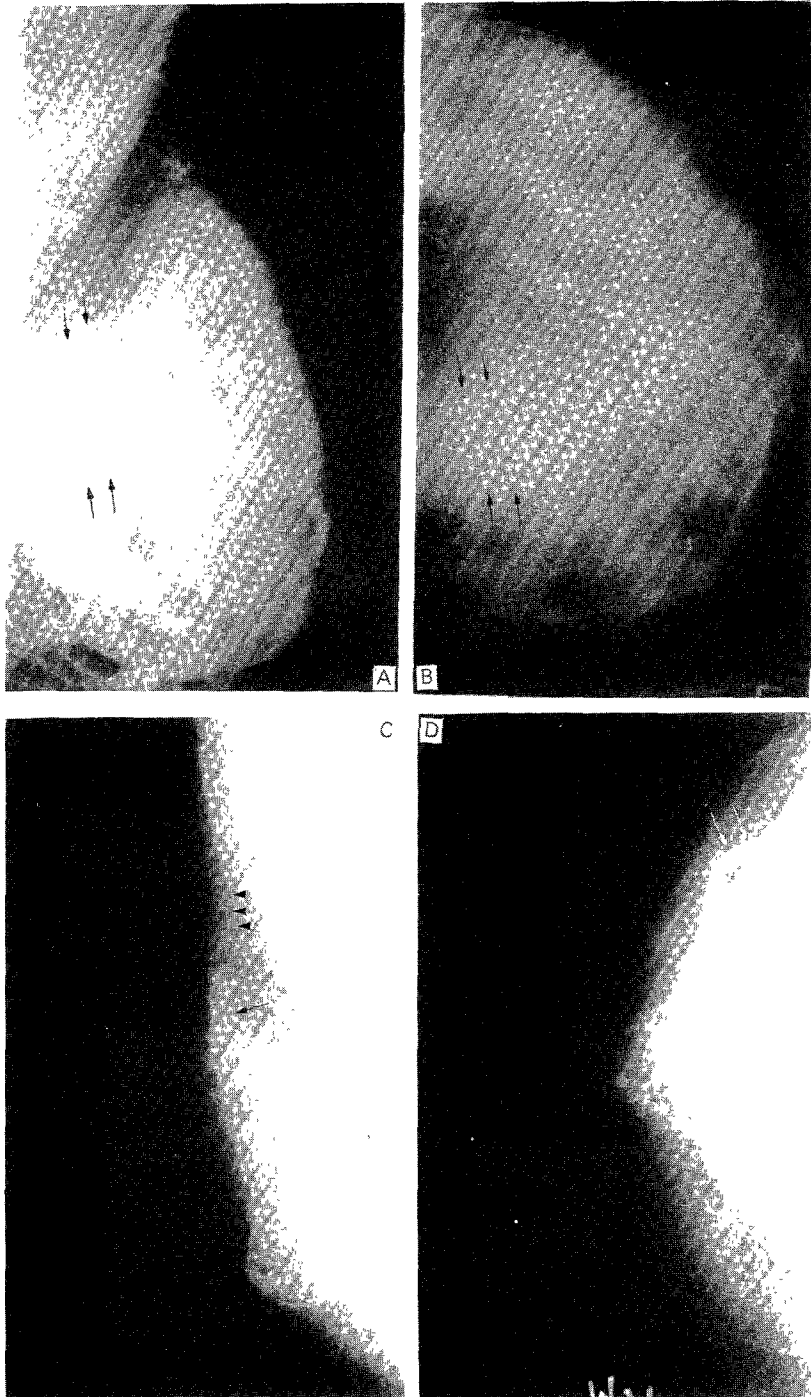


Fig. 2. Breast malignancy in difficult detection.

Lt breast (a, b) shows suspicious increased density in deep center portion(arrows), however, the lesion is not definite due to dense breast parenchyme. It was a invasive ductal carcinoma.

Rt breast shows (c, d) no definite breast mass lesion. However, focal fascial thickneing (arrows), abnormal vessel dilation(arrowhead) & architectural distortion(white arrows) are noted.

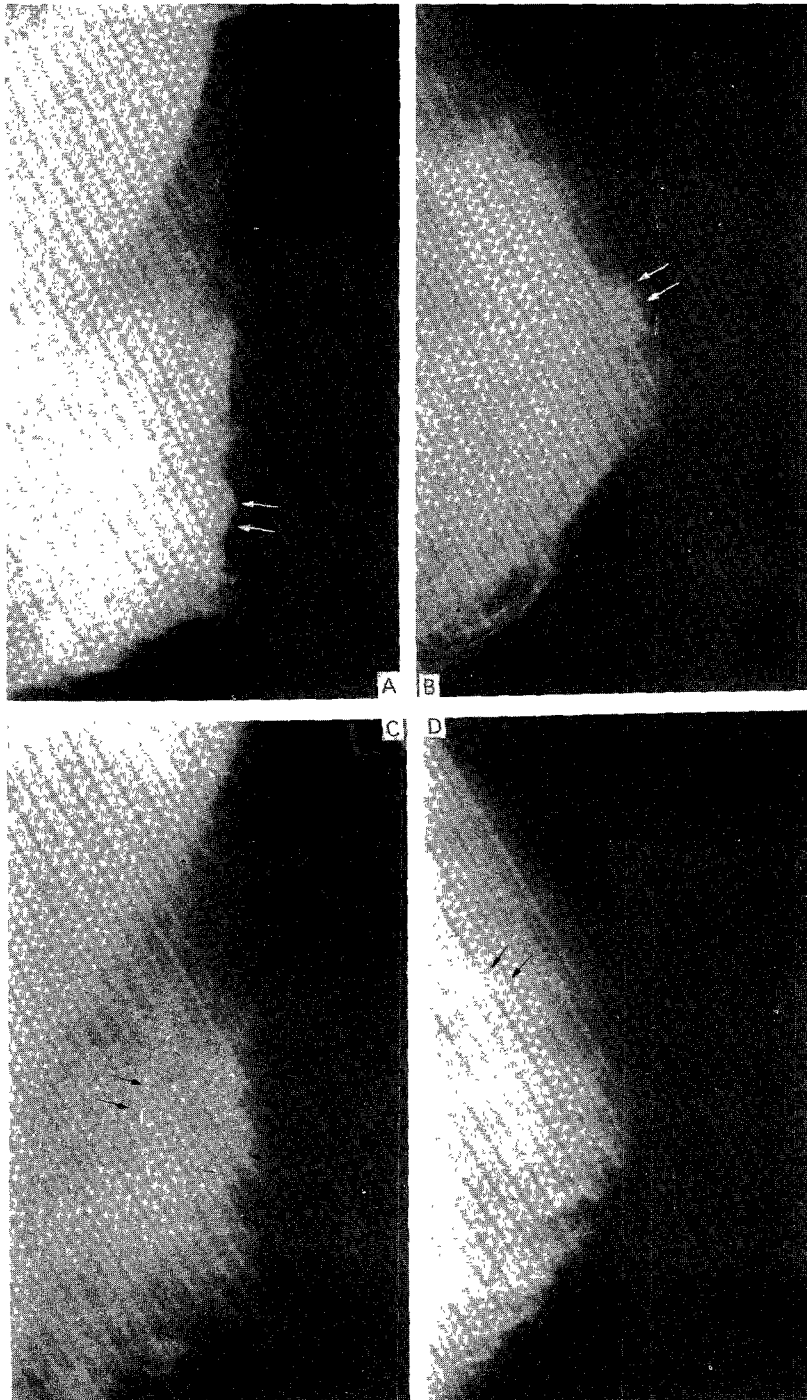


Fig. 3. Typical benign breast disease.
Lt breast oblique mediolateral view(a) & craniocaudal view(b) shows well-demarcated breast mass (white arrows) superior to nipple, which is typical fibroadenoma.
Lt breast(c, d) shows no definite mass, however, focal asymmetrical breast density(arrows) in UOQ, which was fibrocystic disease at surgery.

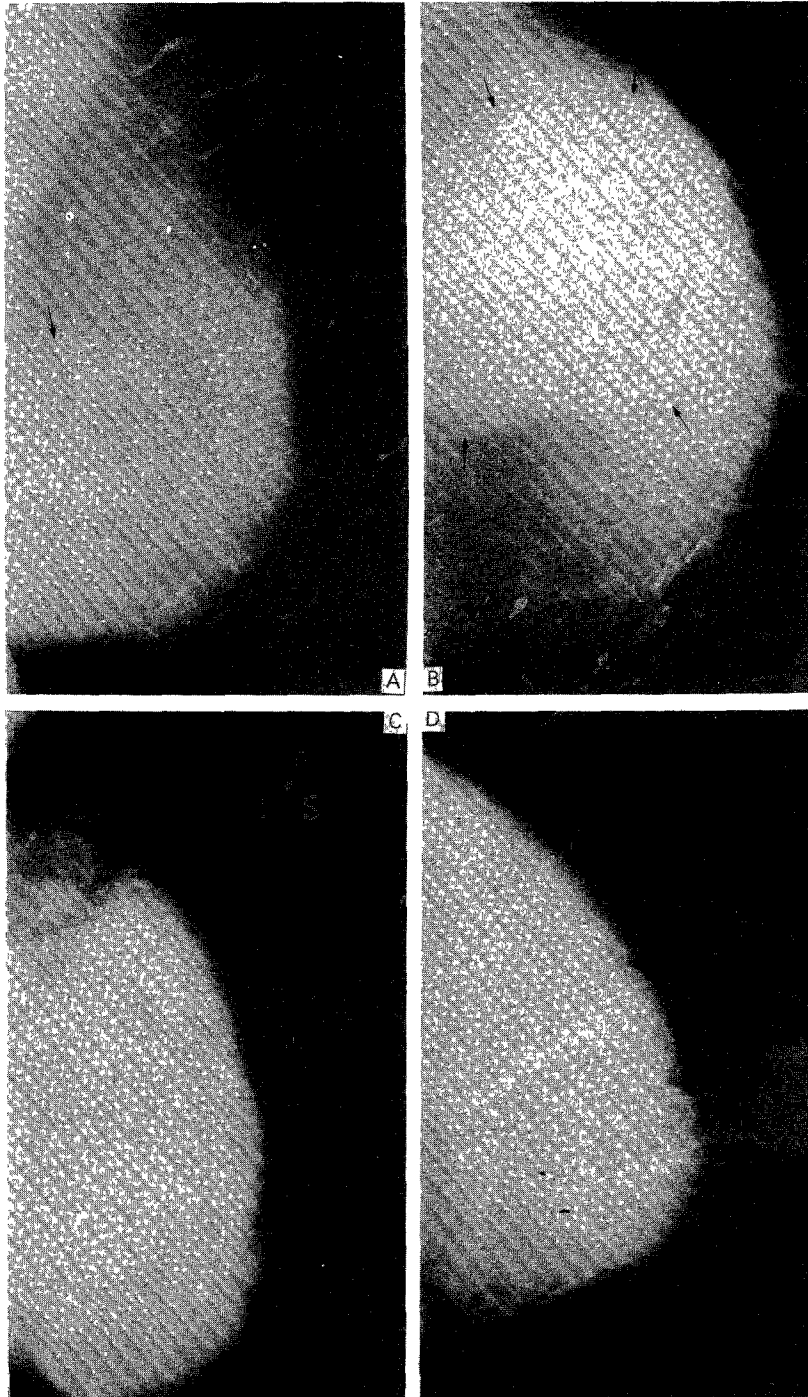


Fig. 4. Lt breast(a, b) shows well-defined, lobulated mass occupying LOQ aspect with thin radiolucent halo(arrows), which was phylloides tumor.
Inflammatory disease of Lt. breast(c, d) shows diffuse increase density replacing almost entire breast including skin & nipple, which was proven to tuberculosis of breast.

Table 2. Pathologic diagnosis of breast disease

Classification	No. of Cases(%)
Benign	
Fibrocystic dysplasia	33(27.3)
Benign tumor	70(57.8)
Fibroadenoma	60
Phylloides tumor	3
Intraductal papilloma	5
Lipoma	1
Neurofibroma	1
Inflammatory disease	16(13.2)
Abscess	7
Tuberculosis	1
Foreign body granuloma	5
Ruptured inclusion cyst	2
Others	2(1.7)
Total	121(100.0)
Malignant	
Infiltrating ductal carcinoma(NOS)	15(62.5)
Papillary carcinoma	2(8.3)
Scirrhous carcinoma	2(8.3)
Comedocarcinoma	2(8.3)
Medullary carcinoma	2(8.3)
Tubular carcinoma	1(4.2)
* Infiltrating ductal carcinoma with Paget's disease	2/24
Total	24(100.0)

NOs : Not otherwise specified

Table 3. Location of breast disease

Location	Benign(%)	Malignant(%)
Superolateral	62(51.2)	14(58.3)
Superomedial	9(7.4)	3(12.5)
Inferolateral	3(2.5)	0(0.0)
Inferomedial	2(1.7)	1(4.2)
Central	24(19.8)	3(12.5)
No radiologically visible mass	21(17.4)	3(12.5)
Total	121(100.0)	24(100.0)

양성질환에서 54 : 67, 악성질환에서 13 : 11로 큰 의미는 없었다.

4. 방사선학적 소견

악성질환중 종괴를 보인 경우는 18례(75%)였고(Fig. 1-a, b), 3례(12.5%)는 종괴를 보이지 않고 비대칭적인 음영증가 소견을 보였다(Fig. 2-a, b). 3례(12.5%)에서는 종괴를 찾을 수 없었다.

종괴를 보인 19례에서 경계가 불분명한 종괴로 보인 경우가 8례, 부분적으로 경계가 불분명한 종괴가 7례에서 있었고, 명확한 종괴로 보인 경우도 3례 있었다.

양성질환중에서는 66례(54.5%)에서 종괴의 소견을 보이고 있었고, 31례(25.62%)에서는 부분적인 비대칭의 소견이 의심되어 전체적으로 80.1%에서 비정상적 유방필름의 소견을 보였다, 그러나 24례(19.

Table 4. Mammographic findings in breast disease

Radiologic findings	Benign lesion	Malignant lesion
	No(%)	No(%)
Mass		
Well-defined mass	19(15.7)	3(12.5)
Partly-defined mass	31(25.6)	7(29.2)
Ill-defined mass	16(13.2)	8(33.3)
Asymmetric density	31(25.6)	3(12.5)
No definite mass	24(19.8)	3(12.5)
Total	121(100.0)	24(100.0)
Calcification	3(2.5)	5(20.8)
Nipple retraction	3(2.5)	3(12.5)
Skin thickening or dimapling	3(2.5)	5(8.3)
Increase vascularity	6(5.0)	5(8.3)
Architecture distortion	4(3.3)	6(25.0)
Fascia thickening	5(4.1)	4(16.7)
Abnormal axillary node	0(0.0)	3(12.5)
Halo sign	27/66(40.9%)	

8%)에서는 전혀 이상소견을 발견할 수 없었다.

종괴로 보인 66례에서는 19례가 비교적 경계가 명확한 종괴로 보였고(Fig. 3-a, b), 31례에서는 부분적으로 종괴의 경계가 소실되어 있었다. 또한 16례에서는 경계가 불확실한 종괴의 소견으로 보였다.

악성질환중 이차소견으로 미세 석회화를 보인 경우는 5례, 유두함몰이 3례, 피부 비후나 견축이 2례, 혈관확장이 2례, 실질의 왜곡이 6례, 조직의 비후가 3례에서 있었고, 비정상적으로 보이는 림프관확대가 3례에서 동반되었다(Fig. 2-c, d).

양성질환에서는 섬유선종의 특징으로 되어 있는 Halo sign이 종괴로 보인 66례중 27례(40.9%)에서 있었고, 기타 석회화가 3례에서 있었는데 모두 섬유이형성증에서 보였다. 3례의 유두함몰과 피부비후 및 견축이 각각 3례에서 보였고, 주위실질의 왜곡과 조직의 비후가 각각 4례, 5례에서 보였는데 이 경우는 1례의 phylloides tumor외에 모두 심한 염증성질환이 경우였다. 그의 비특이적인 혈관확장이 6례에서 보였다.

고 찰

유방촬영술은 유방병소의 유무와 병변의 양성, 악성질환을 구별하는 기본적인 고전적인 진단방법이다¹³⁾¹⁴⁾. 근래에 와서 한국여성의 유방암의 빈도가 높아져, 사망률 통계상 위암, 간암, 폐암, 자궁경부암에 이어 다섯번째로 많은 빈도를 보이고 있다¹⁷⁾.

유방질환이 의심되는 환자에서 임상소견과 함께 유방촬영술의 실시는 유암을 조기에 발견하여 유암에 의한 사망률을 감소시키는데 그 목적이 있다고 하겠다¹³⁾¹⁴⁾.

유방촬영술은 직각면을 이루는 두미향 및 내외사향으로 촬영하는데 유방 전후의 두께를 고르게 하기 위하여 압박을 가하여 촬영한다. 유방촬영사진상 나타나는 주된 대조음영은 지방질에 의해 이뤄지며 유관, 유선 및 종양보다 방사선 투과성이 높아 이들과 쉽게 구별된다¹⁸⁾.

한국여성에서의 유방암의 호발연령은 40대로 알려져 있고¹⁹⁾²⁰⁾²¹⁾²²⁾, 평균연령은 45~49세로²¹⁾²²⁾ 서양 여성의 53~56세에²³⁾²⁴⁾ 비해 5~10세 낮은 연령 분포를 보인다고 하며, 이는 지역별, 종족간, 월경 및 출산력, 가족력, 피임약 복용여부, 생활습관 등의 역

학적 원인에 기인한다고 한다²⁵⁾. 저자들의 경우에는 30~40대에서 66.6%로 높은 것으로 나타났다. 양성질환은 20~30대에서 호발하는 것으로 알려져 있는데 저자들의 경우에서도 20~30대에서 65.3%를 보여 일치된 소견을 보였다.

유방암의 호발부위는 외상부에 발생하는 예가 가장 많고, 다음으로 내상부 혹은 중앙부 순이며 내하부에 발생하는 경우가 가장 드문 것으로 되어 있다²⁶⁾²⁷⁾. 저자들의 경우에서도 악성종양 24예중 14예(58.3%)가 우상부에 발생하였다. 반면 양성질환은 호발부위가 일정치 않다고 보고되었으나²⁸⁾, 저자들의 경우는 62례(51.2%)가 외상부에 위치하여 조⁴⁾ 등의 결과와 일치된 소견을 보였다.

유방촬영사진에서 보이는 병변의 일차적 소견으로는 종괴 혹은 증가된 음영의 발견이다. 종괴의 주위 조직과의 경계의 명확성에 따라서 종괴의 양성, 양성 유무를 어느정도 결정할 수 있다. 일반적으로 양성질환에서는 균등한 비투과성음영을 보이는 경계가 분명한 종괴로 보이는 반면, 악성질환에서는 불규칙한 경계를 보이고 불균일한 음영을 보이는 것으로 되어 있다(Fig. 1-a, b)⁴⁾¹⁰⁾¹¹⁾¹⁵⁾²²⁾²⁷⁾²⁸⁾²⁹⁾³⁰⁾. 악성종괴의 경계가 불분명한 것은 암세포의 주위조직으로의 침윤에 따른 것으로 불규칙한 침상 혹은 각형으로 나타나고, 불균등한 비투과성으로 보이는 것에 대해서는 암세포가 정상세포보다 광물질에 대한 투과력이 강하고 풍부한 혈관에 의한 출혈과 괴사로 헤모시데린이 침착되기 때문이라고 하며 종괴의 변연부에서 중앙부로 갈수록 점차 진행되는 음영을 갖는다고 하였다¹⁰⁾¹¹⁾¹²⁾²¹⁾³¹⁾.

그러나 이와 같이 종괴의 발견과 양성, 악성의 구별이 항상 용이한 것만은 아니어서 주위조직이 부분적으로만 침윤되거나, 현미경적 침윤만을 동반한 경우에는 악성종양도 양성종괴로 보일 수도 있으며, 반면 양성종괴가 부분적으로 이차적인 염증반응이나 섬유화를 동반할 경우에는 부분적으로 불명확한 경계를 보이는 악성종괴로 보일 수도 있으므로 이런 경우 둘 사이의 감별이 용이하지 않은 것으로 되어 있다³²⁾. 또한 종괴의 발견 자체도 주위 조직의 성질에 따라 많이 좌우되어 지방조직이 많은 유방에서는 작은 종괴도 잘 찾을 수 있지만 젊은 여성의 치밀한 유방 조직에서는 종괴의 발견이 어렵거나 때론 전혀 이상 소견을 발견하지 못하는 경우도 있다(Fig. 2-a, b).

저자의 결과에서는 악성질환중 18례(75.0%)에서 종괴로 보였고, 이중 부분적으로나 전체적으로 불분명한 종괴로 보이는 예는 15례(전체의 62.5%)였다. 반면 3례(12.5%)에서는 전혀 이상소견을 발견할 수 없었다. 양성질환 중에서 종괴로 보인 예는 66례(54.5%)이었고 이중 경계가 부분적 또는 전체적으로 분명히 보이는 예는 50례(41.3%)이었다. 31례(25.6%)에서는 국소적인 비대칭 음영만을 보였고 24례(19.8%)에서는 전혀 이상 소견을 찾을 수 없었는데 이는 섬유이형성증의 경우 대부분에서 종괴로 보이기 보다는 비대칭적 음영증가로 보이거나(Fig. 3-c, d) 정상유방소견으로 보이는 경우가 많았기 때문이며, 또한 섬유선종에서 대부분 질환의 호발연령이 낮아 잘 발달된 치밀한 유방실질과 대조하여 종괴의 음영이 뚜렷하지 않거나, 종괴가 구분되어 보이지 않기 때문인 것으로 생각된다.

양성종괴는 비교적 둥근 모양의 균일한 음영을 보이는 경계가 뚜렷한 종괴로 Egan³³⁾ 등은 섬유선종이 여성양성종양중 가장 흔한 병변이라고 했다. 또한 Hoeffken¹⁸⁾ 등에 의하면 섬유선종의 특징소견으로 'Halo sign'라 불리는 경계가 뚜렷한 균등한 비투과성음영 주위로 환상의 투과상이 나타난다고 하였는데 이것은 종기가 주위 조직을 압박하여 생기는 지방층에 의해서 보인다고 기술하고 부분적 혹은 완전한 Halo가 나타날 수 있다고 하였고¹¹⁾¹²⁾¹⁸⁾²⁷⁾²⁸⁾³⁴⁾, 이에 대해 Basett와 Gold³⁵⁾는 Halo sign이 일종의 착시현상(Mach effect)에 의한 것이라고 주장하였다. 'Halo sign'은 또한 galactoceles이나 지방종(Lipoma)에서도 보일 수 있는데 주위 유방 조직과 유사한 음영을 가지는 종괴이므로 종괴없이 흔히 Halo만 보이게 된다.³⁴⁾³⁶⁾ 권³⁷⁾ 등은 섬유선종에서 'Halo sign'을 80%로 보고 했으나 저자의 경우 종괴로 보인 66례중(섬유선종 60례 포함)에서 27례(40.9%)에서만 이러한 소견이 관찰되었다(Fig. 4-a, b).

유방의 악성질환의 중요소견의 하나로 미세석회화 음영을 들 수 있는데 이것의 중요성은 Leborgne¹¹⁾에 의해 처음 언급되었다. 유방질환에 있어서 석회화음영이 생기는 기전은 지방변성에 의해서 칼슘염, 단백질산염, 인산염, 탄산염 등이 형성되어 칼슘이 침착되기 때문으로 유방암이외에도 지방변성을 일으키는 분비성 질환, 외상성 지방피사에서도 나타날 수 있고, 때로는 미세한 출혈에 의한 헤모시데린의 침

착과 염증성 삼출액에 의해서도 생길 수 있다.¹⁰⁾³⁰⁾³¹⁾³⁷⁾³⁸⁾. 일반적으로 악성종양에서 생기는 미세석회화는 점상, 막대모양, 침상의 불규칙한 모양의 석회화가 군집되어 있는 것으로 알려져 있고, 반면 양성석회화는 비교적 크고, 균등하게 산재되어 있는 것으로 알려져 있다.¹⁰⁾¹¹⁾²²⁾³⁰⁾³⁴⁾³⁹⁾⁴⁰⁾. Kieraldo⁴¹⁾ 등에 의하면 유방암환자의 45%에서 석회화음영이 관찰되었고, Peck⁴²⁾ 등은 33%, Cukier⁴³⁾는 15%, 이²¹⁾ 등은 45.8%에서 석회화음영이 나타난다고 하였는데 저자의 경우는 악성질환의 5%에서 미세석회화음영이 관찰되었다. 양성질환에서는 섬유이형성증에서 3례 양성모양의 석회화를 동반하고 있었다.

유방암의 가능성을 높이는 다른 소견으로는 유두함몰, 피부비후와 건축의에, 혈관확장, 비정상적액와 림파선 확대, 국소주위조직의 왜곡(distortion), 실질의 비후(fascia thickening) 등의 이차적 소견을 들 수 있다.²⁸⁾²⁹⁾³⁴⁾. 유방암 진단에서 이차소견의 의의는 중요한 것으로 간혹 종괴가 보이지 않는 경우 이차소견만으로도 유방암을 의심할 수 있다(Fig. 2-c, d). 이러한 이차소견이 동반되는 이유로는 암조직이 주위조직으로의 침투에 의한 것으로 정상적인 Cooper's 조직의 배열이 소실되고 건축, 조직의 왜곡이나 비후가 보이고, 병변이 유두나, 피부쪽으로 파급되면 피부비후나 유두함몰을 동반한 Paget병으로 될 수 있다. 액와림파선은 정상에서도 보일 수 있는데 보통 정상적인 림파선은 2cm이하의 크기로 내부에 hilar notch에 의한 투과성으로 보이는 중심부를 가지고 있어야 한다. 반면 비정상적인 액와림파선은 2cm보다 클 수 있으며 내부의 투과성음영이 소실되어 있는 것이 특징이다. 그러나 이 경우는 유방암이외의 전이암, 림파종 같은 악성 질환외에도 reactive hyperplasia에 의해서도 보일 수 있다.³²⁾. 혈관음영의 확장이 보이는 원인은 유방암에서 혈류가 풍부하기 때문도 있으나, 유방촬영시 압박정도에 따른 결과로 일시적으로 확장되어 보이는 원인이 더 큰 것으로 알려져 과거에는 중요한 소견으로 인정되었으나, 현재는 그 특이성이 떨어지는 것으로 되어 있다.³²⁾. 저자의 경우, 유방암에서 주위조직의 왜곡이 6례(25.0%), 조직의 비후가 4(16.7%), 유두함몰이 3례(12.5%), 피부비후와 건축이 2례(8.3%), 비정상적 액와림파선이 3례(12.5%), 혈관 확장이 2례(8.3%)에서 관찰되었다.

결 론

1993년 1월부터 1994년 12월까지 유방질환으로 내원하여 유방촬영술을 실시하고 병리조직진단을 받은 145례의 환자를 대상으로 하여 유방촬영필름을 분석해 보았다. 유방촬영술은 스크린 방법으로 가장 좋을 뿐 아니라 여러가지 다양한 유방질환들을 진단 하는데 유용한 검사로 생각된다. 또한 유방질환의 호발연령이 점차로 낮아지고, 유방스크린 검사의 연령이 점차로 낮아지는 것을 감안할때, 유방촬영술과 함께 유방초음파와 같은 다른 진단적방법을 병행함으로 더 큰 효용성을 거둘 수 있으리라 생각된다.

References

- 1) Egan RL : *Roles of mammography in early detection of breast cancer. Cancer* 1969 : 24 : 1197-1200
- 2) Martin JE : *Breast imaging technique. RCNA* 1983 : 21 : 149-153
- 3) 정수영 · 이 열 · 배상훈 · 윤종섭 · 이기주 : 전산화단층촬영술을 이용한 유방암의 진단. 대한방사선의학회지 1985 : 21(6) : 954-962
- 4) 조길호 · 정경희 · 환미수 · 장재천 · 김명세 : 유방질환의 유방 X-선 촬영에 대한 고찰. 대한방사선의학회지 1985 : 21(4) : 581-591
- 5) 오기근 · 이경식 · 손승국 : 유방질환의 각종 방사선학적 영상에 관한 연구. 대한방사선의학회지 1985 : 21(2) : 223-236
- 6) Giles R, Guinebretiere J-M, Lucidarme O, Cluzel P, Janaud G, Finet J-F, Tardivon A, Masselot J, Vanel D : *Nonpalpable Breast tumors : Diagnosis with Contrast-enhanced Subtraction Dynamic MR Imaging. Radiology* 1994 : 191 : 625-631
- 7) Orel SC, Schnall MD, LiVolsi VA, Troupin RH : *Suspicious Breast Lesions : MR Imaging with Radiologic-Pathologic Correlation. Radiology* 1994 : 190 : 485-493
- 8) Salomon A : *Beitrag zur Pathologic und Klinik der Mammocarcinoma. Arch. Klin. Chir* 1913 : 101 : 573-668
- 9) Waren SL : *Roentgenologic study of the breast. AJR* 1930 : 24 : 113-124
- 10) Gershon-Cohen J, Ingleby H : *Carcinoma of breast. Radiology* 1953 : 60-68-76
- 11) Leborgne R : *Diagnosis of tumors of the breast by simple roentgenography : Calcification in carcinomas. AJR* 1951 : 65(1) : 1-11
- 12) Egan RL : *Experience with mammography in a tumor institute. Radiology* 1960 : 75 : 894-900
- 13) Egan RL : *Mammography. Am J Surg* 1963 : 106 : 421-429
- 14) Wolfe JN : *Mammography. RCNA* 1974 : 12 : 189-203
- 15) 김동식 · 이유복 · 최인순 · 최홍렬 : 한국인 종양의 통계적 고찰. 대한의학회지 1976 : 19(10) : 855-868
- 16) 유승진 · 정원국 · 김영춘 : 유방질환에 있어서 Mammography의 의의. 대한의과학회지 1978 : 20(5) : 17-24
- 17) 통계청 사망원인 통계연보 Seoul 1992
- 18) Hoeffken W, Lanyi M : *Mammography, Philadelphia, London and Tronto. Saunders and Thieme* 1977
- 19) 신봉철 · 김현중 : 유암의 임상적 고찰. 대한의과학회지 1983 : 25 : 348-353
- 20) 민관식 · 이경식 · 이종근 · 서산균 · 김춘규 : 유암의 임상적 고찰. 대한의과학회지 1966 : 8(3) : 141-148
- 21) 이승우 · 노인우 · 박용휘 : 유방 X-선 사진에서 나타나는 미세석회화의 진단적 의의. 대한방사선의학회지 1981 : 17 : 340-347
- 22) 김명환 · 오승근 · 김진복 : 유방생검에 의한 유방종괴분석. 대한의과학회지 1983 : 25 : 82-87
- 23) Dahl-verson E : *Extended Radical Operation for Mammary Cancer : Reports of 3rd National cancer Conference P148. Lippincott, Philadelphia.* 1956
- 24) Kennedy CS, Millder E : *Simple Mastectomy for Mammary Cancer. Ann Surg* 1963 : 157 : 161
- 25) Kelsey JL, Hildreth NG, Thompsom WD : *Epidemiologic Aspects of Breast Cancer. RCNA* 1983 : 21(1) : 3-12
- 26) Haimov M, Karl E, Lesmick GJ : *Carcinoma of the Breast. Am J Surg* 1968 : 115 : 341
- 27) Wolfe JH : *Mammography. 1st Ed. Charles C. Thomas publisher. Springfield Illinoid USA* 1967
- 28) Wolfe JH : *Mammography : Report on its use in Women with Breast Abnormal and Normal on physical Examination. Radiology* 1964 : 83 : 244-254
- 29) Wolfe JN : *Development in mammography. Am J Obstet Gynecol* 1976 : 124 : 312-323
- 30) Goshon-Cohen J, Yiu LS, Berger SM : *The diagnostic importance of calcareous pattern in roentgenography of breast cancer. AJR* 1962 : 88 : 1117-1125

- 31) Egan RL : *Mammography and breast tissue disease.* Baltimore. Williams and Wilkins Company. 1970
- 32) Kopan BD : *Breast Imaging.* J B Lippincott Company. Philadelphia 1991 : 59-114
- 33) Egan RL, Egan KL : *Automated Waterpath full breast sonography.* AJR 1984 : 143 : 499-549
- 34) Asch T : *Mammography : A Study of 500 Patients.* AJR 1963 : 90-366-372
- 35) Bassett LW, Gold RH : *Mammography. Thermography and Ultrasound in Breast cancer detection.* 1st Ed : 43. Grune and Straton, New York 1983
- 36) Paulus DD : *Benign Diseases of the Breast.* RCNA 1983 : 21(1) : 27-50
- 37) 권태희 · 오기근 · 서정호 · 정우희 : 유방섬유선종의 방사선 영상 및 병리조직학적 세포형태의 비교 연구. 대한방사선의학회지 1986 : 22(1) : 57-88
- 38) Ahmed A : *Calcification in human breast carcinoma : Ultrastructural observations.* J Pathol 1975 : 117 : 247-251
- 39) Levitan LH, Witten DM, Harrison EG : *Calcifications in Breast Disease : Mammographic-Pathologic Correlation.* AJR 1964 : 92 : 29-39
- 40) Kopan DB : *"Early" Breast Cancer Detection Using Techniques Other than Mammography.* AJR 1984 : 143 : 465-468
- 41) Kieraldo JH, Beare J, Jamplis RW, Lee RH, Mackenzie AS : *Mammographically Detectable Breast Cancer. An 11 years Experience.* Am J Surg 1976 : 132 : 150-155
- 42) Peck DR, Lowman RM : *Mammography.* JMMA 1975 : 236-1886-1890
- 43) Cukier DS : *The assert and liabilities of mammography.* Surg Gynecol Obstet 1975 : 141 : 896-898