

## 수두증 환자의 뇌 척수액 단락술후 합병증 분석

이화여자대학교 의과대학 신경외과학교실  
박 향 권

### Abstract

#### The Complications of the Post-cerebrospinal Fluid Diversion Procedures in Hydrocephalus : An Analysis of 46 Operated Cases

Kyang Kwean Park

Department of Neurosurgery, College of Medicine, Ewha Womanas University

The concepts of hydrocephalus can be applied at all conditions in which the intracranial volume of the cerebrospinal fluid is abnormally large in relation to the volume of the brain. Most patients suffering from hydrocephalus has increased significantly with the advent of more sophisticated diagnostic tools such as CT, MRI and with rapid technical advances in shunt equipment. Since intracranial pressure is a variable parameter depending on the factors as patient's position and cerebrospinal fluid secretions is almost constant, it may be assumed that some shunt complication are related to too much or to little cerebrospinal fluid drainage. In this report, the author analyzes post shunt complications of 46 patients from Jan, 1990 to Dec, 1994.

The rate of post shunt complications was 30% and the most common things were underdrainage(16%), infection(10%), and shunt malfunction(6%).

KEY WORDS : Hydrocephalus · Cerebrospinal Fluid Diversion Procedure · Shunt.

### 서 론

수두증은 유아에서 부터 노년에 이르는 광범위한 연령층에서 발생하고, 그 병인도 다양하며 진단방법의 개선에 따라 수술은 증가일로에 있어 수두증에 대한 수술이 전체 신경외과 수술의 15%를 차지한다고 한다<sup>1)</sup>. 수술적 적용에는 크게 세가지 방법이 있는데 1) 뇌척수액의 형성을 수술적으로 줄이는 법 2) 두개강 내에서 뇌척수액의 흐름을 막는 부위의 회로법 3) 뇌척수액을 신체의 타 부위로 전환시키는 법이 있는데 현재 수두증에는 전환법을 주로 적용하며 이는 널리

일원화 되어 받아들여지고 있다<sup>2)</sup>. 1989년 Ferguson이 뇌실의 배액법에 대해 보고한 이후 많은 수술기기의 발달에도 불구하고 신경외과 영역의 그 어느 수술적 치료법보다 많은 합병증이 보고되고 있다<sup>3)4)5)</sup>.

뇌실의 배액법으로는 뇌실-복막강, 뇌실-홍막강, 요추-복막강 단락술이 있으나 수술의 용이, 합병증 예방 및 감소, 재수술의 편리성등으로 주로 뇌실-복막강 단락술이 널리 쓰이고 있다.

본교실에서 1990년에서 1994년까지 수두증으로 진단되고 단락술을 시행한 46명의 환자에서 환자의 기록 및 사진 확보가 가능한 환자는 46명이었다. 저

**Table 1.** Sex and age distributions

Sex Age	Male(No. of cases)	Female(No. of cases)	Total(No of Cases(%))
0-9	5	3	8(17)
10-19	1		1
20-29	6	3	9(20)
30-39	5	3	8(17)
40-49	2		2
50-59	4	4	8(17)
Over 60	4	6	10(22)
Total	27(59%)	19(41%)	46

자는 이 46명의 환자에서 수술술기등에 따른 합병증의 발생빈도 및 그 성격등을 분석함으로써 예방적조치의 모색과 합병증 발생의 감소를 시도하고자 문헌고찰과 함께 보고하는 바이다.

## 대상 및 방법

1990년에서 1994년까지 5년간 이화의대부속 동대문병원 신경외과에서 수두증으로 진단되어 입원하여 뇌실-복막강이나 요추-복막강 단락술을 시행한 환자들로, 환자의 기록 및 두부 전산화 단층 촬영 사진이 획득이 가능한 46명에 대해서 연령 및 성별 분포, 원인 뇌전산화 단층 촬영조건, 압력판(pressure valve)의 선택, 합병증의 원인, 수술결과 등을 분석하였다.

## 결 과

### 1. 연령 및 성별분포

연령분포는 최저 생후 3개월에서 최고 74세까지였고 60대 이상이 10명(22%), 20대 9명(20%), 10대 이하 및 30대 8명(17%)로 많았고 성별로는 남자가 27명(59%), 여자가 19명(41%)으로 남자에서 약간 더 많은 양상을 보였다(Table 1).

### 2. 원 인

수두증의 원인으로는 외상성 뇌 손상이 16명(35%)으로 가장 많았고 자발성 뇌지주막하 출혈, 고혈압성 뇌실질 및 뇌실 출혈등 혈관성 질환이 12명(28%), 감염성 질환에 의한 경우가 8명(17명) 뇌종양의 경우 5명(11%) 등이었다.

소아에서는 주로 선천성 기형, 감염성 질환에 의하고 20, 30대는 도수관 협착증(aqueductal stenosis),

**Table 2.** Etiology

Etiology	No of Cases
Non-communicating Hydrocephalus	8
Aqueductal stenosis	2
Tumor	5
Myelomeningocele	1
Communicating Hydrocephalus	38
Vascular	13
Head trauma	16
Idiopathic NPH	1
Infections	8

두부손상, 뇌종양, 40대 이후에는 자발성 뇌지주막하 출혈등 혈관성 질환에 의하여 많이 발생되었다(Table 2).

### 3. 뇌전산화 단층촬영 소견

뇌 전산화 단층촬영 소견으로는 뇌실의 확장(ventricular enlargement), 뇌실주의 저음영(periventricular low densities), 둥근 전두각(roundness of frontal horns) 그리고 대뇌구의 소실(obliteration of cerebral sulci) 등이 관찰되었다(Fig. 1).

뇌실의 확장은 보편적으로 사용되고 있는 전두각 지수(Frontal horn index)를 기준으로 삼았는데 양측 전두각(frontal horn)의 가장 바깥부분 간의 거리와 양측 두개골 내판(inner table of the skull bone)간의 거리의 비를 측정하여 20~29%를 경도, 30~39%를 중등도, 40~49%를 고도의 뇌실 확장으로 하였다(Fig. 2).

뇌실의 확장은 경도가 9명(20%), 중등도가 27명(59%), 고도가 10명(23%)이었고, 뇌실주위 저음영은 30명(65%)에서 관찰되었으며 둥근 전두각은 전례에서 있었다. 또한 대뇌구의 소실은 35명(75%)에

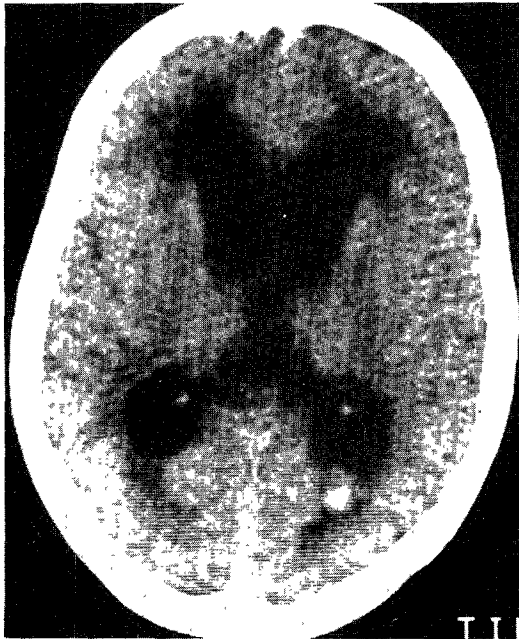


Fig. 1. Axial brain CT scan of hydrocephalus. It shows ventricular dilatation, periventricular low densities, round frontal horns and obliteration of cerebral sulci.

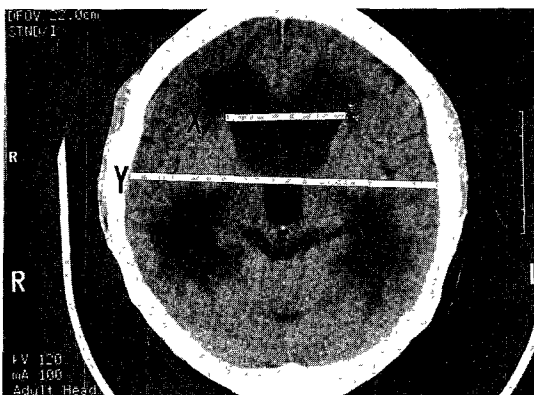


Fig. 2. Frontal horn index =  $\frac{X}{Y}$

서 볼 수 있었다(Table 3).

#### 4. 압력판의 선택

46명의 환자에서 58회의 수술을 시행하였는데 요추-복막강 단락술을 시행한 4례는 unishunt system, 뇌실-복막강 단락술의 54례에서 orbis sigma valve를 사용한 경우는 8례이고, 나머지 46례에서는 Accu-Flo distal slit valve system을 이용하였다. 압력판의 선택은 고압판(high pressure valve : closing pressure 9~13

Table 3. Computed tomographic abnormalities

Characteristics	No of Cases
Ventricular dilatation	
Mild (20~29%)	9
Moderate (30~39%)	27
Marked (40~49%)	10
Periventricular low densities	36
Roundness of frontal horns	46
Obliteration of cerebral sulci	35

Table 4. Reason for re-operation

Reason	No of Cases
Underdrainage	9
Infection	6
Shunt malfunction	4
Proximal(ventricular) catheter	
Particulate matter	2
Malposition	2
Subdural effusion	3
Intracranial hemorrhage	3
Disconnection of Catheter	1
Total	26

CmH<sub>2</sub>O)을 2례, 중간 압판(medium pressure Valve : closing pressure 5~9 CmH<sub>2</sub>O)을 41례, 저 압판(low pressure valve : closing pressure 0~5CmH<sub>2</sub>O)을 3례에서 이용하였다.

#### 5. 재수술을 시행한 원인

14명의 환자에서 2회에서 5회까지 26건을 시행하였는데 압력판 선택 잘못으로 뇌척수액의 저배출이 9례, 감염이 9례, 뇌실-단락관의 기능부전이 4례, 뇌경막하 삼출종(Subdural effusion)이 3례, 두개강내 출혈은 3례(두개골 성형술과 동시에 시행한 경우 1례), 단락관 분리 1례였다(Table 4).

#### 6. 재수술의 외과적 시기

압력판의 선택 잘못으로 뇌척수액의 저배출을 보인 9례에서 압력판을 하향 조절하거나 양측에 시행하였으며 요추-복막강 단락술을 시행한 경우 1례는 뇌실-복막강 단락술로 전환하였다. 감염이 발생한 6례는 단락관을 제거한후 뇌실 배액술(external ventricular drainage)을 시행하고 항생제를 투여하며균이 검출되지 않을때까지 지속하다 단락술을 재시도하는 방법을 택하였고 뇌실 단락관 기능부전을 보인 4례에서 1례는 근위교정(proximal revision), 3례는 뇌실

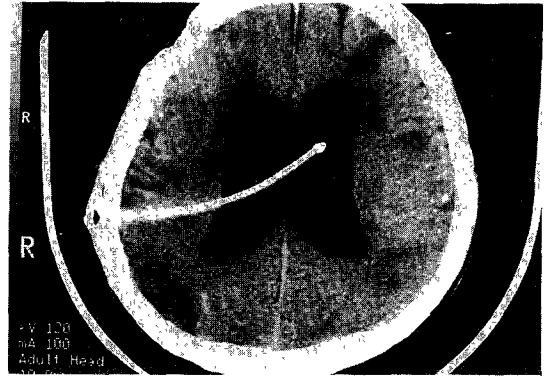**Table 5.** Complications of shunt

1. Intraoperative(early) complications	
1) Cranial : Malposition	
	IVH
	Epidural hematoma
	Subdural hematoma
	Damage to optic radiation
	internal capsule motor cortex
2) Shunt catheter : Perforation-CSF leak	
3) Distal : Perforation of viscera	
	-bowel, urinary bladder, gall bladder
	Perforation of major vessel
	Malposition
2. Postoperative(late) complications	
1) Cranial : Infection-meningitis, ventriculitis	
	Subdural fluid collection
	Subdural hematoma
	Slit ventricle syndrome
	Isolated ventricle-4th, lateral
	Craniosynostosis
	Seizure
2) Shunt catheter : Obstruction	
	Disconnection
	Migration
	Extrusion Via skin
3) Distal : Abdominal cyst	
	CSF ascites
	Perforation of viscus
	Extrusion-rectum, urethra, vagina, umbilicus
	Inguinal hernia
	Intestinal volvulus and obstruction
	Infection-peritonitis
	Spread of neoplasm and infection

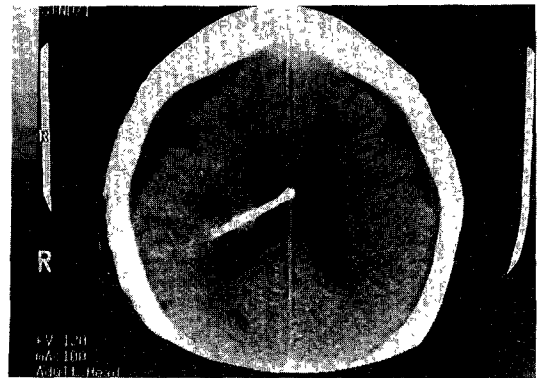
단락관과 복막강 단락관 모두를 일괄교정(combined revision)하였다. 뇌경막하 삼출증을 보인 3례는 뇌척수액 배출(trephination and free drainage)없이 압력판을 조정하였고, 단락관 분리 1례는 뇌실 단락관 및 복막강 단락관을 일괄교정하였다.

### 7. 수술결과

46명의 환자에서 원인 질환으로의식이 회복되지않은 4명, 폐염의 악화로 사망한 3명, 경련 발생후 호흡부전으로 사망한 1명은 원격 추적 두부 전산화 단층촬영상 뇌실은 정상 범위로 축소되었으나 감염을 보인



**Fig. 3.** Malposition of the catheter tip.



**Fig. 4.** Complication of the overdrainage.

6명중 2명은 폐혈증으로 사망하였다.

## 고 안

수두증에 대한 수술은 1952년 Nulsen과 Spitz가 밸브로 조절되는 일방 유통 장치를 만들어 적용함으로써 새로운 시대를 열었다고 할 수 있으나<sup>7)</sup> 많은 합병증이 수반되어 조기 합병증과 후기 합병증으로 대별할 수 있다(Table 5). 수두증 수술에사용되는 가장 이상적인 단락계(shunt system)는 과잉으로 축적된 뇌척수액을 적절히 배액시키고 상승된 뇌실 내압을 정상으로 유지시켜주며 단락술후 뇌실의 허탈(collapse)을 방지하고 뇌척수액의 과잉배압(overdrainage), 저배압(underdrainage)이 없어야 하고 단락술후 합병증이 적어야 하며 마지막으로 단락기증부전시 교정이 용이해야 한다<sup>1)8)</sup>. 현재 여러 단락계가 꾸준히 개발 발전되어 오고 있고 anti-siphon device, on-off valve의 도입으로 그 유용성은 날로 향상되고 있다. 뇌실-심방간 단락술은 폐혈증, 심내막염, 혈전

색전증, 폐고혈압증등의 합병증과 40% 이상의 단락 기능부전이 보고되어 있고<sup>9)10)11)</sup> 뇌실-홍막강은 대체 방법이 될 수 있으나 폐쇄술의 가능성이 높아 5세 이하 소아에서는 사용할수 없고 기흉의 가능성 또한 높아 현재 거의 사용하지 않고 있다<sup>7)</sup>. 요추-복막강 단락술은 교통성 수두증, 뇌실이 작거나 허탈된 경우 사용할 수 있으나<sup>7)12)13)</sup> 대부분 뇌실-복막강 단락술을 시행하고 본 교실에서도 4례를 제외하고는 54례에서 뇌실-복막강 단락술을 시행하였다. 두개강내 catheter tip이 전두각에 위치해야 맥락총(choroid plexus)을 피하게되어 폐쇄되는 경우가 적으며 뇌실을 천자할때 방향이나 길이가 잘못되어 전두각을 넘거나 반대편으로 들어가는 경우에는 기능부전이 높고 본례에서도 2례에서 기능부전으로 재수술 하였다.

뇌실 천자시 전두부(Kohr's point), 두정부(Keen's point), 후두부등 어느곳을 택해도 되나 수술후 경련의 발생을, catheter 주입의 용이 등에서 후두부가 가장 좋다고 하나<sup>2)</sup> 본연구에서는 시행한 바가 없으며 전두부, 두정부에서는 어느곳이 더 좋다는 명백한 증거는 없다고 한다<sup>2)</sup>. Catheter 자체의 합병증으로는 일부가 뚫여 뇌척수액이 유출되는 경우가 있는데 이는 연결시 무리한 힘을 가하여 생길수 있고 칼, 가위에 의해 상처를 받는 경우 가능하나 극히 드물다. 복막의 접근은 복막을 절개하는 전통적 방법이 있으나 1967년 Ranimondi등은<sup>14)</sup> trochar를 이용하여 특이한 합병증없이 가능하다고 보고한 이래 널리 사용되고 있다.

단락술후 무엇보다 가장 빈번한 합병증은 감염으로 1979년 Lurthard<sup>15)</sup>는 평균 13.5%로 보고하였으나 근래 현저히 감소되어 최근에는 5% 이하로 보고되고 있다<sup>3)16)</sup>. 본 교실에서는 10%로 높은 감염 발생율을 보였다. 수술후 감염 발생균은 피부표면에 있는 것으로 S.epidermidis가 가장 많다고 하며<sup>2)</sup> 감염원은 수술시 셉트의 노출이 주원인이나 개인 연령, 뇌실 크기, 피부상태, 병발된 감염원 여부, 개인의 면역 상태에 따라 다른데 미국아에서 높고 Myelomeningocele이 있는 경우에는 뇌실이 적을때 높고, 피부염, eschar등이 있을 때 더 높다고 한다<sup>7)17)</sup>. 감염을 줄이기 위해 그의에도 공기 노출균에 대비하여 수술실을 격리하거나 하루중 조기에 수술하는법, 최소한의 인원만 수술실에 출입하는것도 검토되고 있으며 예방적 항생제(Clindamycin, 10mg/Kg)을 권하기도 한다. 감염

시의 치료는 셉트를 제거한후에 새로 뇌실 도관술을 하거나 복강내 셉트만을 피부밖으로 내어 뇌척수액을 흘러 나오게 하면서 항생제를 약 10일~2주간 사용하여 뇌척수액의 배양 검사상 3회 이상 균이 검출되지 않으면 새로운 셉트 수술을 반대편에 해주는 것이 통용되고 있으며 본 교실에도 이 방법으로 시행하고 있다. 감염시 항생제의 뇌실내 투여가 최근 논의되고 있는데 Wald 및 McLaurin등<sup>18)</sup> 14례중 13례에서 성공을 하였다고 하였고 Bayston<sup>19)</sup>은 뇌실내 Vancomycin 투여로 셉트를 제거하건 안하건 90%의 성공을 보고하고 있다.

뇌경막하 혈종은 O'Brain<sup>20)</sup>은 셉트수술후 1.2~3%라고 했으나 본례에서는 없었다. 뇌경막하 수낭종 또는 뇌경막하 혈종은 수술시 머리가 크고 뇌실의 확장이 심한 경우 잘 발생하는데 이는 수술시 과도한 뇌척수액 누출을 방지하는 것이 좋으며 두부 전산화 단층 촬영상 양이 많아 압박 효과가 있거나 임상증상이 악화되는 경우 천공을 통해 배출하거나 기존 압력판 보다 낮은 것으로 경막하 복막강 단락술을 할수도 있으며, 뇌실-복막강의 압력판 증강등이 가능하며 본 교실에서는 압력판 증강등의 방법으로 해결하였다.

이차성 두개유합증(secondary craniosynostosis)은 셉트 수술후 뇌척수액이 유출되면 뇌실이 줄어들고, 뇌용적이 감소하며 전체 두개 용적도 줄어들게되어 벌어졌던 봉합선이 다시 말착되고 결국 유합되어 발생하는 것으로<sup>2)</sup> 저 압력판의 사용을 자제함으로써 막을 수 있으나 이는 성형적 문제이지 뇌실질은 성장하므로 점차 성형적인 문제는 호전을 보이게 된다. 두개 유합증은 초기 셉트수술후 2~3년에 발생하며<sup>21)</sup> Faulhauer 및 Schmitz<sup>28)</sup>의 조사에 의하면 sagittal suture에 가장 흔히 온다고 한다. slit ventricle은 antiphon device 사용으로 예방가능하고 기뇌(Pneumocephalus)가 발생할수도 있는데 그 기전은 만성 뇌수두증의 경우 뇌기저부의 thinning으로 sinus cavity와 뇌지주막하강 사이에 fistulous communication이 형성되거나 드물게 대장 파열로 발생된다고 하며<sup>2)</sup> 본 교실에서는 발생된 예가 없었다. 복막내 합병증으로 복강 가성 낭종, 수액복수, 장천공등이 있고 유·소아에서는 15%의 경우 서혜부탈장, hydrocele이 발생 가능한데 이는 patent processus vaginalis가 있거나 복강내에서 뇌척수액이 충분히 흡수되지 않고 축적

되어 복강내압의 증가로 발생된다고 한다<sup>2)</sup>. 뇌 수두증 환자의 섀트수술후 추적 검사결과 장기 생존율은 50~89%에 이른다고 하며<sup>23)24)</sup> 뇌기능(학습수행능력)은 수두증의 원인인자에 따라 다르나 Nulsen 및 ReKate<sup>25)</sup> 의하면 뇌저적기능은 수술후 뇌피질의 두께와 밀접한 관련성을 가져 2~3cm 사이에서는 IQ 100이하, 3cm 이상은 정상 IQ를 유지한다고 하는바 이는 조기수술의 중요성을 의미하며 또한 정신과적 문제에서도 정상인보다 4배의 위험성을 가져 43례중 1/3에서 문제를 야기할 수 있다고 하는바 이는 앞으로 원격 추적 검사를 요하는 사항으로 사료된다.

## 결 론

저자는 최근 5년간 이화여대 부속 동대문병원 신경외과에 수두증으로 입원하여 수술을 시행한 환자로 환자의 기록 및 두부전산화 단층 촬영 사진 획득이 가능하였던 46명의 환자에서 시행한 58건의 단락술의 임상조건, 원인, 합병증 및 수술결과로 분석하고 다음과 같은 결론을 얻었다.

1) 연령분포는 60대 이상이 10명(21%), 20대 9명(20%)으로 가장 많았고 남아 비율은 27명 : 19명으로 남자에서 많았다.

2) 수두증의 발생원인으로는 외상성 두부 손상후에 16명(35%), 혈관성 질환으로 13명(28%) 두개강내 감염성 질환으로 8명(17%), 뇌종양으로 5명(10%)이 발생하였고 소아의 경우 선천성기형, 감염성 질환 40대 이후는 혈관성 질환으로 많이 발생되었다.

3) 뇌전산화 단층촬영 소견으로는 중등도의 뇌실확장이 27명(59%)으로 많았고 전례에서 등근 전두각을 보였고 뇌실주위 저음영은 30명(65%), 대뇌구의 소실은 35명(76%)에서 보였다.

4) 수두증의 치료로 뇌실-복막강 단락술은 54례, 요추-복막강 단락술은 교통성 수두증 환자에서 4례 시행하였고 Sigma valve는 8례 사용하였으며 압력판은 중간압판을 41례에서 사용하였다.

5) 46명의 환자중 14명은 26례의 재수술을 시행하였는데 저배출로 9례, 감염 6례, 뇌실 단락관의 기능부전이 4례였다.

6) 수술결과 섀트감염을 보인 6명중 2명은 패혈증으로 사망하였고 그외의 환자에서는 입원 관찰중 원격추적 두부 전산화 단층촬영 결과 양호하게 뇌실

감소를 보였다.

## References

- 1) Post EM : *Currently available shunt system. A review. Neurosurgery* 1985 : 16 : 257-260
- 2) Ruge JR, McLone DG : *Brain Surgery, Newyork, Churchill Livingstone, 1993 : pp1463-1494*
- 3) Choux M, Lena G, Genitori L : *Shunt implantation : Foward zero infection. Child's Nervous System* 1988 : 1 : 181
- 4) Keucher TR, Mealey J : *Long-term results after ventriculoatrial and ventriculoperitoneal shuntion for infantile hydrocephalus. Neurosurg* 1979 : 50 : 179-186
- 5) Olsen L, Fryberg T : *Complications in the treatment of hydrocephalus in children. A comparison of ventriculo-atrial and ventriculoperitoneal shunts in a 20-year material. Acta paediat Scand* 1983 : 72 : 385-390
- 6) Sklar FH, Diehl JJ, Beyer CW, Clark WK : *Brain elasticity changes with ventriculomegaly. J Neurosurg* 1980 : 53 : 173-179
- 7) Chapman PH : *Neurological Surgery, 3rd edit., Philadelphia, W.B. Saunders Co. 1990 : pp1236-1276*
- 8) Fox JL, McCullough DC, Green RC : *Effect of cerebrospinal fluid dynamics, A new technic of pressure measurement. Results and concepts. J Neurosurg Psychiatry* 1973 : 36 : 302-312
- 9) Little JR, Rhoton AL, Mellinger JF : *Comparison of ventriculoperitoneal shunt with ventriculoatrial shunt for hydrocephalus in children, Mayo Clin Proc* 1972/47 : 396-401
- 10) Overton MC, Snodgrass SR : *ventriculovenous shunt for infantile hydrocephalus. A review of five years' experience with this method, J Neurosurg* 1965 : 23 : 517-521
- 11) Forrest DM, Cooper DGW : *Complications of ventriculoatrial shunts. A review of 455 cases. J Neurosurg* 1968 : 29 : 506-512
- 12) Burstein J, Papile L.A., Burstein R : *Intraventricular hemorrhage and hydrocephalus in premature newborns : a prospective study with CT, A.J.R., 1979 : 132 : 631-635*
- 13) McAllister JP, Maugans TA : *Neuronal effects of experimentally induced hydrocephalus in newborn rats. J. Neurosurg., 1985 : 63 : 776-783*
- 14) Raimondi AJ, Matsumoto S : *A simplified technique for performing the ventriculo-peritoneal shunt. Techni-*

- cal note. J Neurosurg. 1967 : 26 : 357*
- 15) Lurthard T : *Bacterial in ventriculoatrial shunt systems. Dev Med Child Neurol(Suppl) 1979 : 22 : 105-109*
  - 16) Venes JL : *Control of shunt infection, Report of 150 consecutive cases. J Neurosurg 1976 : 45 : 311-314*
  - 17) Janes HE, Walsh JW, Wilson HD : *Prospective randomized study of therapy in cerebrospinal fluid shunt infection. Neurosurgery, 1980 : 7 : 459-463*
  - 18) Wald SL, McLaurin RL : *Cerebrospinal fluid antibiotic levels during treatment of shunt infections. J. Neurosurg 1980 : 52 : 41*
  - 19) Bayston R : *prevention of hydrocephalus shunt colonisation in vitro by impregnation with antimicrobials. J. Neurol Neurosurg Psychiatry 1989 : 52 : 605*
  - 20) O'Brien MS : *Hydrocephalus in children. Chapter 36 in Youmans JR(des). Neurological Surgery. Saunders 1982 : 1381-1422*
  - 21) Pudenz RH, Fortz EL : *Hydrocephalus : Overdrainage by ventricular shunts : A review and recommendation. Surg Neurol 1991.35 : 200*
  - 22) Faulhauer K, Schmitz P : *Overdrainage phenomena in shunt treated Hydrocephalus. Acta Neurochirurgica 1978 : 45 : 89*
  - 23) Amacher A, Wellington J : *Infantile hydrocephalus : Long term results of surgical therapy. Child's Brain 1984 : 11 : 217*
  - 24) Rama B, Spoerri O : *Surgical treatment and long-term results in children with hydrocephalus. Adv Neurosurg 1980 : 8 : 227*
  - 25) Nulsen F, Rekaté H : *result of treatment for hydrocephalus as a guide to future management. In pediatric neurosurgery. Nowyork. Grune and stratton. 1982 : p 229*