

후발성 백내장에서 Q-Switched Nd : YAG Laser를 이용한 후낭 절개술의 시력개선 효과

이화여자대학교 의과대학 안과학교실, 의학연구소 세포조직부
최 규 룡

= Abstract =

Visual Improvement After Q-switched Nd : YAG Laser Posterior Capsulotomy in After Cataract

Kyu Ryong Choi

*Department of Ophthalmology, Ewha Medical Research Center,
College of Medicine, Ewha Womans University*

Background : To evaluate the effects of Nd : YAG Laser posterior capsulotomy, I performed posterior capsulotomy on after cataract (72 eyes) by using Q-switched Nd : YAG laser from March 1994 to August 1995.

Results : The results were as follows :

1) 24 aphakic eyes(33.3%), 45 ECCE with PCL inserted pseudophakic eyes(62.5%), 3 KPE with PCL inserted pseudophakic eyes(4.2%) were followed.

2) On performing posterior capsulotomy, the power setting of Nd : YAG laser was ranged from 2.0 to 2.9 mJ(62.5%), more than 40 pulses were used in 35 eyes(48.6%).

3) Postoperative visual acuity was improved in 68 eyes(94.4%) and 0.5 or better in 47 eyes (65.3%)

4) Ocular complications after posterior capsulotomy were transient increase of intraocular pressure(8.3%), sustained increased intraocular pressure(4.2%), anterior uveitis(2.8%), vitreous prolapse(2.8%), corneal damage(2.8%), intraocular lens damage(1.4%), cystoid macular edema(1.4%), retinal detachment(1.4%).

Conclusion : As the results, posterior capsulotomy with the Nd : YAG laser offers several advantages over primary or secondary surgical capsulotomy and has fewer complications.

KEY WORDS : YAG laser posterior capsulotomy, after cataract.

서 론

백내장에 대한 수술 방법으로는 근래에 수정체 낭의

적출술 및 후방 인공수정체 삽입술이 보편화 되어있으며 점차 수정체 초음파 유화술로 이행하는 추세에 있다. 그런데 이 두가지 수술방법은 종래의 수정체 낭내 적출술에 비하여 후낭의 잔여로 인한 후발성 백내장의 발생여

지가 있어 후에 이차적인 후낭 절개술이 필요하다.

이에 대한 치료로 종래에는 수술장에서의 절개창을 통한 후낭절개술(Incisional posterior capsulotomy)이 시행되었으나 Aron Rosa¹⁾ 등과 Fankhauser²⁾ 등에 의하여 Nd : YAG Laser 후낭절개술이 최초로 시도된 이래 이러한 수술법이 보편화되고 있다.

Nd : YAG Laser는 Q-Switched type과 Mode-Locked type으로 사용되고 있는데 수정체의 전, 후낭과 초자체 등에 형성된 막을 외안부 절개 없이 절제할 수 있으며, 외래치료로 간편하게 시행할 수 있는 장점이 있다³⁾. 그러나 또한 안압상승과 인공수정체 손상, 전부 초자체 탈출, 포도막염, 중심성 망막 부종⁴⁾, 드물게는 망막 박리⁵⁾ 등의 합병증을 일으킬 수 있어 저자는 후발성 백내장으로 진단 받고 Q-switched Nd : YAG Laser(Coherent 7900, USA)로 후낭절개술을 시행받은 72안에 대하여 수술후의 시력개선 효과와 효과적인 시술시의 Laser power 및 그 합병증등을 조사하여 문헌고찰과 함께 보고하는 바이다.

대상 및 방법

1994년 3월부터 1995년 8월까지 이대 목동병원 안과

Table 1. Dermographics of patients

Age Sex	Male	Female	Total No(%)
- 9		1	1(1.4%)
10 - 19	4	3	7(9.7%)
20 - 29	3	2	5(6.9%)
30 - 39	3	3	6(8.3%)
40 - 49	8	2	10(13.9%)
50 - 59	5	5	10(13.9%)
60 - 69	8	10	18(25.0%)
70 -	8	7	15(20.8%)
Total	39(54.2%)	33(45.8%)	72(100%)

Table 2. Interval of time from cataract operation to Nd : YAG Laser posterior capsulotomy

Interval	Surgery	Aphakia		Pseudophakia		Total No.(%)
		ECCE*	ECCE+PCL**	KPE+PCL***		
0 - 6 months		1	9		10(13.9%)	
7 - 12 months		1	13		14(19.4%)	
1 - 2 years		10	13	3	26(36.1%)	
3 - 4 years		9	8		17(23.6%)	
5 - 10 years		3	1		4(5.6%)	
11 years over			1		1(1.4%)	
Total		24(33.3%)	45(62.5%)	3(4.2%)	72(100%)	

*ECCE : extracapsular cataract extraction

**PCL : Posterior chamber lens

***KPE : Kelmann phacoemulsification

(32안)와 실로암 안과병원(40안)에서 Q-switched Nd : YAG Laser(Coherent 7900, USA)에 의한 후낭절개술을 시행받고 3개월이상 추적 관찰이 가능하였던 72안을 대상으로 하였으며 남자가 39안(54.2%), 여자가 33안(45.8%)이었고 연령은 8세부터 78세까지 분포되어 있었으며 60~69세 사이가 가장 많았다(Table 1).

수술전 최대 교정시력의 측정과 안압측정 및 세극등 현미경 검사를 시행하였으며 필요에 따라 초자체 및 망막의 이상 유무를 확인하기 위하여 B-scan 초음파 검사를 시행한 경우도 있었다. 간혹 초래될 수 있는 시술 직후의 급격한 안압상승의 위험을 방지하기 위하여 시술 2시간 전에 carbonic anhydrase inhibitor(methazolamide 100mg)를 경구 투여하고, 시술 1시간 전부터 동공 확대를 위하여 1% mydriacyl 이나 1% cyclogyl 을 15분 간격으로 3~4회 점안하였다.

국소마취는 0.5% proparacaine HCl(Alcaine)을 점안하고 Abraham capsulotomy lens(Topcon)에 methocele을 적정량 묻혀서 전안부에 부착시킨 후 시행하였으며, Laser의 power setting은 후낭 혼탁의 정도에 따라 1.0 mJ에서부터 낮은 에너지로 시작하여 절개하여 의치 않은 경우 점차 그 power와 횡수를 증가시켰다.

레이저 치료 후 안압하강제로 B-blocker 점안액(0.5% Bentos)와 항염증제인 0.02% Fluorometholon을 사용하였고, 치료 직전과 직후, 1시간, 24시간, 1주, 3개월 간격으로 시력, 안압측정, 세극등 현미경 검사 및 합병증 여부를 검사하였다.

결 과

Q-switched YAG laser 후낭절개술을 시행한 72안 중 24안(33.3%)이 무수정체안, 45안(62.5%)이 계획적

Table 3. Power and frequency of Nd : YAG posterior capsulotomy

Pulses Energy(mj)	1 - 10	11 - 20	21 - 30	31 - 40	40 -	Total
1.0 - 1.9	1		3	4	4	12(16.7%)
2.0 - 2.9		3	10	11	21	45(62.5%)
3.0 - 3.9			2	2	10	14(19.4%)
4.0 -		1				1(1.4%)
Total	1(1.4%)	4(5.6%)	15(20.8%)	17(23.6%)	35(48.6%)	72(100%)

Table 4. Improvement of visual acuity after Nd : YAG Laser posterior capsulotomy

Visual acuity	Before operation	After operation
0.1 이하	37(51.4%)	5(6.9%)
0.2	15(20.8%)	10(13.9%)
0.3	10(13.9%)	5(6.9%)
0.4	5(6.9%)	5(6.9%)
0.5	3(4.2%)	1(1.4%)
0.6	2(2.8%)	8(11.1%)
0.7	0(0 %)	3(4.2%)
0.8	0(0 %)	0(0 %)
0.9	0(0 %)	10(13.9%)
1.0 이상	0(0 %)	25(34.7%)
Total	72(100%)	72(100%)

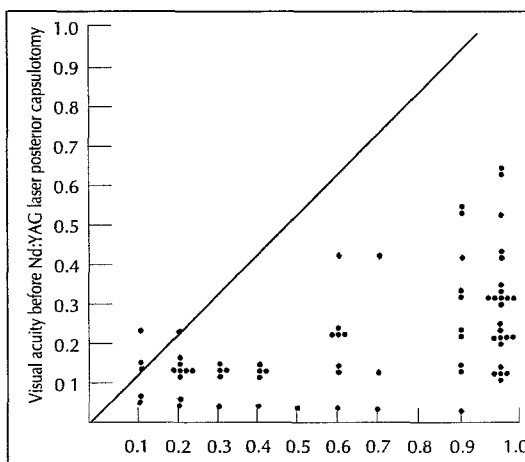


Fig. 1. Visual acuity after Nd:YAG laser posterior capsulotomy.

Table 5. Complications during and after Nd : YAG Laser treatment in after cataract patients

Complications(N=cases of eye)	No.(%)	Remarks
Transient increased IOP*	6(8.3%)	
Permanent increased IOP	3(4.2%)	Controlled with topical B-blockers
Anterior uveitis	2(2.8%)	Controlled with topical steroids
Vitreous prolapse with	2(2.8%)	
Anterior hyaloid rupture IOL** damage	1(1.4%)	Posterior surface of IOL No vision impairment
Cystoid macular edema	1(1.4%)	DM***
Corneal damage	2(2.8%)	
Retinal detachment	1(1.4%)	Scleral buckling
Total	15(21.1%)	

*IOP : Intraocular pressure

**IOL : Intraocular lens

***DM : Diabetes mellitus

낭외적출술 및 후방인공수정체 삽입안이었고 3안은 수정체 유화술 및 후방인공수정체 삽입안이었다.

백내장 수술후 YAG laser 후낭절개술을 시행할때까지의 기간은 술후 1개월부터 11년이상까지 광범위하게 분포되어 있었으며 대부분 4년이내로 67안(93%)에서 시행되었다(Table 2).

후낭절개술에 사용된 laser 에너지는 최저 1.0mJ에서 최고 4.0mJ까지였으며 2.0~2.9mJ사이가 45안(62.

5%)으로 가장 많았으며 pulse수는 40회가 35안(48.6%)로 가장 많았다(Table 3).

후낭절개술 시행후의 시력개선으로서는 시술된 72안중 68안(94.4%)에서 시술전보다 개선되었다. 0.5 이상이 47안(65.3%), 1.0 이상이 25안(34.7%)이었다(Table 4, Fig. 1).

수술후의 시력이 0.2 이하인 경우도 15안(20.8%) 있었으나 이런 경우는 무수정체안, 고도근시, 각막과 초자

체 혼탁, 시신경 위축, 망막 변성등의 기존 질환이 동반된 경우가 대부분이었다.

수술후 합병증으로는 일시적 안압상승이 6안(8.3%)으로 가장 많았고, 안압하강제 투여가 계속필요했던 지속적인 안압상승이 3안(4.2%), 일시적 포도막염, 각막손상, 전부 초자체 손상이 각 2안(2.8%)씩이었고 인공수정체 손상, 중심성 망막 부종, 망막 박리가 각 1안(1.4%)씩이었으나 반복수술이 필요했던 8안을 제외하고는 대부분 시력의 예후에는 영향을 미치지 않았다(Table 5).

고 찰

백내장 수술방법으로 보편화된 수정체 낭외적출술 후 발생하는 후발성 백내장은 슬후 6개월에서 5년까지의 관찰 중 50%⁶⁾, 3년간 22.1%⁷⁾의 비율로 발생하는 것이 보고된 바 있다. 이러한 후발성 백내장에 대한 치료로는 종래 입원후 수술실에서 절개창에 의한 후낭절개술 (Incisional posterior capsulotomy)이 시행되었으나 Fankhauser²⁾ 와 Aron Rosa¹⁾등에 의하여 처음으로 Q-switched Nd : YAG(neodymium : yttrium-aluminum-garnet) laser 후낭절개술이 시도되어 보고된 이래 기존의 방법에 비하여 외래에서 간편하게 시행할 수 있고, 안내염 등의 합병증을 줄일수 있으며 시간적, 경제적 이점이 있어 그 시술이 점차 보편화되는 경향이 있다.

Nd이온을 YAG(Yttrium Aluminum Garnet)결정에 첨가한 Nd : YAG laser는 Q-switched type(nanosecond)과 Mode-locked type(picosecond)의 두가지 형태가 있으며³⁸⁾ 그 차이점으로는 Q-switching은 전자식 스위치를 사용하여 비교적 짧은 시간인 2~20 nanoseconds (10^{-9} sec)동안에 laser 파장을 일회씩 내보내는 반면, Mode-locking의 경우는 30 picoseconds(10^{-12} sec)동안에 광선을 통과시킨다. 광선의 강도(power)는 광선의 에너지량을 펄스(pulse)의 지속시간(duration)으로 나눈 값이고 광선의 밀도(power density)는 주어진 강도를 촛점의 면적 크기로 나눈 값이다. 따라서 광선의 에너지가 증가하고 pulse의 지속시간과 촛점의 크기가 감소하면 광선의 밀도(power density)는 커져서 조사된 조직부위에 미치는 효과는 더 커지게 된다. 이와 같은 이유로 Mode-locked YAG laser는 일반적으로 최대 출력이 5W 미만이나, Q-switching의 경우는 약 70%만의

optical breakdown이 형성된다⁹⁾¹⁰⁾.

Nd-YAG laser는 현재 후발성 백내장 뿐아니라 홍채 절제술(Laser iridotomy), 섬유주 성형술(Trabeculoplasty), 동공 성형술(Pupilloplasty), 융합용해술(Synechiolysis), 초자체 용해술(Vitreolysis), 인공수정체 절단(Haptics resection), 섬유주 천자(Trabecular puncture), 인공수정체 위치교정(IOL repositioning), Staged filtering sclerotomy, 모양체 해리(Cyclodialysis), 안전방 우각 절개술(Goniotomy)등에까지 그 사용 범위가 확장되는 중에 있다¹¹⁾.

Nd-YAG laser 후낭절개술에 필요한 총에너지 및 pulse수는 후발성 백내장의 정도 및 두께의 성상에 따라 다양하게 보고되고 있다. Keates¹²⁾ 등은 후낭절개술에 사용된 평균 출력이 2.6mJ, pulse수는 41회, 총에너지는 101 mJ로 보고하였으며, Terry 등은¹³⁾ 출력을 2.0mJ, pulse수는 36회로 하였고, 김 등은¹⁴⁾ 1.5mJ이내의 에너지로 평균 153회, 김과 이는⁵⁾ 1.0~2.4mJ 사이가 65.3%, pulse수는 40회 이하가 74.8%로서, 본 저자의 조사에서 사용된 2.0~2.9mJ 강도로 pulse수 40회 전후와 유사하였다.

후낭절개술 후 시력개선 효과로는 시술된 72안 중 68안(94.4%)에서 시술전보다 개선되었는데, 이는 김등¹⁵⁾의 보고에서 약시등의 기존 합병증이 없는 성인안에서는 63%가 0.9 이상, 이 등³⁾은 71.3%에서 교정시력 0.5 이상이었으며 본 조사에서 나타난 바 65.3%에서 교정시력 0.5 이상의 결과와 비교되며, 수술후의 시력 0.2 이하인 경우 15안(20.8%)에 대하여는 기존의 망막 질환과 시신경 위축, 고도근시와 약시등의 합병증이 동반된 때문으로 사료된다.

수술후 발생할 수 있는 합병증은 일시적 안압상승, 인공수정체의 손상, 초자체 탈출, 낭포성 황반 부종등이 있으며, pulse수가 적을 수록 비열성 효과가 적게 나타나므로 보다 안전하다고 하였다¹⁶⁾. 슬후 급속한 안압증가는 파열된 후낭 파편, 급성 염증성 세포 및 고분자량의 단백질 등에 의한 방수유출 감소, 초자체 탈출에 의한 동공폐쇄 등의 원인으로 사료되며 본 조사에서는 6안(8.3%)으로서 Aron Rosa등에 의한 보고에서 발생률 46%⁹⁾, Channell등에 의한 64%¹³⁾에 비하여 현저히 적은 확률이나 이는 수술전 미리 안압상승에 대비하여 Carbonic anhydrase inhibitor의 전처치를 시행하였기 때문으로 사료된다. 슬후 모든 환자에게는 일시

적 안압상승 방지와 항염효과를 위하여 안압하강제인 0.5% Bentos와 항염증제인 0.02% Fluorometholon을 투여하였는데, Keates 등¹²⁾은 술전에 녹내장이 있었거나 술전 안압이 20mmHg 이상인 경우 술후 30mmHg 이상의 안압증가가 생길 것이라고 예상했고 술전 안압이 20mmHg 이상의 녹내장 환자는 정상인보다 술후 안압이 30mmHg 이상이 될 확률이 8배 높다고 보고한 바 있다. 전부 초자체막의 파열은 김 등¹⁵⁾의 보고에서 14.6%, 허 등¹⁷⁾의 보고에서 22.1%와 10%로서 시력의 예 후에는 지장이 없는 것으로 나타났는데, 본 조사에서는 레이저 촛점을 후방 앞쪽으로 맞추어 천천히 후방으로 밀어가면서 시술함으로써 2안(2.8%)의 적은 예에서 발생하였다. 낭포성 황반 부종은 백내장 수술후 후낭절개술까지의 기간이 길수록, 전초자체막이 파열되지 않을수록 적게 발생하는 것으로 알려져있으며, 허 등¹⁷⁾에 의하면 1.5%, Keates 등¹²⁾은 2.3%로 보고하였는데 본 조사에서는 1.4%로서 당뇨병의 기왕력이 있는 경우였다.

Nd : YAG laser 후낭절개술후 올 수 있는 가장 치명적인 합병증으로는 망막 박리를 들 수 있는데 그 발생 빈도는 적으나(1% 내외)¹⁸⁾¹⁹⁾ 후낭절개술후 평균 6개월~28주로서, 그 기전으로는 laser광의 직접 망막화상으로 인한 retinal hole과 초자체 탈출로 인한 초자체 박리 및 retinal break와 짧은 shock파로 인한 경우와 초자체 자체의 화학적 변화등으로 설명되며²⁰⁾ 본 조사에서도 1안(1.4%)에서 발생하였으며 통상적인 공막돌출술을 시술받았다.

References

- 1) Aron-Rosa D, Aron JJ, Griesemann M and Thyzel R : Use of the Nd-YAG laser to open the posterior capsule after lens implant surgery : A preliminary report. *Am Intraocular Implant Soc J* 1980 ; 6 : 352-354
- 2) Fankhauser F, Lortscher H and Van der zyper E : Clinical studies on high and lower laser radiation upon some structures of the anterior and posterior segments of the eye. *Int. Ophthalmol* 1982 ; 5 : 15-32
- 3) 이영춘 · 정상문 · 박 찬 · 백남호 · 이상욱 : Q-Switched Nd : YAG Laser를 이용한 Posterior Capsulotomy에 관한 고찰. *대한안과학회지* 1988 ; 29(5) : 35-39
- 4) Michael J, Flohr MD, Alan L, Bobin MD, James S, Kelley MD : Early complications following Q-switched Neodymium : YAG laser posterior capsulotomy. *Ophthalmology* 1985 ; 92 : 360-363
- 5) John A, Van Westenbrugge, MD, Howard V, Gimbel MD, Julianne Soucek, Ph.D, Debbie Chow : Incidence of retinal detachment following Nd : YAG capsulotomy after cataract surgery. *J Cataract Refract Surg* 1992 ; 18 : 352-355
- 6) Terry AC, Stark WJ, Newsome DA, Maumenee AE, Pina E : Tissue toxicity of laser-damaged intraocular lens implants. *Ophthalmology* 1985 ; 92 : 414-418
- 7) Liessegan TJ, Bourno WMI : Secondary surgical and Neodymium-Yag Laser discission. *Am J Ophthalmol* 1985 ; 100 : 516-519
- 8) 김현철 · 이진기 : Q-Switched ND : YAG-Laser를 이용한 후발성 백내장 후낭절개술 400예의 임상 성적. *대한안과학회지* 1991 ; 32 : 958-963
- 9) Aron-Rosa D, Aron JJ, Cohn, H : Use of a pulsed picosecond Nd : YAG laser in 6,664 cases. *Am Intraocular Implant Soc J* 1984 ; 10 : 35-39
- 10) Schroeder E : A comparison of Q-switched and mode-locked Nd : YAG laser shock waves. *Cataract* 1985 ; 29 : 28-31
- 11) Roger FS, Carmen AP : The Nd-YAG Laser in Ophthalmology. Ed. 1, The WB. Sanders company, Philadelphia 1985 ; 67-137
- 12) Keates RH, Steniner RF, Puliafito EA, Maxwell SK : Long term follow up of Nd-YAG laser posterior capsulotomy. *Am Intraocular Implant Soc J* 1984 ; 10 : 164-169
- 13) Terry AC, Stark WJ, Maumenee AE, Fagadau W : Nd : YAG laser for posterior capsulotomy. *Am J Ophthalmol* 1983 ; 96 : 716-720
- 14) 김재호 · 이혜숙 · 공영태 : 후발성 백내장에 대한 야그레이저광의 후낭절개술과 치험성적. *한이인지* 1987 ; 28 : 67-74
- 15) Kim JH, Rhee HS and Kong YT : Clinical experience of Nd : YAG laser posterior capsulotomy. *J Korean Ophth Soc* 1987 ; 28 : 67-74
- 16) Lerman S, Thrasher B, Moran M : Vitreous changes after Neodymium-YAG laser irradiation of the posterior lens capsule or mid vitreous. *Am J Ophthalmol* 1984 ; 97 : 470-475
- 17) 허진호 · 윤영팔 · 이진기 · 김광수 : 무수정체안과

후방수정체안에서의 야그레이저 후낭절개술. 대한 안과학회지 1990 ; 31 : 45-52

- 18) Aron-Rosa D, Griesemann JC and Aron JJ : *Use of a pulsed neodymium-YAG laser (picosecond) to open the posterior lens capsule in traumatic cataract : Preliminary report. Ophthalmic Surg 1981 ; 12 : 496-499*
- 19) Richard RO, Charles PW, John VF and John MM : *Rhegmatogenous retinal detachment after Nd : YAG laser capsulotomy in phakic and pseudophakic eyes. AM J Ophthalmol 1986 ; 101 : 81-89*
- 20) Steven KL, John CW and William T : *Rhegmatogenous retinal detachment after Nd : YAG laser capsulotomy. Ophthalmology 1987 ; 94 : 1222-1225*