

## 병합 임신 1예 보고

이화여자대학교 의과대학 산부인과학교실  
장병우 · 맹신숙 · 조지연

= Abstract =

### A Case of Combined Pregnancy

Byung Woo Jang · Shin Sook Maeng · Ji Yun Cho

Department of Obstetrics and Gynecology, College of Medicine, Ewha Womans University

The coexistence of intrauterine and extrauterine gestation is a somewhat rare obstetric phenomenon thought to occur in 1 of 30,000 spontaneous pregnancy. Recently, assisted reproductive technology such as IVF and ET are increasingly common in the management of infertility. There is a higher maternal morbidity and fetal loss due to delayed or missed diagnosis, so a combined pregnancy is quite difficult to diagnosis clinically. We experienced a case of intrauterine pregnancy coexisting with right tubal pregnancy as combined pregnancy in 24 year old nulliparous woman, so we reported this case with a brief review of the literature.

KEY WORDS : Combined pregnancy.

## 서 론

자궁내 정상 임신과 난관 임신 혹은 난소임신이 동반된 경우를 병합임신(heterotropic pregnancy, combined pregnancy)라고 하며 이 경우는 임상적으로 진단이 매우 어려워 한쪽 임신이 중절되기 전에 진단율은 10%정도로 매우 적고 개복술로써 확진하는 경우가 대부분이어서 모성 이환율과 태아소실의 가능성이 높다<sup>1)2)</sup>.

병합임신은 보고자마다 빈도에 차이가 있어 30,000명 중 1명의 빈도로 추산되고 최근 불임 환자의 치료로 배란 유도제의 사용후 900명중의 1명의 빈도로 발생율이 증가하며<sup>3)</sup> 체외 수정시술등이 보편화되어 자궁의 임신이나 병합임신의 빈도가 증가하는 추세이며<sup>4)5)</sup> 진단에 관심이 높아지는 실정이다.

저자들은 자궁각 임신의 파열을 의심하여 응급 개복술

을 시행했던 환자에서 자궁내 임신과 우측난관 임신이 조직학적으로 진단된 병합임신 1예를 경험하였기에 문헌 고찰과 함께 보고하는 바이다.

## 증 례

환 자 : 김○미, 24세, 가정주부.

주소 및 현병력 : 임신 10주에 1일전부터 하복부 통증이 발생하였고 내원 2시간전 하복부 통증이 갑자기 심해져 응급실로 내원후 초기 임신과 동반된 급성 복통으로 입원하였다.

월경력 : 초경은 14세에 있었고 월경 주기는 30일형으로 비교적 규칙적이었고 월경기간은 3일, 월경량은 중등도였고 최종 월경일은 내원 10주전 이었다.

임신력 : 0-0-1-0 과거 임신은 2년전 임신초기에 인공유산하였다.

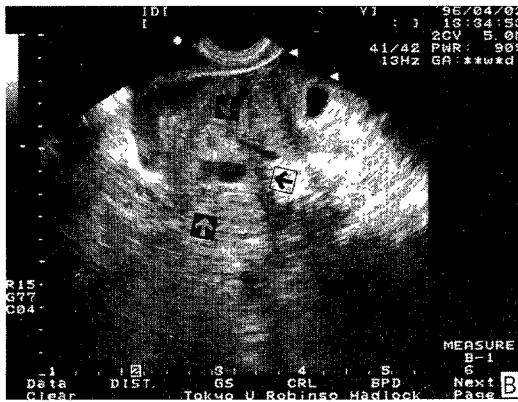
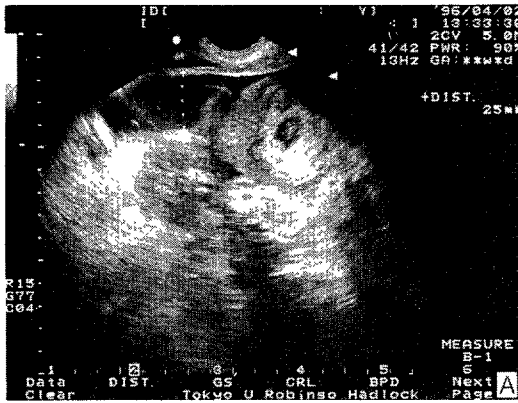


Fig. 1. A. This sonographic film demonstrated intrauterine gestational sac in the uterine cavity and free blood in the douglas pouch(vertical depth 2.5cm)  
 B. Right side adnexal mass shadow(arrow) was seen.

가중력 및 기왕력 : 특이 사항 없었다.

입원시 진찰소견 : 체격과 영양상태는 비교적 양호하였고 개인 의원에서 산전 진찰을 받고 있었다. 내원당시 혈압은 110/70mmHg, 맥박은 64회/분, 체온은 36도였다. 복부 촉진상 하복부에 심한 압통과 반발 압통이 있었고 전체적으로 약간 팽만된 소견을 관찰할 수 있었다. 내진 소견으로는 심한 하복부 압통으로 자궁과 자궁 부속기의 진찰이 불가능하였다. 환자는 체위 변경시에 1차례의 허혈 증상을 보였다.

검사소견 : 응급실 내원당시 혈액검사에서 Hb는 11.3gm%, Hct는 32%였고 소변의 현미경적 소견은 정상이었다. 2시간후 다시 확인한 Hb/Hct는 7.3gm%/21.7%로 매우 심한 복강내출혈이 동반되고 있음을 알 수 있었다. 내원시 시행한 초음파 검사에서 자궁내 두정길이 7mm의 6주 크기의 태아에코와 심박동이 관찰되었고

우측자궁부속기에 4.5cm×4.4cm 크기의 종괴및 더글라스와 부위로 free blood로 의심되는 액체저류가 관찰되었다(Fig. 1).

수술 소견 : 전신마취하에 개복술을 시행하였다. 복강 내에는 2000cc이상의 혈액및 혈종이 있었으며 자궁은 임신 8주크기로 증대되어 있었고 유연하였으며 충혈되어 보였다.

우측 난관의 협부가 성인 모지크기로 팽대되어 있었으며 조직의 파열소견과 지속적 출혈양상을 관찰할 수 있었다.

침범된 조직 부위가 넓고 파열크기가 커서 우측 난관 절제술을 시행하였다.

개복술후 자궁내용물에 대한 소파술을 시행하여 50gm 정도의 태아조직을 얻었다.

병리 조직 검사 : 소파수술후 얻어진 조직에서 임신이 확인되고(Fig. 2.) 우측 난관에서 융모막 융모와 영양막 세포를 확인하여 우측 난관 임신을 확인함으로써(Fig. 3) 병합임신이 진단되었다.

## 고 찰

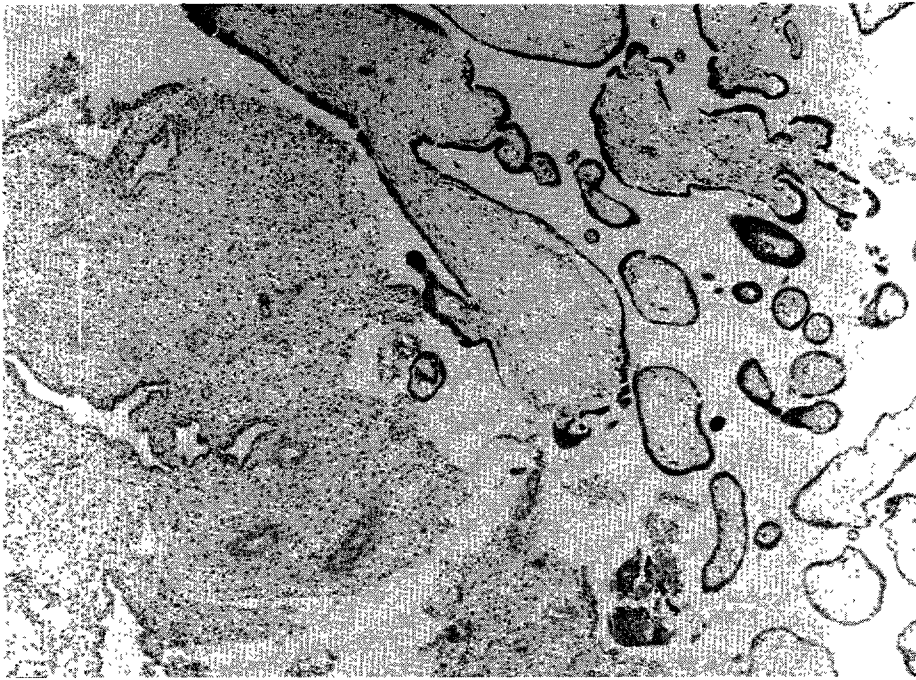
병합 임신이란 자궁내 임신과 자궁의 임신이 동반되는 경우로 임상적으로 조기 진단의 어려움이 있고 체외 수정시술과 관련하여 발생빈도가 증가되는 경향이 있으며 자궁의 임신의 종결과 자궁내 임신의 성공적인 유지가 최근 치료의 중심으로 관심이 고조되고 있는 분야이다.

Duverney가<sup>6)</sup> 최초로 학계에 보고한 이래 국내외에서 많은 보고가 있었다<sup>7)8)9)</sup>.


Berger등<sup>10)</sup>은 배란유도제를 사용한 후 발생한 병합 임신의 빈도를 1%로 보고하였으나 Reece등<sup>11)</sup>은 15%로 보고하여 보고자마다 차이는 있으나 자연 발생적 병합임신과 비교하여 배란 유도제의 사용이나 체외 수정시술후<sup>12)</sup>에 높은 빈도를 나타내고 있다.

병합 임신은 이란성 쌍태임신의 일종으로<sup>1)</sup> 전체 임신 중의 쌍태아 임신 빈도와(특히 이란성 쌍태아) 자궁의 임신율에 의하면 자연 발생적 병합임신의 빈도가 0.003% 정도로 매우 드문 질환이다.

병합 임신의 빈도를 높이는 요인으로는 골반내 염증성 질환이나 그로 인한 유착증등이 있는데 난관의 해부학적, 기능적 손상은 수정란이 비정상적인 장소에 착상을 하게 하며 자궁내 피임장치의 사용이나 자궁내막증<sup>13)</sup> 난



**Fig. 2.** Microphotograph shows endometrial tissue in which there is hemorrhagic with many chorionic villi(H & E stain 4×10).



**Fig. 3.** Histopathologic finding of tubal pregnancy : microphotography shows fallopian tube and hemorrhagic chorionic villi(H & E stain 4×10).

관 수술<sup>14)</sup>의 기왕력이 있을 때 증가한다. 그외에 호르몬 균형의 변화와 높은 혈중 E<sub>2</sub> 수치<sup>15)</sup>이 보고되고 있다.

자연 발생적 병합임신의 발생기전은 한 월경주기를 통해 두번의 배란에서 첫 midcycle 배란은 자궁강내에 착상되고 두번째 paracycle 배란때는 프로제스테론 영향으로 난관 상피세포의 섬모 운동과 난관 근층의 운동성 저하가 일어나며 그 결과로써 접합체가 난관에 착상되는 것으로 보인다<sup>16)</sup>.

다른 기전으로는 난관체가 배란된 난자를 즉시 포착하지 못하거나 난관이 해부학적, 생리적으로 미성숙하거나 계실등의 기형이 동반되는 경우, 과거 임신으로 인하여 난관의 수용성이 증가되어 있을 때<sup>17)</sup> 병합임신이 동반될 수 있다. 병합임신은 경산부에서 초산부에 비해 더 많이 발생한다<sup>18)</sup>.

병합 임신의 진단은 그 가능성을 염두에 두거나 한쪽 임신이 중절되기 전에는 확진하기 어려우며 수술전 진단율은 Devoe<sup>1)</sup>은 8.7%로 Winer<sup>2)</sup>은 9.9%로 보고하였다. 이렇게 수술전 진단율이 낮은 이유는 우선 병합임신의 발생이 흔하지 않고 둘째는 자궁의 임신에서도 정상 자궁내 임신과 같이 자궁의 증대가 동반되기 때문이다. 따라서 자궁외 임신이 의심되는 환자에서 자궁외 임신 절제후 질출혈이 없거나 수술중 자궁의 증대가 현저하면서 부드러운 구형의 자궁이 관찰되거나 두개의 황체가 발견될 때<sup>19)</sup>, 자궁외 임신 부위를 절제후에도 임신 증상이 지속되거나 소퇴성 출혈 증상이 관찰되지 않을 때<sup>10,20)</sup>, 자궁내 임신을 제거한후 혈복증이 발생할 때<sup>21)</sup>, 복통과 동통을 동반한 자궁 부속기의 종괴와 복막 자극 증상과 커진 자궁등의 증상을 복합적으로 보일 때<sup>11)</sup>는 병합임신의 가능성을 주의해야 한다.

위와 같은 여러 가능성과 임상적소견, 이학적 검사 소견, 초음파, 진단적 복강경술등을 종합하여 병합 임신이 확인되면 조기에 개복술을 함으로써 자궁외 임신이 파열되어 복강내 출혈을 일으키기전에 제거함으로써 모성 사망율을 감소시키고 자궁내 태아의 생존을 유지하여 불완전 유산 또는 불가피 유산이 되지 않는 한 임신을 지속시키는 방향으로 치료해야 한다. 그리고 자궁외 임신의 제거후 병합 임신이 완전히 배제되지 않은 상태에서 소파술의 시행은 하지 말아야 한다.

모성 사망은 진단의 지연과 출혈로 인한 것으로 과거에는 그 빈도가 매우 높은 질환으로 18.7~20.7%<sup>1)</sup>였으나 수혈, 조기 진단 및 수술적 처치등으로 현재는 0.

98%로 낮아진 보고가<sup>15)</sup> 있다. 태아 사망율은 자궁내 임신의 경우 20~70%이며 생존한 자궁내 태아는 난관 파열에 의한 출혈, 저산소증으로 인해 선천성 기형 및 정신박약등이 나타난 경우도 있다<sup>22)</sup>. 본 예의 경우 난관 파열에 의한 출혈이 심하였고 이로 인한 태아에 대한 저산소증의 가능성과 선천성 기형의 우려로 자궁내 소파술을 시행하였다.

병합 임신은 매우 드문 질환으로 배란 유도제의 사용과 체외 수정 시술등과 관련하여 그 가능성을 의심해야 하며 조기 진단과 적절한 조치로써 자궁외 임신 조직의 제거와 자궁내 임신의 유지등에 주의 깊은 노력이 필요하며 이로써 모성및 태아의 예후 향상에 기여해야 할 것이다.

## 결 론

본 이화여자대학교 부속 동대문병원 산부인과에서는 자연발생적으로 동반된 우측 난관 임신과 자궁내 임신 1례를 경험하였기에 문헌 고찰과 함께 보고하는 바이다.

## References

- 1) Devoe RW and Pratt JH : *Simultaneous intrauterine and extrauterine pregnancy. Am J Obstet Gynecol 1948 ; 56 : 1119-1121*
- 2) Winer AE, Bergman WO, Field G : *Combined intra and extrauterine pregnancy. Am J Obstet Gynecol 1957 ; 74 : 170-171*
- 3) Glassner MJ, Aron E, Eskin BA : *Ovulation induction with clomiphene and the rise in heterotopic pregnancies. A report of two cases. J Reprod Med 1990 ; 35 : 175-178*
- 4) Basil S, Pouly JL, Canis M, Janny L, Vye P, Chapron C, Bruhat MA : *Advanced heterotopic pregnancy after in vitro fertilization and embryo transfer : with survival of both the babied and the mother. Hum Reprod 1991 ; 6 : 1008-1010*
- 5) Dimitry ES, Subak-Sharpe R, Mills M, Margara R, Winston R : *Nine cases of heterotopic pregnancies in 4 years of in vitro fertilization. Fertil Steril 1990 ; 53 : 107-110*
- 6) Duverney : *Combine intrauterine and extrauterine pregnancy. Obstet Gynecol 1953 ; 2 : 227-229*

- 7) 이주석 · 홍창수 · 서우갑 · 진성대 : 병합임신 1례. 대한산부회지 1973 ; 16 : 407-409
- 8) 조승완 · 최철균 · 조태일 · 이의진 : 병합임신 1례. 대한산부회지 1989 ; 32 : 1295-1298
- 9) 이미원 · 손영수 · 우복희 : 병합임신 1례. 대한산부회지 1989 ; 32 : 1150-1153
- 10) Berger MJ, Taymor ML : *Simultaneous intrauterine and tubal pregnancies following ovulation induction. Am J Obstet Gynecol.* 1972 ; 113 : 812-813
- 11) Reece EA, Petrie RH, Sirmans MF, Finster M, Todd WD : *Combined intrauterine and extrauterine gestations : A review. Am J Obstet Gynecol* 1983 ; 146 : 323-330
- 12) Molly D, Hynes J, Aeambrosius W, Harrison K, Keepin D, Hennessey J : *Multiple sited pregnancy after In Vitro fertilization and Gamete intrafallopian transfer. Fertil Steril* 1990 ; 53 : 1168-1171
- 13) Abdalla HI, Ahuja KK : *Combine intraabdominal and intrauterine pregnancies after GIFT. Lancet* 1986 ; 15 : 1153-1154
- 14) Wolf GC, Kritzer L, DeBold C : *Heterotopic pregnancy : Midtrimester management. Obstet Gynecol* 1979 ; 54 : 756-758
- 15) Laband SJ, Cherny WB, Finberg HJ : *Heterotopic pregnancy : Report of four cases. Am J Obstet Gynecol* 1988 ; 158 : 437-438
- 16) Felbo M and Fenger HJ : *Combined extra and intrauterine pregnancy carried to term. Acta Obstet Gynecol Scand* 1966 ; 45 : 10-13
- 17) Mcbain JC, Evans JH, Pepperell RJ, Robinson HP, Smith MA, Brown JB : *An expectedly high rate of ectopic pregnancy following the induction of ovulation with human pituitary and chorionic gonadotropin. Br J Obstet Gynecol* 1980 ; 87 : 5-9
- 18) Martinez F, Trounson A : *An analysis of factors associated with ectopic pregnancy in a human in vitro fertilization program. Fertil Steril* 1986 ; 45 : 79-87
- 19) Varma TR, Patel RM : *Combines intra uterine and extrauterine gestation : A report of case history and review. Int J Obstet Gynecol* 1987 ; 25 : 465-468
- 20) Sondheime SJ, Tureck RW, Blasco L, Strauss IIIJ, Areger P, Mennuti M : *Simultaneous ectopic pregnancy with intrauterine twin geation after in vitro fertilization and embryo transfer. Fertil Steril* 1985 ; 43 : 313-316