

염색체 이상과 동반된 원발성 알도스테론증 환자의 8년 후 추적 관찰 1예 보고

이화여자대학교 의과대학 내과학교실, 비뇨기과학교실*
임석아 · 남은미 · 박시훈 · 신길자 · 이우형 · 심봉석*

= Abstract =

A Case of Primary Aldosteronism due to Bilateral Adrenal Hyperplasia with Hidden Undiagnosed Adrenal Adenoma for Eight Years

Seock Ah Im · Eunmi Nam · Si Hoon Park
Gil Ja Shin · Woo Hyung Lee · Bong Suck Shim*

Department of Internal Medicine and Urology, College of Medicine, Ewha Womans University*

We describe an unusual 30-year-old female patient with a history of refractory hypertension and hypokalemia. She was diagnosed as primary aldosteronism with bilateral adrenal hyperplasia 8 years ago and blood pressure has been controlled with spironolactone 200mg/day, nifedipine 40mg/day, Cardura 4mg/day and oral potassium supplement till these days.

Recently refractory high blood pressure was developed and about 5×4×4.5cm sized left adrenal mass was observed by abdominal CT. The hypertension and hypokalemia was controlled by left adrenalectomy.

KEY WORDS : Adrenal adenoma with bilateral adrenal hyperplasia.

서 론

원발성 알도스테론증은 부신 피질에서 알도스테론이 과잉 분비됨으로서 고혈압과 저칼륨혈증 및 저레닌혈증이 유발되는 질환으로 이는 고혈압 원인 질환의 약 0.5~1%를 차지하며 양측성 부신 증식에 의해 발생하기도 하나 대부분 알도스테론 분비 선종에 의한 것이다¹⁾. 부신 선종의 경우 대부분 부신 적출술로 치료되며 양측성 부신 증식의 경우 약물 요법을 시행해야 하므로 원발성 알도스테론증이 진단되면 부신 선종인지 양측성 부신 증식증인지 구분하는것이 치료방침의 결정에 중요하다. 저자

등은 8년전 양측성 부신증식에 의한 원발성 알도스테론증으로 진단 받고 spironolactone 및 갑슌 차단제를 투여하여 혈압이 조절되어 오던 환자에서 최근 혈압이 잘 조절되지않고 사지 마비가 자주 발생하여 전산화 단층촬영을 제시행한 결과 좌측 부신 선종을 발견하고 부신 적출술을 시행한 1예를 경험하였기에 비전형적인 알도스테론 분비 선종의 문헌 고찰과 함께 보고하는 바이다.

증 례

환 자 : 김○숙, 30세 여자.

주 소 : 약물로 조절되지 않는 고혈압.

병력: 환자는 15년 전부터 근무력감, 근육통, 경한 사지 마비 등의 증상이 있었으며 8년 전 전신 무력감, 사지 마비 등의 증상이 심해져 본원 내과에서 원발성 알도스테론증으로 진단 받고 spironolactone 200mg과 doxazosin mesylate 4mg, nifedipine 40mg 및 K-contin 복용하면서 지내오던 중 내원 2개월 전 1회의 실신이 있었고 항고혈압제 치료에도 불구하고 지속적으로 혈압이 180/130mmHg로 높아 본원 내과에 입원하였다.

과거력: 19세때 무월경으로 본원 산부인과에서 염색체 이상(46, XX/45, XX, -18) 진단 받았으며 8년전 원발성 알도스테론증으로 진단 받고 항고혈압제 및 포타시움 공급등의 보존적인 치료를 받고 있었다.

가족력: 모친이 정신 질환으로 신경 안정제를 상습 복용 했는데 본 환자의 임신 중에도 복용하였다고 하며 음독 자살하였다한다. 본 환자는 2남 2녀 중 장녀로 다른 형제들은 모두 건강하며 여동생이 혈압이 높으나 특별한 치료는 받지 않고 있다.

이학적 소견: 입원 당시 혈압은 180/130mmHg, 맥

박은 분당 88회, 호흡수는 분당 18회, 체온은 36℃였다. 안면부상의 양안 격리와 하악 돌출이 있었다. 흉부 청진 소견상 심음은 규칙적이었고 심첨부 및 좌측 하흉골연에서 Grade II/VI의 수축기 잡음이 들렸다. 복부 진찰 소견상 종물은 촉진되지 않았다. 양측의 유방 발달이 없었고 액와부와 외부 생식기상의 음모 발달이 없었다. 신경학적 검사상 특이 소견 없었으며 안저 소견은 Keith-Wagener 분류상 2도의 고혈압성 망막 변화를 보였다.

검사 소견: 입원 당시 검사상 일반 혈액 검사, 일반 뇨 화학 검사, 일반 화학 검사는 정상이었으며 24시간 요 검사상 Na는 354mEq/day, K는 74mEq/day였으며 24시간 뇨중의 17-OHCS와 17-KS는 약간 저하되어 있었는데 이는 spironolactone 투여에 의한 것으로 생각된다. 동맥혈 가스 검사상 경한 대사성 알칼리증을 보였다. Spironolactone 200mg을 복용하고 있는 상태에서 혈장 renin 활성도는 기초치가 1.13ng/ml/hr 직립위 2시간 후 1.98ng/ml/hr였으며 알도스테론치는 기초치가 278.88ng/dl 직립위 2시간 후 379.56ng/dl였다. 알

Table 1. Laboratory findings

	1985년	1994년 preop	postop
serum Na	149mEq/l	143mEq/l	144mEq/l
K	1.7mEq/l	3.5mEq/l	4.3mEq/l
24 hr urine Na	234.0mEq/day	354mEq/day	353mEq/day
K	89.6mEq/day	74mEq/day	83mEq/day
17 OHCS	4.7mg/day	2.76mg/day	
17 KS	5.4mg/day	2.02mg/day	
5-HIAA		5.0 mg/day	
metanephrine		0.64mg/day	
cortisol		47.58µg/day	
renin supine	0.60ng/ml/hr	1.13ng/ml/hr	0.07ng/ml/hr
standing 2 hr	0.40ng/ml/hr	1.98ng/ml/hr	0.19ng/ml/hr
aldosterone supine	369.92pg/ml	278.88pg/ml	22.5pg/ml
standing 2hr	463.42pg/ml	379.56pg/ml	22.0pg/ml
aldosterone/renin supine	61.5	24.7	32.1
standing	116	19.2	11.8
ACTH 8AM		20.95pg/ml	3.8pg/ml
4PM		23.75pg/ml	2.7pg/ml
Cortisol 8AM		5.24µg/dl	1.2µg/dl
4PM		3.0 µg/dl	1.9µg/dl
FSH	28.3 mIU/ml		
LH	195.61mIU/ml		
prolactin	31.05ng/ml		
estradiol	0.43pg/ml		

도스테론/레닌 비는 기초치가 24.7, 직립위 2시간에 19.1이었다. 내분비학적 검사상 ACTH 및 혈청 cortisol, 성호르몬 수치는 Table 1과 같다.

심전도 소견 : 분당 90회의 정상 동율동이었으며 좌심실 비대의 소견을 보였고 저칼륨혈증에 의한 이상 소견은 없었다.

방사선학적 검사 소견 : 흉부 방사선 검사상 심비대나 폐울혈의 소견은 관찰되지 않았으며 복부 전산화 단층촬영상 양측 부신 증식과 함께 좌측 부신에 5×4×4.5cm의 종물이 관찰 되었다(Fig. 1).

심초음파 소견 : 좌심실 비대는 없었으며 수축 기능은 정상으로 좌심실 구혈율은 66%이었으며 좌심실의 이완기 기능의 장애가 있었다.

수술 소견 : Extended Chevron 절개후 좌측 신장과 좌측 부신을 노출 시킨 후 좌측 신장 상부에 5×7cm 크기의 경계가 불분명하고 단단하지 않은 종물이 관찰 되었으며 부신이 전체적으로 비후되어 있었고 주위 조직과의 유착은 심하지 않았다. 좌측 부신과 부신 종양을 함께 적출하여 좌측 부신 절제술을 시행하였다.

조직 소견 : 육안적인 소견상 부신 피질에 5.3×4.3×3.3cm 크기 황색 원형의 선종이 있었으며 주위의 부신 실질은 비후되어 있었다(Fig. 2). 현미경 소견상 부신 선

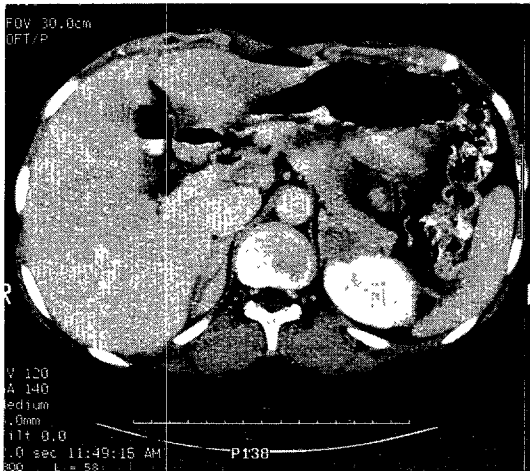


Fig. 1. Abdomen CT scan
Right adrenal gland is thickened but maintains its normal shape in both medial and lateral limb, lateral and medial limb of the left adrenal gland are thickened and about 5×4×4.5cm sized low attenuation mass with peripheral enhancement is noted in the lateral aspect of the medial limb of left adrenal gland suggested adenoma of left adrenal gland associated with bilateral adrenal hyperplasia.

종은 작은 구형의 중심핵과 풍부하고 맑은 세포질로 구성된 균일한 세포의 증식을 관찰 할 수 있었다(Fig. 3).

경 과 : 좌측 부신 절제술 시행후 2주에 시행한 혈장 renin 활성도는 기초치가 0.07ng/ml/hr 직립위 2시간 후 0.19ng/ml/hr 였으며 알도스테론치는 기초치가 22.5ng/dl 직립위 2시간 후 22.0ng/dl 였다. 알도스테론/레닌 비는 기초치가 32.1, 직립위 2시간에 11.8 이었으며 24시간 뇨증 K는 83mEq/day(25mEq/l)였다. 수술 후 4주째 혈압은 150/110mmHg였으며 spironolactone 50mg/day 복용한 상태에서 혈청 Na/K는 144/4.3mEq/l였다.

고 안

원발성 알도스테론증은 부신 피질에서 알도스테론이 과잉 분비됨으로써 고혈압과 저칼륨혈증 및 저레닌혈증이 유발되는 질환으로 이는 고혈압 원인 질환의 약 0.5~1%를 차지하며¹⁾ 대부분 알도스테론 분비 선종에 의한 것이고 양측성 부신 증식증, 글루코코르티코이드 반응성 알도스테론증, 부신암, 난소 종양등으로 인한 알도스테론증등이 있다. 원발성 알도스테론증은 주로 30세에서 50세사이에 발견된다. 부신 선종의 경우 여자에 많고 좌측에 더 많이 볼 수 있으며 젊은 연령층에 호발하는데 비해 양측성 부신 증식증은 소아 연령에 호발한다²⁾. Favia 등³⁾에 의하면 부신 절제술을 시행한 52명의 원발성 알도스테론 환자 중 47명에서 1~4.5cm의 부신 선종

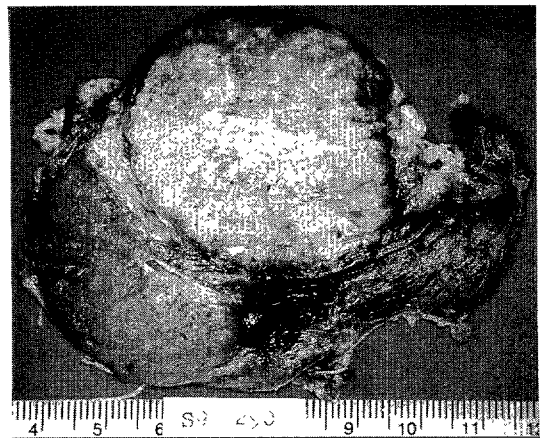


Fig. 2. Gross findings : Adrenal gland shows a round, golden-yellow cortical adenoma, measuring 5.3×4.3×3.3cm in size and remaining parenchyme is thickened.

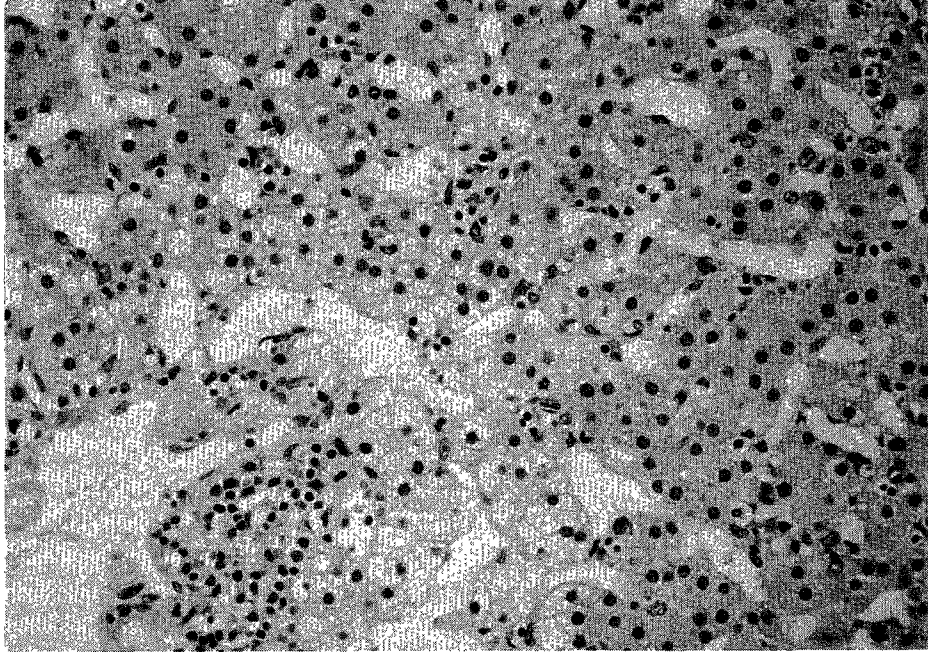


Fig. 3. Microscopic findings : adenoma consists of proliferation of uniform cells with small central nuclei and abundant clear or eosinophilic cytoplasm.

이 있었으며 2명에서 단측 결절성 증식이 있었고 1명에서 양측성 부신 증식증, 1명에서 단측 부신 증식증, 1명에서 부신 선종과 동반된 부신 증식증이 있었다.

대개 원발성 알도스테론증에서는 혈장 레닌 활성도가 저하되어 있고 혈장 알도스테론(ng/dl)/레닌(ng/ml/hour) 비가 정상에서는 10 정도 인데 비해 원발성 알도스테론증에서는 20이상이다⁴⁾. 본 환자에서는 24시간 소변내의 소디움이 354mM/day이면서 24시간 뇨중 칼륨 농도가 74mM/day였고 혈장 알도스테론(ng/dl)/레닌(ng/ml/hour) 비가 기저치에서 25였고 직립위 2시간에서 19.2로 부신 선종을 시사하는 소견을 보였다. 혈장 알도스테론(ng/dl)/레닌(ng/ml/hour) 비가 증가 되어 있으면 확진을 위해 부신의 전산화 단층 촬영이나 자기 공명 영상을 시행한다.

부신 선종의 경우 대부분 부신 적출술로 치료되며 양측성 부신 증식증의 경우 약물 요법을 시행해야하므로 원발성 알도스테론증이 진단되면 부신 선종인지 양측성 부신 증식증인지 구분하는것이 치료방침의 결정에 중요하다. 대부분 부신 선종의 경우 첫째, 알도스테론치가 매우 높고 그 전구체인 18-OH-corticosterone치가 65ng/dl 이상이며 임상 양상이 심하고 둘째, 대부분 직립위에서 알도스테론치의 증가가 30% 이하이며 셋째, 대부분 18-

OH-cortisol과 같은 hybrid steroid 를 생성하므로 양측성 부신 증식증과는 구분할 수 있다⁵⁾. 본 환자의 경우 알도스테론치가 매우 높고 직립위에서 알도스테론의 증가가 8년전에는 25%였고 현재는 36%로 경계선의 수치를 보였으나 임상양상이 부신 선종에 더 합당하였다.

대부분의 부신 선종은 전산화 단층 촬영이나 자기 공명 영상으로 확인 할 수 있으나 3mm 이하의 부신 선종은 간과될 수 있다. 또한 한쪽에 부신 선종이 있으면서 양측에 결절성 증식증이 있거나 양측에 미만성 증식증이 있으면서 한개의 부신 선종이 있는 경우등 영상만으로는 확진 할 수 없는 경우 호르몬 검사와 관련시켜 진단 해야 한다. 부신 정맥 도자에 의한 채혈로 알도스테론을 측정하는 방법은 확실한 진단 방법이 될 수 있으며 약 90%에서 선종 위치 결정이 가능하다고 하겠으나 관혈적인 방법이라는 단점이 있다. 또한 부신 선종과 부신암의 구분은 대체로 전산화 단층 촬영상 4cm이상인 경우 부신암을 의심할 수 있고 CT attenuation value가 15H.U. 이하이면 부신선종일 확률이 더 높다고 한다⁶⁾. ¹³¹I-iodocholesterol 또는 ¹³¹I-6 β -iodomethyl-19-nor-icholesterol을 이용한 부신 조사는 90%이상의 환자에서 부신선종을 진단할 수 있다⁷⁾. 원발성 알도스테론 환자에서 전산화 단층 촬영과 자기 공명 영상이 정상인 경

우 환자는 약물 치료를 하면서 6개월 내지 12개월 후에 전산화 단층 촬영과 자기 공명 영상을 재시행 하는것이 추천된다.

Bornemann⁹⁾에 의하면 알도스테론을 생성하는 부신 선종 환자에서 7년간 고혈압과 저칼륨혈증을 조절하기 위해 triamterene과 thiazide를 사용했던 환자에서 부신 적출술을 시행한 지 9년 후에 고혈압이 정상화되었던 증례를 보고하면서 만성적인 알도스테론증이 있었던 환자에서도 부신 적출술이 유효하다고 하였으며 Takeda 등¹⁰⁾에 의하면 알도스테론 분비 부신 선종 환자에서 24년의 장기간 spironolactone 투여가 고혈압과 저칼륨혈증을 교정하며 스테로이드 생합성에 영향을 미치지 않는다고 하였다. spironolactone에 대한 반응은 예후 예측 인자가 되며 부신 선종 환자에서 수술후 예후와 밀접한 관련이 있다고 한다¹¹⁾.

대부분의 전형적인 원발성 알도스테론증의 경우 일측 부신에 하나의 양성 부신 선종이 있으며 대개의 경우 6g이하이고 직경 3cm미만이다. Lack 등¹²⁾에 의하면 부신 선종이 있는쪽의 나머지 부분과 반대쪽 부신에 초점성 혹은 미만성 부신 증식이 동반된다고 하였으며 그 원인에 관하여 아직 정확히 알려지지는 않았으나 Gordon 등¹³⁾은 이와같은 선종의 증식성 부신 세포에도 유전적 이상이 관찰된다고 하였으며 실제로 가족 중 2예에서 선종이 있었던 7가계가 보고되었다.

Pekarske 등¹⁴⁾은 치료에 반응하지 않는 고혈압과 저칼륨 혈증이 있었던 환자에서 원발성 알도스테론증을 진단하고 전산화 단층 촬영 결과 좌측 부신에 8mm의 종물이 관찰되었으나 부신 정맥 도자에 의한 체혈로 알도스테론을 측정 한 결과 좌측의 선종은 기능이 없었고 우측 부신정맥의 알도스테론 농도가 증가되어 있어 우측 부신 절제술 후 우측 부신의 조직 검사결과 우측 부신의 변연부에 7mm의 부신 선종을 발견하였고 수술후 환자의 혈압과 저칼륨혈증은 교정된 비전형적인 예를 보고하였고, Hollak 등¹⁵⁾은 양측 부신에 종물이 있는 원발성 알도스테론증 환자에서 dexamethasone 억제후 동위 원소촬영으로 좌측 부신의 선종만 알도스테론 분비 선종임을 알아내고 좌측 부신 절제술을 시행한 예를 보고하였다. 최근 원발성 알도스테론증의 흔하지 않은 두 아형이 제시되었는데 한가지는 병리 조직학적으로는 원발성 부신 증식증 양상을 보이면서 임상적으로 알도스테론 분비 선종의 양상을 보이면서 일측 부신 절제에 반응하는

유형이고, 다른 한가지는 알도스테론 생성 레닌 반응성 선종으로 병리학적으로나 일측 부신 절제에 반응이 있는 것으로 보아 부신 선종과 비슷하나 생리적인 반응방법이 부신 증식증과 유사한 경우이다.

본 증례의 경우 8년전 성염색체 이상과 동반된 양측 부신 증식으로 인한 원발성 알도스테론증으로 진단 받고 본 교실에서 보고¹⁴⁾하였던 환자로 혈압 및 전해질 대사 교정을 위해 8년의 장기간동안 spironolactone 및 칼슘 차단제를 투여해 오던 중 최근 고혈압 및 전해질 불균형이 악화되어 시행한 전산화 단층 촬영에서 좌측 부신에 4cm 이상의 큰 부신 선종이 발견되었으며 크기는 4cm 이상이었으나 24시간 소변내의 17 ketosteroid가 감소되어 있고 CT attenuation value 가 15 이하인 점으로 미루어 보아 부신암보다는 부신 선종을 의심 할 수 있었고, 직립위에서 알도스테론의 증가가 36%였고 혈장 알도스테론(ng/dl)/레닌(ng/ml/hour) 비가 기저치에서 25였고 직립위 2시간에서 19.2로 부신 선종을 시사하는 소견을 보여 좌측 부신 절제술을 시행하였다. 본 증례의 경우 8년전 진단 당시 전산화 단층 촬영에서 발견 되지 않았던 1cm미만의 부신 선종의 크기가 커진것인지 실제로 양측성 부신증식증 환자에서 이차적으로 부신선종이 발생 했는지는 확실하지 않으나 8년전 전산화 단층 촬영에서는 부신 선종은 발견 되지 않았었다. 부신 정맥 도자에 의한 체혈로 알도스테론을 측정하는 방법을 시행하여 수술 전에 확인하지는 못했으나 수술 후 병리 조직 소견은 부신 피질 증식증을 동반한 부신 선종이었고 수술 후 알도스테론치가 감소한 것으로 미루어 보아 부신 선종이 알도스테론 분비 선종일 것이라고 생각된다. 또한 8년의 장기간 spironolactone 및 칼슘 차단제를 투여했으나 스테로이드의 대사에 장애가 없었으며 수술 후 비교적 빨리 혈압과 전해질 이상이 교정되었다. 본 증례에서와 같이 부신 증식에 의한 알도스테론증이라 하더라도 6~12개월 후 전산화 단층 촬영을 다시 시행하여 부신 선종의 동반 유무를 조기에 확인하는 것이 반드시 필요하다고 생각된다.

요 약

8년전 양측성 부신증식에 의한 원발성 알도스테론증으로 진단 받고 spironolactone 및 칼슘 차단제를 투여하여 혈압이 조절되던 환자에서 최근 혈압이 조절되지

않아 전산화 단층 촬영을 재시행한 결과 부신 선종이 동반된 것을 발견하고 부신 적출술 후 소량의 항고혈압제로 혈압이 조절되었던 1예를 보고하는 바이다.

References

- 1) Young WF, Hogan MJ, Klee GC : *Primary aldosteronism : Diagnosis and treatment. Mayo Clin Proc* 1990 ; 65 : 96-110
- 2) Melby JC : *Primary aldosteronism. Int Society Nephrol* 1984 ; 26 : 769-775
- 3) Favia G, Lumachi F, Scarpa V, D'Amico DF : *Adrenalectomy in primary aldosteronism : a long-term follow-up study in 52 patients. World J of Sur* 1992 ; 16(4) : 680-687
- 4) Weinberger MH, Fineberg NS : *The diagnosis of primary aldosteronism and separation of two major subtypes. Arch Intern Med* 1993 ; 153 : 2125-2129
- 5) Blumenfeld JD : *Hypertension and adrenal disorders. Curr Opin Nephrol Hypertens* 1993 ; 2 : 274-282
- 6) van Erkel AR, van Gils AP, Lequin M, Kruitwagen C, Bloem JL, Falek TH : *CT and MR distiction of adenomas and nonadenomas of the adrenal gland. J of Com Ass Tomography* 1994 ; 8(3) : 432-441
- 7) Hattner RS : *Practical consideration in the scintigraphic evaluation of endocrine hypertension* 1993 ; 31 : 1029-1038
- 8) Gross MD, Fritas JE, Thrall JH, Grekin RJ, Beierwaltes WH : *Adrenal scintiscan in aldosteronism. Ann Intern Med* 1979 ; 91 : 651-660
- 9) Bornemann M : *Long-term medical management of aldosterone-producing adenoma. South Med J* 1990 ; 83(4) : 461-469
- 10) Takeda R, Yamazaki T, Ito Y, Koshida H, Morise T, Miyamori I, Hashimoto T, Morimotos S : *Twenty-four year spironolactone therapy in and aged patient with aldosterone-producing adenoma. Acta Endocrinologica.* 1992 ; 126(2) : 186-190
- 11) Ferris JB, Beevers DG, Boddy K, Brown JJ, Davies DL, Fraser R, Kremer D, Lever AF, Robertson JIS : *The treatment of low renin hyperaldosteronism. Am Heart J* 1978 ; 96 : 97-105
- 12) Lack EE, Travis WD, Oertel JE : *Adrenal cortical nodules, hyperplasia, hypertension. In Lack EE ed. Contemporary issues in surgical pathology vol 14 : Pathology of the adrenal glands New York, Churchill Livingstone* 1990 : 75
- 13) Gordon RD, Klemm SA, Tunny TJ, Stowasser M : *Primary aldosteronism ; hypertension with genetic basis. Lancet.* 1992 ; 340 : 159
- 14) Pekarske SL, Herold DA : *Primary aldosteronism in a patient with an aldosterone-producing adenoma. Clin Chem* 1993 ; 39(8) : 1729-1730
- 15) Hollak CEM, Prummel MF, Tiel-van bull MMC : *Bilateral adrenal tumor in primary aldosteronism localization of a unilateral aldosteronoma by dexamethasone suppression scan. J Int Med* 1991 ; 229 : 545-552
- 16) 장중현 · 허 준 · 김혜옥 · 신길자 · 이우형 · 박이갑 : 염색체 이상과 일과성 완전 방실테리의 소견을 보인 원발성 Aldosteronism 1예 보고. *대한내과학회잡지* 1986 ; 31(6) : 814-820