

선천성 Pelger-Huët Anomaly 1예

이화여자대학교 의과대학 임상병리과학교실, 소아과학교실*
이정수 · 강은숙 · 홍기숙 · 김경희*

= Abstract =

A Case of Congenital Pelger-Huët Anomaly

Jung Soo Lee · Eun Sook Kang · Ki Sook Hong · Gyoung Hee Kim*

Department of Clinical Pathology, and Pediatrics,* College of Medicine, Ewha Womans University

Congenital Pelger-Huët anomaly is an autosomal dominant disorder affecting leukocyte differentiation manifested by the presence of unsegmented or bilobed nuclei with increased condensation, but it is generally assumed that it has no clinical effects. We observed a case of congenital Pelger-Huët anomaly in 9 year-old boy. He was admitted to Ewha Womans University Hospital due to fever and diagnosed as viral infection of upper respiratory tract. On routine peripheral blood examination, we found majority of the neutrophils had uni-or bilobed nuclei. In familial examination, his mother & brother have had Pelger-Huët anomaly without any significant symptoms. On neutrophil function test, moderate defect of chemotaxis was noted.

KEY WORDS : Neutrophils · Nuclear segmentation · Impaired chemotaxis · Pelger-Huët anomaly.

서 론

선천성 Pelger-Huët anomaly는 상염색체 우성으로 유전되는 골수구계 세포의 핵 분열과정의 장애로 특히 중성구 핵에서 특징적인 형태학적 이상을 일으키는 질환이다^{1,4)}. 이 질환에서 보이는 특징적인 핵의 형태적 이상은 대부분의 핵이 단엽 혹은 이엽으로만 되어 있으며 특히 이엽의 핵은 특징적인 안경모양(pince-nez or spectacle appearance)으로 나타난다. 그리고 염색질은 거칠고 진하게 염색된다. 일반적으로 백혈구의 기능적 이상으로 인한 검사상 혹은 임상적 증상은 나타나지 않으나⁵⁾ 일

부에서는 화학주성의 감소를 일으킨다고 보고하고 있다⁶⁾. 발생빈도는 보고자에 따라 차이가 있으나 1/1000명~1/10,000명 정도이며¹⁾ 국내에서는 7례가 보고되어 있다^{7,13)}. 선천적 Pelger-Huët anomaly와는 달리 결핵, 말라리아, 마이코플라스마 폐렴, 전염성 단핵구증 등의 감염증, 심한 점액수종¹⁾¹⁴⁾¹⁸⁾, 각종 혈액질환 및 약성종양¹⁹⁾²⁷⁾이 있는 경우나 colchicine, sulfoxazole과 같은 약제를 사용할 때²²⁾²⁸⁾³¹⁾에도 이러한 소견이 관찰되는데 이때는 pseudo-Pelger-Huët anomaly라고 한다. 저자들은 상기도 감염 및 급성 장염으로 내원한 환자의 말초혈액 도말검사에서 90%이상의 중성구가 단엽 혹은 이엽의 핵을 가짐을 발견하고 환자의 어머니와 형의 말초혈액 도말검사에서도 같

은 소견을 확인함으로써 선천성 Pelger-Huët anomaly로 확진한 1례를 문헌고찰과 함께 보고한다.

증 례

환 자 : 김○식, 남자, 9세.

주 소 : 발열.

현병력 : 환자는 내원 5일전부터 38℃이상의 발열이 지속되어 해열제를 복용하였으나 호전되지 않아 내원하였다.

과거력 : 10회 이상의 열경련 있었으나 별다른 치료없이 회복되었고 감염 및 약제복용에 관한 과거력은 특이사항이 없었다.

이학적 소견 : 입원당시 맥박수는 120회/분, 호흡은 28회/분, 체온은 38℃이었다.

인두에 경도의 충혈이 관찰되는 것 외의 다른 특이소견은 보이지 않았다.

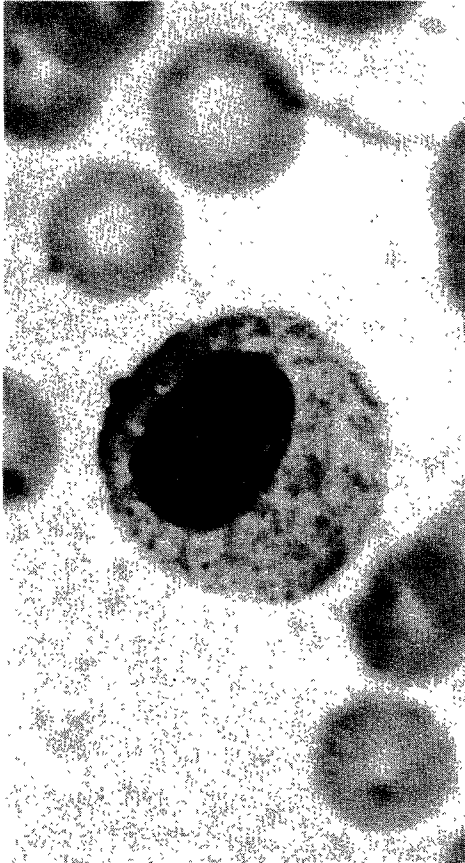


Fig. 1. Peripheral blood smear, Patient(Wright stain, $\times 1,000$).

검사 소견 : 말초 혈액으로 실시한 일반혈액검사상 혈색소는 11.3g/dL, 백혈구수는 $7.2 \times 10^9/L$, 혈소판수는 $296 \times 10^9/L$ 였고 백혈구 감별계산상 중성구가 51%, 림프구는 38%, 단핵구가 11%이었다. 혈구 형태학적 소견상 이들 중성구는 대부분(93%)이 단엽 혹은 이엽의 핵을 가졌고 세포질 과립은 감소되어 있었다(Fig. 1). 입원 4일후 시행한 일반혈액검사상 백혈구수는 $5.8 \times 10^9/L$ 이었고 백혈구 감별계산상 단엽 혹은 이엽으로 구성된 중성구가 30%(전체 중성구중 100%), 림프구가 60%, 단핵구가 8%, 호산구가 2%이었다.

골수검사 : 골수검사상 비정상적인 세포는 관찰되지 않았으며 골수구계의 분포도 정상이었으며 미성숙 골수구계 세포는 형태학적으로 정상이었으나 호중구는 대부분이 단엽 혹은 이엽의 핵을 가지는 비정상적인 소견을 보였다(Fig. 2).

중성구 기능 검사(neutrophil function test) : 중성구 기능검사에서 식작용, 살세포기능, H_2O_2 형성은 정상이었으나 화학주성검사에서만 중등도로 감소된 소견을 보였다(Table 1).

경 과 : 대증치료 후 임상증상이 소실되어 제4병일에 퇴원하였다.

가족력검사 : 환자의 형을 포함한 가족의 말초혈액 도말

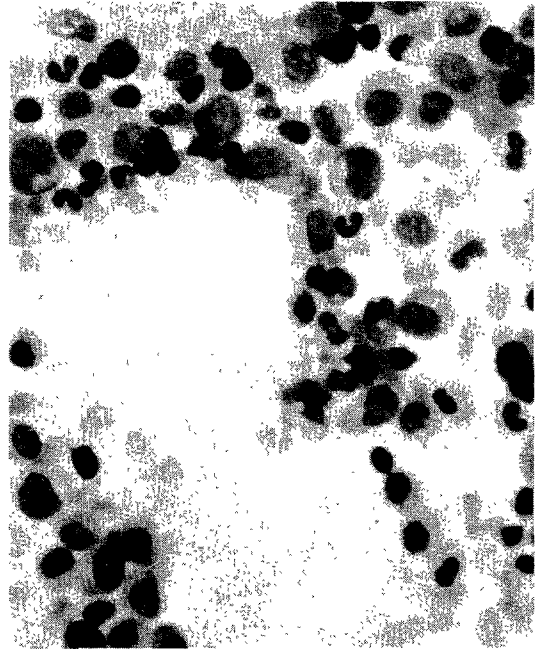


Fig. 2. Bone marrow aspiration smear, Patient(Wright stain, $\times 400$).

검사를 시행하였으며 환자의 아버지의 말초혈액은 정상이었으나(Fig. 3) 환자의 어머니(Fig. 4)와 형(Fig. 5)의 말초혈액에서 환자와 동일한 소견의 Pelger-Huët anomaly를 관찰하였다(Table 2).

고 안

Pelger-Huët anomaly는 골수구계 세포의 핵의 비정

Table 1. Neutrophil function test

1. Neutrophil chemotaxis

Stimulants	Neutrophil no./ Boyden chamber well(8mm ²)		
	Patients	Normal control	Ratio (P/NC)*
PBS	0	0	0/0
FMLP 10 ⁻⁸ M/L	1152	1792	0.64
10 ⁻⁶ M/L	512	896	0.57
Heat-inactivated normal control plasma	4224	12672	0.33
Heat-inactivated patient plasma	5632	10880	0.52
Zymosan activated normal control plasma	6144	14592	0.42
Zymosan activated patient plasma	5888	12288	0.48

PBS : Phosphated buffered saline

FMLP : formyl-methionyl-leucyl-phenylalanine

*P : patients, NC : normal control

2. Neutrophil phagocytosis

	Candida albicans	Normal control	Patient
Mean channel FL	4.11	16.63	22.29
(Phagocyte . FL/C.albicans FL)	(1.0)	(4.0)	(5.4)

FL : fluorescence

3. Neutrophil respiratory burst activity

Stimulant	Mean channel fluorescence(H ₂ O ₂)		
	Patient	Normal control	Ratio (P/NC)*
Rest(no stimulant)	503.24	399.97	1.26
PMA 300ng/ml	920.41	785.21	1.17

PMA : phorbol myristate acetate

*P : patient, NC : normal control

4. Neutrophil microbial killing by flowcytometry

	Normal control	Patient
% of <i>C. albicans</i> killing by neutrophils	32.90	29.33

상적 분화에 따른 형태학적 이상으로 다핵 백혈구 특히 중성구의 핵분열이 단엽(미분열 또는 아령형) 혹은 이엽의 형태로 나타나고 염색질은 Wright염색상 매우 진하고 거칠게 보인다. 이 질환은 1928년 Pelger가 2명의 결핵환자에서 위와 같은 중성구의 이상을 보고함으로써 처음 알려졌고 1931년 Huët은 Pelger가 보고한 환자들의 가족들에서도 이러한 중성구의 이상이 있음을 발견하고 상염색체 우성으로 유전됨을 보고하였다¹⁾²⁾.

이 질병의 발생빈도는 1/1,000명~1/10,000명¹⁾³⁾에서 나타나는 것으로 보고되고 있다. 국내에서는 1984년 윤 등⁷⁾, 1986년 김 등⁸⁾, 1989년 지 등⁹⁾, 1990년 고 등¹⁰⁾, 1991년 김 등¹¹⁾, 1992년 이 등¹²⁾, 1993년 전 등¹³⁾에 의해 7례가 발표되었으며 이 중 임상증상 없이 우연히 발견된 경우가 4례였고⁷⁾⁸⁾¹⁰⁾¹²⁾ 피부이상 혹은 감염증상이 동반된

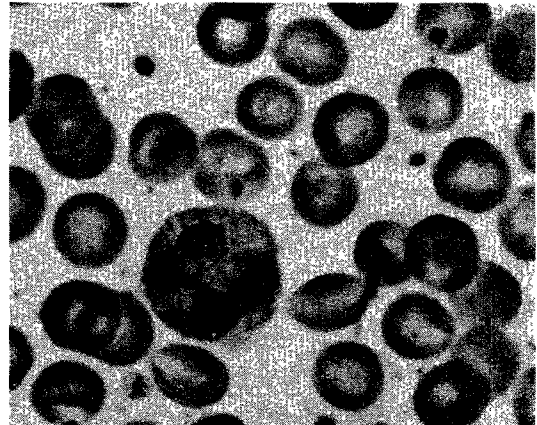


Fig. 3. Normal peripheral blood smear, Father(Wright stain, X1,000).

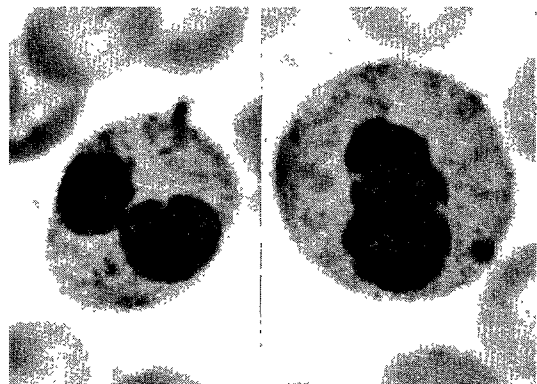


Fig. 4. Peripheral blood smear, Mother(Wright stain, X1,000) (Left).

Fig. 5. Peripheral blood smear, Brother(Wright stain, X1,000) (Right).

Table 2. Hematologic parameters of members of family

Family members	CBC				
	WBC(/mm ³)	RBC(/mm ³)	Hb(g/dL)	Hct(%)	PLT(/mm ³)
Patient	7,200	4.14	11.3	35.0	296,000
Father	6,300	4.14	15.3	43.7	393,000
Mother	8,700	4.10	13.9	40.5	216,000
Brother	6,500	4.21	14.4	41.3	232,000

	WBC differential count(%)					Nuclear segmentation of PMN(%)					
	PMN	Lymph	Mono	Eos	Baso	I	II	II *	III	IV	V
Patient	51	38	11	0	0	37	47	10	6	0	0
Father	60	34	3	3	0	0	0	0	52	38	10
Mother	58	33	2	7	0	35	28	27	10	0	0
Brother	62	33	5	0	0	23	36	10	28	3	0

PMN : polymorphonuclear neutrophils

I, II, III, IV, V : No. of nuclear lobes

II * : Bilobed neutrophil of which nucleus shows typical "pince-nez" appearance

경우가 3례였다⁹⁾¹¹⁾¹³⁾.

이 질환에서 보이는 증성구의 형태적 이상은 Wright염색상 분엽상태와 염색질 형태에 의한 Harms의 분류에 따라 크게 3가지로 구분된다. A형은 정상 호중구의 모양을 보인다. C형은 전형적인 Pelger-Huët anomaly형태로 이엽이상의 핵을 가진 세포는 드물며 염색질은 호염기성이고 굵게 뭉쳐져 핵질 사이에 구멍이 뚫린 모양을 보인다. 핵막은 매끈하고 핵모양은 미분엽인 경우 원형 혹은 타원형의 짧고 굵은 막대모양이거나 아령모양이고 이엽을 가진 경우 2개의 동그란 핵 사이에 핵간다리가 연결된 특징적인 코안경모양을 보여준다. B형은 A형과 C형의 중간형태로 대부분 이엽이며 염색질이 진하나 C형보다는 덜 진하게 염색되며 정상인에서 0~15%정도 관찰될 수 있고 Pelger-Huët anomaly환자에서는 0~30%까지 관찰될 수 있다¹⁾.

임상적으로는 크게 선천성 질환과 후천성 질환으로 나누어지고 선천성 질환은 다시 크게 이형접합형(heterozygous form)와 동형접합형(homozygous form)으로 분류된다. 현재까지 보고된 예들은 대부분이 이형접합형이었으며 본 증례도 환자의 모친의 혈액에서 Pelger-Huët anomaly가 관찰된 반면 환자의 부친의 혈액은 정상적이어서 이형접합형에 해당하였다³⁾. 동형접합형은 극소수에서 보고되어 있으며 핵이 둥글고 염색질이 거칠고 진하게 나타나며 다른 증성구 전구체보다는 핵이 작고 염색질의 염색상에 의해 쉽게 감별될 수 있다. 동형접합형의 경우는 감염증에 걸릴 경우 치명적으로 보고되어 있으므로 반

드시 배우자에서도 검색이 필요하다³²⁾. 이 질환의 병태기전은 아직 확실히 알려진 바가 없는데, Christine등⁵⁾은 Pelger-Huët anomaly환자의 백혈구의 기능은 정상이고 다른 이상을 동반하지 않으며 특별한 치료를 요하지 않는다고 보고하였다. 그러나 Vaya와 Aznar³³⁾에 따르면 선천성 Pelger-Huët anomaly환자들이 정상군에 비하여 국소감염 발생율이 더 높고 더 중증을 나타낸다고 보고하였다. Matsumoto등³⁴⁾에 따르면 Pelger-Huët anomaly환자 대부분에서 분자유전학 검사에서 22번 염색체의 단완이 커지는 현상(22p+)을 발견하였으나 기능은 정상이었고 이와 같은 이상은 염색질 성분의 차이로 추측하였다. Park등⁶⁾은 in vivo에서 Pelger-Huët anomaly를 가진 환자의 증성구의 기능이 정상 호중구에 비해 대사능력, 식균작용, 호소활성도는 동일하나 핵분열의 장애로 인해 감염부위로 이주할 수 있는 화학주성이 감소되어 있다고 보고하고 있으나 아직 정확한 기전은 밝혀지지 않았다. Repo등³⁵⁾은 백혈구 세포의 이러한 이주능력 장애로 인하여 화학주성장애가 이차적으로 발생하며 이로 인하여 감염증 등의 임상증상이 나타난다고 하였다. Teshima등³⁶⁾은 Pelger-Huët anomaly가 있는 환자에게 G-CSF를 투여한 후 미분엽이었던 증성구의 핵이 전형적인 코안경모양으로 분화됨을 관찰하여 G-CSF가 증성구의 핵분열에 영향을 줄 수 있음을 증명하였다. 본 증례에서는 증성구 기능검사상 식작용, 살세포기능, H₂O₂ 형성은 정상적인 반면 화학주성기능이 중등도로 감소되어 있었다. 그러나 과거력에서 빈번한 감염의 증거가 없었으므로 이러한 비

정상적 소견이 환자에서 어떤 임상적 의미를 갖는지는 명확하지 않다.

후천적으로 발견되는 pseudo-Pelger-Huët anomaly는 결핵¹⁴⁾¹⁵⁾, 마이코플라스마 폐렴¹⁶⁾, 심한 점액수종¹⁸⁾, 장염, 말라리아²¹⁾, 전염성단핵구증¹⁷⁾과 같은 감염과 동반되거나 sulfisoxazole²⁹⁾, ibuprofen²⁸⁾, valproic acid³⁰⁾, benzene³¹⁾, colchicine³²⁾등과 같은 약제를 사용한 후 나타날 수 있고 더우기 임상적으로 중요한 것은 이러한 pseudo-Pelger-Huët anomaly가 급·만성 골수성 백혈병¹⁹⁾²¹⁾²⁷⁾, 골수양화상, 골수이형성증후군, Fanconi's pancytopenia와 같은 골수 증식성 질환, 무과립구증, 비호즈킨형 림프종과 같은 악성골수전이등 혈액학적 질환²¹⁾²⁷⁾에서도 발견될 수 있으므로 선천성인 경우나 기타 양성 질환들과의 감별이 중요하다. Pelger-Huët anomaly는 상염색체 우성으로 유전되므로 가족에 대한 혈액검사를 시행해 보므로써 감별진단에 크게 도움을 줄 수 있을 것으로 사료된다.

요 약

선천성 Pelger-Huët anomaly는 상염색체 우성으로 유전되는 골수구계 세포핵의 형태학적 이상으로 다핵 백혈구 특히 중성구의 핵분열이 단엽(미분열 또는 아령형) 혹은 이엽의 형태로 나타나고 염색질은 Wright염색상 매우 진하고 거칠게 보이는 것이 특징이다. 그러나 일반적으로 임상증상을 일으키지는 않는 것으로 알려져 있다.

본 증례는 상기도 감염 및 급성 장염을 주소로 내원한 9세 남자 환자의 말초혈액 검사상 Pelger-Huët anomaly가 관찰되어 가족력을 조사한 결과 상염색체 우성으로 유전되었음을 확인하였고 중성구 기능 검사상 화학주성만이 중등도로 감소되었던 경우로 문헌고찰과 함께 보고하는 바이다.

References

- 1) Rosse WF, Gurney CW : *The Pelger-Huët anomaly in three families and its use in determining the disappearance of transfused neutrophil from the peripheral blood.* *Blood* 1959 ; 14 : 170-186
- 2) Ludden HE, Harvey M : *Pelger-Huët anomaly of leukocytes ; Report of a case and survey of incidence.* *Am J Clin Path* 1962 ; 37 : 302-304

- 3) Skendzel LP, Hoffman GL : *The Pelger-Huët anomaly of leukocytes ; Forty-one cases in seven families.* *Am J Clin Path* 1962 ; 37 : 294-301
- 4) Agarwala BN, Constance G, and Howard BL : *Pelger-Huët anomaly.* *New York State J Med* 1981 ; 84-86
- 5) Christine A, David A : *Functional and metabolic studies of polymorphonuclear leukocytes in the congenital Pelger-Huët anomaly.* *Blood* 1980 ; 55 : 466-500
- 6) Park BH, Dolen J, Synder B : *Defective chemotactic migration of polymorpho-nuclear leukocytes in Pelger-Huët anomaly.* *Pro Soc Exp Biol Med* 1977 ; 155 : 51-54
- 7) 윤홍섭 · 김태숙 · 김현숙 · 권오현 · 이삼열 : 백혈구의 congenital Pelger-Huët anomaly 1예. 대한임상병리학회지 1984 ; 4 : 163-167
- 8) 김영숙 · 이춘희 · 박숙자 : 백혈구의 congenital Pelger-Huët anomaly 1예. 대한혈액학회지 1986 ; 21 : 113-117
- 9) 지현영 · 김현태 · 박애자 : 백혈구의 선천성 Pelger-Huët anomaly 1예. 대한혈액학회지 1989 ; 24 : 497-500
- 10) 고창석 · 노순태 · 이종봉 · 김용민 · 김소연 · 조민구 등 : 백혈구의 congenital Pelger-Huët anomaly 2예. 대한혈액학회지 1990 ; 25 : 259-264
- 11) 김호균 · 김병창 : 일가족에서 발견된 백혈구의 Pelger-Huët anomaly. 메리놀병원논문집 1991 ; 1 : 199-203
- 12) 이수중 · 김영유 · 강승원 · 김종완 · 황경태 · 조성훈 : *Congenital Pelger-Huët anomaly 1예.* 대한소아과학회지 1991 ; 35 : 1578-1583
- 13) 전정호 · 임인석 · 김철하 · 유병훈 · 채석래 : 백혈구의 선천성 Pelger-Huët anomaly 1예. 한국의과학 1993 ; 25 : 101-106
- 14) Shenkenberg TD, Rice L, Waddell CC : *Acquired Pelger-Huët nuclear anomaly with tuberculosis.* *Arch Intern Med* 1982 ; 142 : 153-154
- 15) Savage PJ, Dellinger RP, Barnes JV, Carruth CW : *Pelger-Huët anomaly of granulocytes in a patient with tuberculosis.* *Chest* 1984 ; 85 : 131-132
- 16) Hook L, Spivack C, Duncanson FP : *Acquired Pelger-Huët anomaly associated with Mycoplasma pneumoniae pneumonia.* *Am J Clin Pathol* 1985 ; 84 : 248-251
- 17) Cordas A, Briner DH : *Acquired Pelger-Huët ano-*

- maly associated with infectious mononucleosis. J Am Osteoapth Assoc 1967 ; 66 : 61-69*
- 18) Shanbrom E, Tanka KR : *Acquired Pelger-Huët granulocytes in severe myxedema. Acta Haematol 1967 ; 27 : 289-293*
 - 19) Darte JM, Dacie JV, McSorley JGA : *Pelger-like leukocytes in chronic myeloid leukemia. Acta Haematol 1954 ; 12 : 177-224*
 - 20) Kornberg A, Goldfab A, Shalev O : *Pseudo Pelger-Huët anomaly in chronic lymphocytic leukemia. Acta haematol 1981 ; 66 : 127-128*
 - 21) Leder SD : *A case of acute leukemia with pseudo-Pelger cells containing Auer bodies. Acta Haematol 1969 ; 42 : 58-63*
 - 22) Shanbrom E, Collins Z, Miller S : *"Acquired" Pelger-Huët cells in blood dyscrasias. Am J M Sc 1960 ; 240 : 732-738*
 - 23) Kay NE, Nelson DA, Gottlieb AJ : *Eosinophilic Pelger-Huët anomaly with myeloproliferative disorder. Am J Clin Path 1973 ; 60 : 663-668*
 - 24) Rado JP, Hammer S : *Polycythemia vera turning into myelofibrosis in an individual with Pelger-Huët anomaly of the leukocytes. Blood 1959 ; 14 : 1143-1150*
 - 25) O'Donnel JR, Farrel MA, Fitzgerald MX, O'Connell LG : *Agnogenic myeloid metaplasia preceded by repeated leukemoid reactions and persistent acquired Pelger-Huët anomaly of granulocytes. Cancer 1982 ; 50 : 1498-1505*
 - 26) Liesveld J, Smith BD : *Acquired Pelger-Huët anomaly in a case of non-Hodgkin's lymphoma. Acta Haematol 1988 ; 79 : 46-49*
 - 27) Dorr AD, Molony WC : *Acquired pseudo-Pelger anomaly of granulocytic leukocytes. N Engl J Med 1959 ; 261 : 742-746*
 - 28) Deutsch PH, Mandell GL : *Reversible Pelger-Huët anomaly associated with ibuprofen therapy. Arch Int Ned 1985 ; 145 : 166*
 - 29) Kaplan JM, Barrett O : *Reversible pseudo-Pelger-Huët anomaly related to sulfisoxazole therapy. N Engl J Med 1967 ; 277 : 421-422*
 - 30) Ganick DJ, Sunder T, Finley JL : *Severe hematologic toxicity of valproic acid. Am J Pediatr Haematol Oncol 1990 ; 12 : 80-85*
 - 31) Sellyei M, Keleman E : *Chromosome study in a case of granulocytic leukemia with 'pelgerization' 7 years after benzene pancytopenia. Eur J Cancer 1971 ; 7 : 83-85*
 - 32) Aznar J, Vaya A : *Homozygous form of the Pelger-Huët leukocyte anomaly in man. Acta Haematol 1981 ; 66 : 59-62*
 - 33) Vaya A, Aznar J : *Incidence of infections in patients with Pelger-Huët anomaly. British J Haematol 1980 ; 46 : 621-622*
 - 34) Matsumoto T, Harada Y, Yamaguchi K, Matsuzaki H, Sanada I, Yoshimura T, et al : *Cytogenetic and functional studies of leukocytes with Pelger-Huët anomaly. Acta Haematol 1984 ; 72 : 264-273*
 - 35) Repo H, Vuopio P, Leirisalo M, Janssen SE, Kosunen TU : *Impaired neutrophil chemotaxis in Pelger-Huët anomaly. Clin Exp Immunol 1979 ; 36 : 326-333*
 - 36) Teshima T, Shibuya T, Harada M, Taniguchi S, Masahiko N, Mori T : *Effects of G-CSF, GM-CSF, and IL-5 on nuclear segmentation of neutrophils and eosinophils in congenital or acquired Pelger-Huët anomaly. Exp Haematol 1991 ; 19 : 322-325s*
 - 37) Djaldetti M, Weiss S, Grafters U : *Ultrastructural feature of the blood cells in a patient with Pelger-Huët anomaly. Am J Clin Path 1976 ; 65 : 942-947*