

## 기관지폐이형성증의 임상 및 방사선학적 연구

이화여자대학교 의과대학 방사선과학교실

이 정 식

= Abstract =

### Clinical and Radiological Study of Bronchopulmonary Dysplasia

Chung Sik Rhee

Department of Radiology, College of Medicine, Ewha Womans University

**Objectives** : We retrospectively analyzed the clinical and radiologic findings of bronchopulmonary dysplasia.

**Methods & Materials** : We retrospectively studied the chest radiographs of 10 infants, who were clinically diagnosed as bronchopulmonary dysplasia from January, 1994 to December, 1995.

**Results** : The underlying disease of the cases that has BPD were, there were hyaline membrane disease in 4 cases, repeating apnea in 4 cases, septicemia, pneumonia in 2 cases.

The most common radiological findings were coarse nodular & streaky densities in perihilar region(7/10), emphysematous overdistention(6/10), and other findings such as bubbly pattern (3/10), lace-like pattern with strands of density(2/10) appeared.

**Conclusion** : Premature and infants with high oxygen and intermittent positive pressure ventilation therapy, the chronic persistent pulmonary abnormality in chest X-ray films highly suggests the possibility of bronchopulmonary dysplasia.

**KEY WORDS** : Bronchopulmonary · Dysplasia · Chest X-ray.

## 서 론

저체중아와 미숙아의 처치에서 인공호흡기와 감시장치의 발달로 영아 생존이 많이 증가되었으나 만성 폐질환의 새로운 형태가 생겨나게 되었다. 1967년 Norway 등<sup>1)</sup>에 의해서 만성폐질환의 한 형태인 기관지폐이형성증(bronchopulmonary dysplasia)으로 명명된 이래로 계속 몇 년 동안 여러가지 이름과 진단 기준의 변화를 해왔다<sup>2)3)4)</sup>. 기관지폐이형성증의 증가와 중요성이 있었

기 때문에 저자는 방사선학적, 임상학적으로 기관지폐이형성증으로 진단이 가능하였던 예를 문헌고찰과 함께 보고하고자 한다.

## 방법 및 대상

1994년 1월부터 1995년 12월까지의 신생아중 임상적으로 기관지폐이형성증으로 진단된 10례를 임상적 소견과 흉부 X-선 방사선학적 소견을 살펴 보았다. 기관지폐이형성증의 진단 기준은 1) Intermittent positive

pressure ventilation을 탄생 첫 주에 적어도 3일 이상 시행하며, 2) 빈호흡, 늑간 및 늑골하 퇴축(retraction), 청진시 수포음이 들리는 등의 만성 호흡기 질환의 임상 증후가 있어야 하며 3~28일 이상의 산소공급 3) 지속적인 흉부 X-선 사진의 변화, 즉 양쪽 폐의 지속적인 선상 음영이 과통기 소견과 함께 있기도 하며, 어떤 경우는 수포(bullae) 비슷한 양상이 있기도 하다<sup>5)</sup>. 임상적 소견 분석을 위해서는 신생아의 체중, 임신연령, Apgar Score (1, 5분), 최고 산소 농도, 최고 ventilation 압력, ventilation 기간 등을 추적하였다. 10명 중 3명이 사망하였는데 부검은 시행하지 못하였다.

## 결 과

남녀비는 6 : 4이었다. 평균 체중은 1,190gm(910~1,

590gm)이고 평균 임신연령은 30.6주(27~34주)이었다. Apgar score는 평균 4~6.3(1~5분), IPPV(Intermittent positive pressure ventilation) 시작시기는 탄생 즉시부터 144시간에 이르기까지 다양하였으나 모두 1주 내에 시행하였다(Table 1).

최고 흡입압력(Peak inspiratory pressure)이 평균 27cm H<sub>2</sub>O, 최고 산소농도가 평균 70%, IPPV 시행시간은 29.9일, 산소흡입기간은 평균 52.1일 이었다(Table 2).

기관지폐이형성증 발생 전의 처음 진단된 질환으로는 초자막질환(Fig. 1) 4례, 반복되는 무호흡 4례, 폐혈증 및 폐렴이 2례 있었다(Table 3).

방사선학적 소견을 보면 양쪽 폐문부 주위에 거칠은 결절상과 선상 음영(non-bubbly pattern)이 7례로 가장 많고(Fig. 2), 과통기 소견(emphysematous overdistention)이 6례였고, 거품형태(bubbly pattern)는

**Table 1.** Clinical findings of bronchopulmonary dysplasia(1)

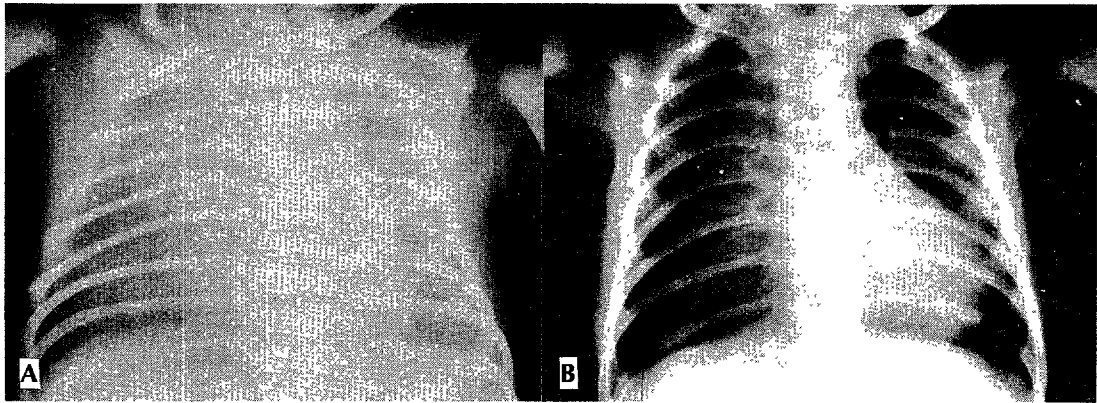
Case	Sex	Gestational age(wk.)	Birth weight(gm)	Apgar score(1-5min.)	Age of IPPV begun(hr.)	PDA
1	F	32	1220	6-9	1	+
2	M	32	1310	3-6	2	
3	M	32	1150	8-8	4	+
4	F	27	980	1-3	Birth	+
5	M	34	1590	6-9	144	
6	M	29	1100	1-2	Birth	
7	F	32	1420	2-6	Birth	+
8	F	33	1250	4-6	8	
9	F	28	910	5-7	2	
10	M	29	970	4-7	1.5	
Mean		30.6	1190	4-3.6		

Abbreviation used : IPPV=Intermittent positive pressure ventilation ; PDA=Patent ductus arteriosus

**Table 2.** Clinical findings of bronchopulmonary dysplasia(2)

Case	Peak Inspiratory pressure(cm H <sub>2</sub> O)	Maximum O <sub>2</sub> concentration(%)	IPPV(days)	Inhalation O <sub>2</sub> (days)	Hospitalization (days)	Outcome
1	35	80	42	52	55	D
2	20	60	9	30	62	S
3	40	80	68	112	130	D
4	20	60	7	38	212	S
5	30	70	11	42	128	S
6	25	70	6	32	135	S
7	40	100	118	122	142	D
8	15	50	6	28	119	S
9	20	60	24	35	138	S
10	25	70	8	30	154	S
Mean	27	70	29.9	52.1	127.5	

Abbreviations used : IPPV=Intermittent positive pressure ventilation ; S=survived ; D=died



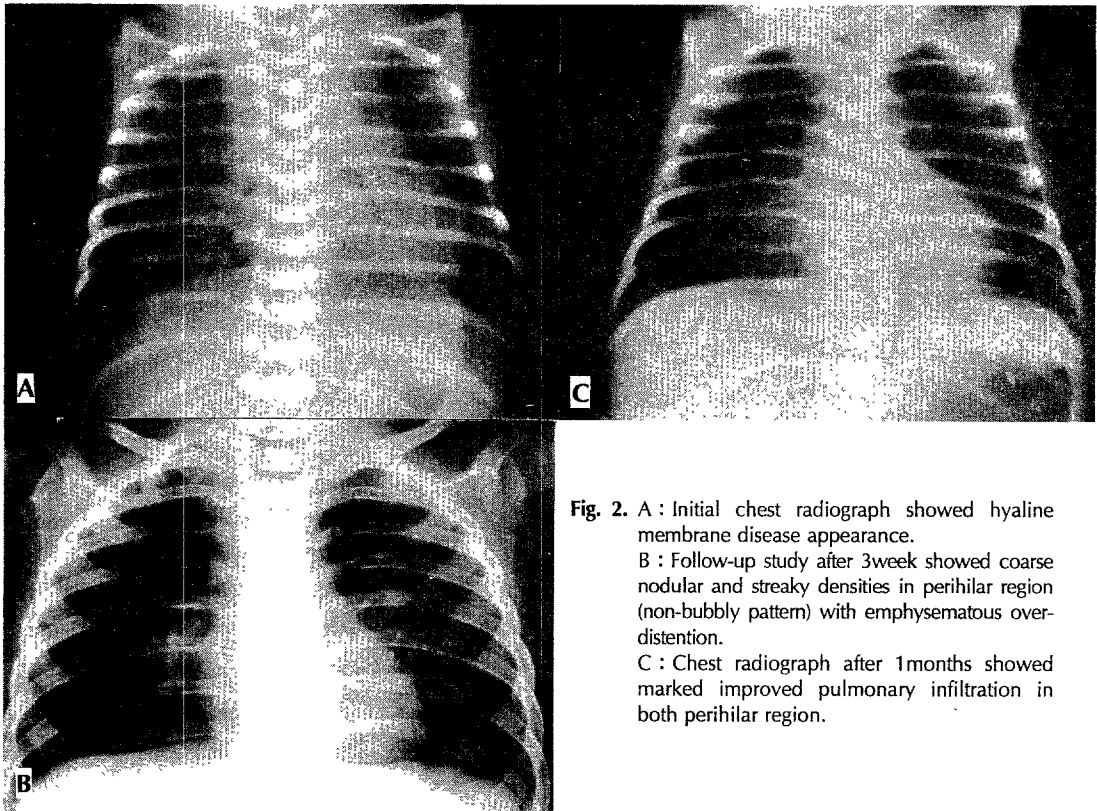
**Fig. 1.** A : Initial chest radiograph shows hyaline membrane disease pattern. B : Follow-up chest radiograph after 4weeks showed slightly coarse nodular and streaky densities in both perihilar region with overaeration.

**Table 3.** Initial diagnosis of patients

Disease	No. of cases
Hyaline membrane disease	4
Repeating apnea	4
Septicemia, pneumonia	2
Total	10

**Table 4.** Radiologic findings of the bronchopulmonary dysplasia

Radiologic findings	No. of cases
Coarse nodular & streaky densities in perihilar	7
Emphysematous overdistention	6
Bubbly pattern (small cyst-like appearance)	3
Lace like pattern (alternating irregular cyst-like appearance) & strands of density	2



**Fig. 2.** A : Initial chest radiograph showed hyaline membrane disease appearance.  
 B : Follow-up study after 3week showed coarse nodular and streaky densities in perihilar region (non-bubbly pattern) with emphysematous overdistention.  
 C : Chest radiograph after 1months showed marked improved pulmonary infiltration in both perihilar region.

10례 중 3례였다(Fig. 3, Table 4).

그 외에 기관지폐이형성증의 합병증으로는 기흉 3례 (Fig. 4), PDA(Patent ductus arteriosus) 4례, 폐간질성기종(PIE, Pulmonary interstitial emphysema) 3례, 무기폐, Germinal matrix 출혈, Retrorenal hy-

perplasia 각각 3례 있었다(Table 5).

## 고 안

기관지폐이형성증은 1967년 처음 서술된 후<sup>1)</sup>, 미숙아

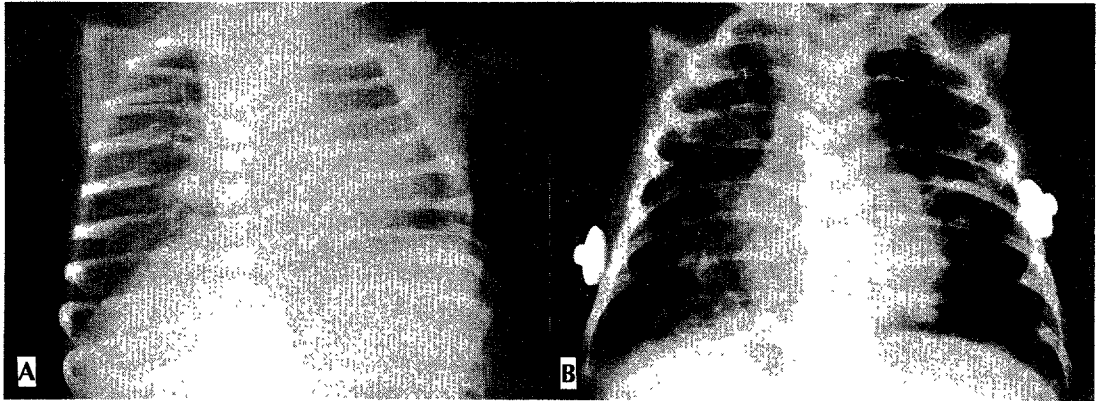


Fig. 3. A : Initial chest radiograph showed no pathologic abnormality. B : Follow-up study showed small cyst like reticular pattern in both lung (bubbly pattern) with emphysematous overdistention.

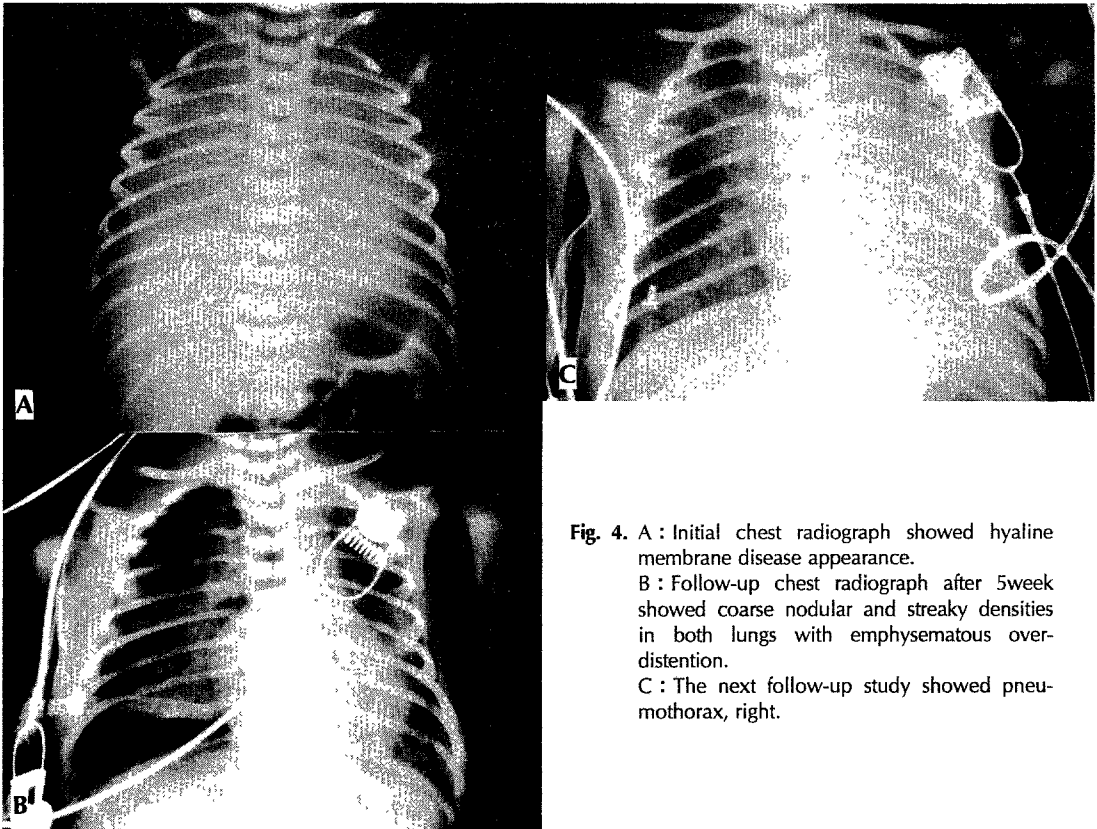


Fig. 4. A : Initial chest radiograph showed hyaline membrane disease appearance.  
B : Follow-up chest radiograph after 5week showed coarse nodular and streaky densities in both lungs with emphysematous overdistention.  
C : The next follow-up study showed pneumothorax, right.

**Table 5.** Complications

Complications	No. of cases
Pneumothorax	3
Patent ductus arteriosus	4
Pulmonary interstitial emphysema	3
Pulmonary infection	4
Atelectasis	3
Germinal matrix hemorrhage	3
Retrolental fibroplasia	3

에 있어서 기계적 ventilation과 산소 치료를 받은 경우에 생기는 미숙한 폐의 한 질환으로 여겨져 왔다<sup>26)</sup>. 기관지폐이형성증은 4단계로 발전하는데<sup>27)</sup> Stage I은 합병되지 않은 호흡곤란증후군, Stage II는 폐실질불투명 (Pulmonary parenchymal opacity), Stage III는 거품 형태의 흉부 X-선상에 소견, Stage IV는 30일 이상 지속된 현저한 만성 기관지 폐이형성증의 형태를 지칭한다. 그러나 이런 전통적인 기관지폐이형성증의 발전적 단계는 더 이상 진행단계의 표준이 되지 않고 다른 저자들에 의하면 그 원인이나 방사선학적 소견들이 단계와 관계없이 다양하게 서술되고 있다<sup>8)9)10)</sup>. 특히 stage I은 혼치 않고, stage II도 별로 볼 수 없다고 한다. 즉 어떠한 명쾌한 경계표가 있어서 단계별로 나타나는 것이 아니라 잠행성으로 방사선학적 소견이 진행된다고 한다<sup>7)</sup>. 저자의 경우는 양측 폐문 주위에 거친 결절상과 선상 음영이 있는 소견이 7례, 폐기종 6례, 거품 형태 3례로 다른 저자들과 비슷하였다<sup>7)11)</sup>. PDA와 동반된 경우는 10례 중 4례 있었는데, 다른 저자들의 보고와 일치하였다<sup>11)12)13)</sup>. 그 외에 합병증으로는 기흉, 무기폐, germinal matrix 출혈, retrolental fibroplasia, 등이 각각 3례로 다른 보고와 비슷한 양상을 보였다<sup>5)14)</sup>.

10례의 기관지폐이형성증 중 초자막 질환이 4례, 반복되는 무호흡 4례, 2례의 폐혈증 및 폐렴의 초기 질환이 있었는데 이는 다른 저자들의 연구와 비슷하였다<sup>8)9)11)</sup>. 기관지폐이형성증의 원인으로는 저체중, 임신 연령 등과 관련이 있고<sup>5)15)</sup>, 그 외에 산소 공급, 기계적 ventilation 등과의 관련이 있다고 하였다. 그러나 산소 압력, 산소흡입 시간, 기계적 ventilation의 사용 기간 등과의 관련 여부에 대해서는 논쟁의 여지가 있다고 한다<sup>5)12)15)16)</sup>. 산소의 압력이 높을수록 기계적 ventilation의 사용기간이 긴 것보다 기관지폐이형성증이 더 잘 생긴다고도 하였고, underlying 병으로 인한 폐의 성숙도 그 질환의 정

도에 따라서 폐기관지폐이형성증의 정도 달라진다고 한다<sup>14)15)16)</sup>. 저자의 경우도 산소의 압력, 흡입시간, 기계적 ventilation의 사용기간, underlying 병 등에 의한 기관지폐이형성증의 정도 관계와 나타나는 시기 등은 연구하지 못하였다.

기관지폐이형성증의 병리학적 소견으로는 폐간질의 섬유화, 폐포벽의 파괴, 보상적 폐포확장, 부분적 기도 막힘에 의한 폐포 크기의 확장 등의 소견이 있는데, 이 때문에 폐기종이 온다고 한다<sup>7)9)</sup>. 저자들의 경우는 부검을 실시하지 못하여서 병리학적 소견은 관찰하지 못하였다.

감별질환으로는 우선 Wilson-Milkity syndrome을 들 수 있는데 이 질환은 처음에는 만성적 경과를 보이며 잠정적 방사선학적 소견을 보이며 높은 산소의 농도나 기계적 ventilation과는 관련이 없다. 그 외에 Cystic fibrosis, Hamman-Rich syndrome 등을 들 수 있는데 임상적 역사와 그 진행이 기관지폐이형성증과는 다르다. 폐임파관확장증도 방사선학적 소견이 유사한데 탄생 후 며칠 이내, 사망하는 등 임상적 진행이 매우 다르며 드문 질환이다<sup>2)7)10)</sup>.

결론적으로 미숙아에 있어서 산소와 기계적 ventilation 치료를 받고서 흉부 X-선 상 만성적으로 폐의 이상이 지속되는 경우, 기관지폐이형성증을 의심하고 치료하여야 한다.

산소의 농도, 기계적 ventilation시 압력 등과의 기관지폐이형성증의 심한 정도, 부검상의 소견, 기관지폐이형성증의 출현하는 시기, 후후 X-선 검사들을 관찰, 연구하므로 기관지폐이형성증의 치료에 도움이 되었으면 한다.

## References

- 1) Northway WH, Rosan RC, Porter DY : *Pulmonary disease following respirator therapy of hyaline membrane disease*. *N Engl J Med* 1967 ; 276 : 357-368
- 2) Northway WH, Rosan RC : *Radiographic features of pulmonary oxygen toxicity in the newborn : bronchopulmonary dysplasia*. *Radiology* 1968 ; 91 : 49-58
- 3) Banerjee CK, Girling DJ, Wigglesworth JS : *Pulmonary fibroplasia in newborn babies treated with oxygen and artificial ventilation*. *Arch Dis Child* 1972 ; 47 : 509-511

- 4) Rhodes PG, Hall RT, Leonidas JC : *Chronic pulmonary disease in neonates with assisted ventilation. Pediatrics* 1975 ; 55 : 788-791
- 5) Bancalari E, Abdenour GE, Feller R, Gannon J : *Bronchopulmonary dysplasia : clinical presentation. J Pediatr* 1979 ; 95 : 819-822
- 6) Northway WH, Petriceks R, Canty E, Bensch KG : *Maturation as a factor in pulmonary oxygen toxicity : A preliminary report. J Pediatr* 1979 ; 95 : 859-864
- 7) Edwards DK : *Radiographic aspects of bronchopulmonary dysplasia. J Pediatr* 1979 ; 823-864
- 8) Escobedo MB, Gonzalez A : *Bronchopulmonary dysplasia in the tiny infant. Clin Perinatol* 1988 ; 13 : 315-325
- 9) Mortensson W, Lindroth M, Jonsson B, Svenningsen N : *Chest radiography and pulmonary mechanics in ventilation treated low birth weight infants. Acta Radiol* 1983 ; 24 : 71-79
- 10) Mortensson W, Lindroth M : *The course of bronchopulmonary dysplasia. Acta Radiol* 1986 ; 27 : 19-22
- 11) 유은주 · 연경모 : 기관지폐이형성증의 방사선 소견에 관한 연구. *대한방사선의학회지* 1990 ; 26 : 1047-1052
- 12) Brown ER : *Increased risk of bronchopulmonary dysplasia in infants with patent ductus arteriosus. J Pediatr* 1979 ; 95 : 865-866
- 13) Hyde I, English RE, Williams JD : *The changing pattern of chronic lung disease of prematurity. Arch Dis Child* 1989 ; 64 : 448-451
- 14) Edwards DK, Jacob J, Gluck L : *The immature lung : Radiographic appearance, course and complications. AJR* 1980 ; 135 : 659-666
- 15) Edwards DK, Dyer WM, Northway WH : *Twelve years' experience with bronchopulmonary dysplasia* 1977 ; 59 : 839-845
- 16) Philips AGS : *Oxygen plus pressure plus time : The etiology of bronchopulmonary dysplasia. Pediatrics* 1975 ; 55 : 44-47