

## 경추 수핵탈출증 수술후 장기 추적결과

이화여자대학교 의과대학 신경외과학교실  
박 향 권 · 신 규 만

= Abstract =

### Clinical Analysis of Surgical Treatment in Cervical Disc Disease - Long-Term Follow-Up -

Hyang Kwon Park · Kyu Man Shin

*Department of Neurosurgery, College of Medicine, Ewha Womans University*

59 Consecutive patients with cervical disc disease were treated with single or multilevel anterior discectomy and fusion using a modified Smith-Robinson procedure from Sep. 1993 to Dec. 1996.

There were 36 single-level fusions, 19 two-level fusions and 4 three-level fusions.

The most common presenting complaint was radiating pain to upper extremity and the most frequent site was the C5-6 in single level, C5-6-7 in two level, and C3-4-5-6 in three level. Immediate postoperative complications were encountered in 11 cases : graft extrusion in three, hardware failure and loosening in two, donor site pain and hematoma in four, and transient hoarseness in two cases. With an average follow-up of 1 year, the fusion rate was 96.5%(83 of 86 levels). The single-level fusion rate was 100%, the two-or three-level was 94%. Results by clinical examination revealed 32(54%) excellent, 23(39%) good, 1 fair and 3 poor.

There were no significant graft collapse or exusion and wound infection or neurologic complications. The modified Smith-Robinson procedure for anterior cervical discectomy and fusion has led to the successful treatment of cervical disc disease with improved results and few complications in long-term follow up.

**KEY WORDS** : Cervical disc disease · Anterior fusion · Modified smith-robinson procedure.

## 서 론

나이의 고령화에 따라 수핵의 변성 및 탈수는 불가분의 현상이며 이로 인해 추체 주변 연성조직에도 병리소견이 진행되어 다양한 증상을 수반한다. 경추 추간판 탈출증의 발생빈도는 4~10%<sup>1,2)</sup>로 다양하며 특히 연성

수핵 탈출증은 외상의 증가로 그 빈도가 과거보다 많아지고 있다. 진단방법의 개선으로 경추 추간판 탈출증은 그 빈도가 증가하는 추세이며 최근 핵자기 공명 촬영의 보편화로 신속한 진단 및 예후를 예측할 수 있는 지표가 되고 있다. 치료는 보존적 약물치료가 대부분이나 호전이 없을 경우 수술요법을 시행해야만 한다.

수술요법은 병변의 형태 및 증상에 따라 전방, 후방

## 결 과

접근법 또는 전후방 동시 접근법으로 시행되는데 전방 접근법은 골 증식제 및 수핵 제거 뿐만 아니라 골 이식에 의한 추체간 고정술을 병행하는 방법이 Cloward, Smith-Robinson이 소개한 후 널리 사용되고 있으며 최근에는 기기 사용이 보편화되고 있다. 1990년 Lazorthes<sup>3)</sup> 등이 카이모파파인을 이용한 화학용해술을 보고한 이래 일부에서 그 효용성이 논의되고 있으나 현재 추적 검사결과가 없어 장점을 규명하기에는 어려움이 있는 실정이다.

저자들은 1993년 9월부터 1996년 12월까지 동대문병원 신경외과에 입원하여 경추 추간판 탈출증으로 진단받고 수술을 시행한 환자에 대한 임상조건, 방사선 소견 및 결과, 변형 Smith-Robinson 방법으로 수술한 환자의 1년여 추적결과를 통하여 향후 수술방법 및 술기 개선에 도움을 얻고자 이를 분석하여 보았다.

## 재료 및 방법

### 1. 연구대상

1993년 9월부터 1996년 12월까지 본원 동대문병원에 입원하여 경추 추간판 탈출증으로 진단을 받고 변형 Smith-Robinson시술법으로 수핵적출 및 골융합을 실시한 환자중 평균 1년여 외래 장기 추적이 가능하였던 총 59명의 환자를 대상으로 하였다.

### 2. 수술방법 및 관찰

수술은 양외위 자세에서 전신 마취후 20Lb의 halter 견인을 하고 병변부위에 따라 다소 차이는 있으나 우측 경부를 따라 횡단피부절개하며 일반적인 방법에 따라 추체에 도달한다. 수핵 및 골 중심체를 미세 현미경하에서 제거한후 특징적인 술기는 1) 병변 종판(end-plate)을 고속드릴로 제거하여 출혈소견이 보이게 하고 2) 시야확보 및 추체견인, 완벽한 골 이식을 위해 Caspar distractor(Aesculap, USA)을 이용하며 3) 장골에서 자가 골편을 획득하여 반대편(reverse position)으로 삽입하고 4) Top plate(Fehling, Germany)로 내고정을 실시한후 5) 수술후 4~6주간 Philadelphia brace 착용하여 통원치료는 1~2개월 간격으로 단순 방사선 촬영 측면사진이나 역동사진(dynamic view)을 시행하여 기기의 문제점이나 골편의 융합상태를 관찰하였다.

### 1. 연령 및 성별

총 59명의 환자에서 남자 35명(59.3%) 여자 24명(40.7%)으로 남자에서 비교적 많았으며 연령분포는 23세에서 77세로(평균 47.4세)로 50대가 24명(40.7%)으로 가장 많았고 40대는 11명으로 18.6%였으며 30대 이하는 18명(30.5%)로 비교적 높은 발병율을 보였다(Table 1).

### 2. 원인 및 증상 발현기간

원인을 알 수 없는 경우가 41명(69.5%)으로 대부분이었으나 발병전에 외상을 입은 경우는 18명(30.5%)였고 특히 경추골절과 동반된 심한 외상은 3명이었으며 동반된 질환으로는 요추 수핵탈출증 3명, 후방인대 골화증 1명, 신부전 1명이었고 Carpal tunnel증후군을 같이 보여 double crush증후군이 2명이었다. 수술전 증상 발현기간을 6개월로 나누어 볼때 12명(20.3%)은 6개월전, 47명(79.7%)은 6개월 이상의 증상발현을 보였다(Table 2).

Table 1. Clinical data of patient populations(n=59)

Clinical data	No. (Percent)
Sex	
Male	35 (59.3)
Female	24 (40.7)
Age	
<40 years	18 (30.5)
40 - 49 years	11 (18.6)
50 - 59 years	24 (40.7)
>60 years	6 (10.2)

Table 2. Relevant features(n=59)

Features	No. (Percent)
Previous history	
Trauma	18 (30.5)
Mild	15
Severe	3
Spontaneous	41 (69.5)
Symptom duration	
<6 months	12 (20.3)
>6 months	47 (79.7)

### 3. 임상증상

초진당시 호소하는 증상 중에서 상지 및 견갑부로 방사되는 방사통이 가장 많았고 감각이상, 경추부 동통 및 두통, 견갑부 동통순이었으며 신경학 검사상 상지 및 수지부의 감각변화 52명(88.1%), 수지부의 근력감소는 10명(16.9%), 심부건 반사의 소실이나 약화를 보인 경우는 29명(49.2%)이었다(Table 3).

### 4. 방사선 소견

단순 방사선학적 소견은 추간관 협착이 43명(72.9%), 골 돌기체 증식이 32명(54.2%) 추간공의 협착 18명(30.5%)에서 관찰되었다.

전산화 단층촬영 또는 경추 핵자기 공명 촬영에서 추간관의 탈출방향으로는 중심 및 부중심형(central and paracentral type)이 8명(13.6%), 후외측형(postero-lateral type)이 41명(69.5%), 신경공 내형(intraforaminal type)이 10명(16.9%)였다. 3명에서는 핵자기 공명 촬영상 T2W1에서 고유명 소견(high signal intensity)이 보였다(Table 4).

병변 분위로는 한구간은 C5-6에서 22명(37.3%)으로 가장 많았고 C4-5는 5명, C6-7은 4명 이었으며 두구간은 C5-6-7 11명(18.6%), C4-5-6 7명(11.9%)였

**Table 3.** Symptoms and physical findings

	No. (Percent)
Neck pain scapula pain	32 (54.2)
Radiating pain	
Unilateral	50 (84.7)
Bilateral	7 (11.9)
Motor weakness	10 (16.9)
Sensory change	52 (88.1)
Reflex change	29 (49.2)

**Table 4.** Radiologic findings(n=59)

	No. (percent)
Plain films	
Interspace narrowing	43 (72.9)
Spur formation	32 (54.2)
Foramen narrowing	18 (30.5)
Normal	6 (10.1)
CT/MRI findings	
Midline	8 (13.6)
Posterolateral	41 (69.5)
Intraforaminal	10 (16.9)

으며 세구간은 C3-4-5-6에 4명이었다(Table 5).

### 5. 합병증

수술후 입원중 확인한 합병증으로는 이식골편이탈(graft extrusion) 3명(5%), 기기 이탈 2명(3%), 골편회복부위 통증 4명(6.8%), 일시적 음성변성은 2명으로 이는 우측 전방 접근법 때문으로 사료되고 모든 레에서 1~2주내 정상 음성으로 되었으며 총 11명(18.6%)이었다. 새로 발생한 신경손상 소견은 없었으며 골편이탈 및 기기 이탈을 보인 예는 재수술로 교정하였고 외래 추적 검사상 골편의 가성관절(pseudoarthrosis)은 3명에서 발견되었으나 이로 인한 증상이나 단순 방사선 역동사진 촬영에서 2mm이상의 이동이 없어 이들은 보존요법을 시행하였다(Table 6).

### 6. 수술결과 및 예후판정

수술결과는 Odom의 분류에 따라(Table 7) excellent, good, fair 및 poor로 분류하였고 excellent 및 good 56명(93%), fair 1명, poor 3명으로 fair를 보인 예는 경성 추간판탈출증 및 척수 압박 증세를 보였던

**Table 5.** Level of lesions(n=59)

Level	No. (percent)
C 3-4	4
C 4-5	5 ( 8.4)
C 5-6	22 (37.3)
C 6-7	4
C 7- T1	1
C 3-4-5	1
C 4-5-6	7 (11.9)
C 5-6-7	11(18.6)
C 3-4-5-6	4

**Table 6.** Postoperative complications

Contents	No.
Graft extrusion	3
Hardware loosening	2
Donor site pain and hematoma	4
Transient Hoarseness	2

**Table 7.** Result criteria

Excellent : Complete relief of symptoms with full activity
Good : Partial relief of symptoms with full activity
Fair : Improvement but limitation of activity
Poor : No improvement of deterioration after surgery

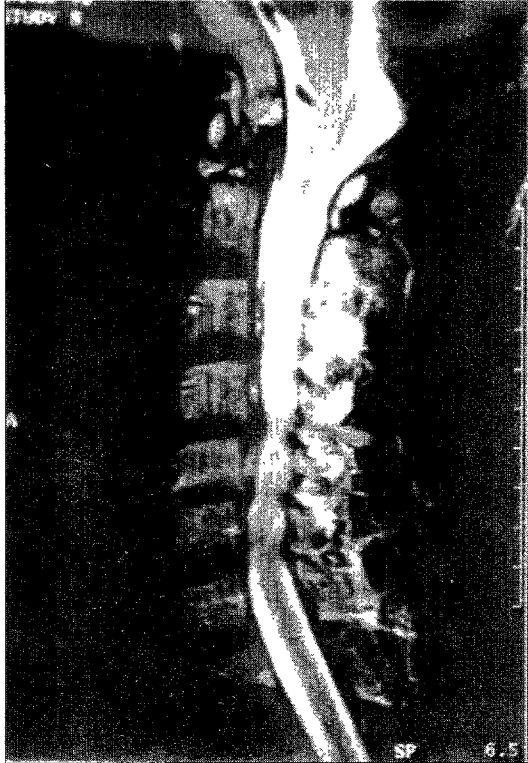

Fig. 1. Preoperative MR Sagittal view. View shows cord compression at C4-5-6

경우이며 poor을 보인 예는 경추 골절과 동반된 예로써 수술결과와는 무관하며 척수 손상으로 비롯된 결과로 사료되어 전반적으로 양호한 결과로 생각된다.

## 고 찰

경추 추간판 탈출증에 대한 진단방법 및 수술방법의 개선으로 발생빈도는 증가하고 있고 인구의 고령화로 뇌졸중과의 감별 또한 조기진단에 애매하여 치료가 지연되는 하나의 이유가 되고 있으나 발병율은 대략 4~10%로 차이를 보이고 있다.

연성 수핵 탈출증의 병태생리를 보면 수핵을 싸고 있는 섬유륜에 퇴행성 변화가 발생하면서 영양결핍으로 섬유륜의 증관성 구조가 약해져 물리적인 힘에 쉽게 균열되어 초래되며 또한 수핵내 수분감소, 단백질-다당류 복합체 소실 등에 의한 수핵의 탄력성이 감소하기 때문에 외부압력에 대한 저항력이 떨어져 수핵의 탈출이 잘 발생된다고 한다<sup>4)</sup>. 경성 탈출증은 추체 및 Luschka관절에 대한 반복적 충격과 퇴행성 변화에 의한 골극, 골돌기체의 증식뿐만 아니라 퇴행성 변화에 의한 후궁 인대와 황색인대의 비후에 의해서도 만성 신경근 손상이 원인이 된다고 한다<sup>1)4)</sup>.

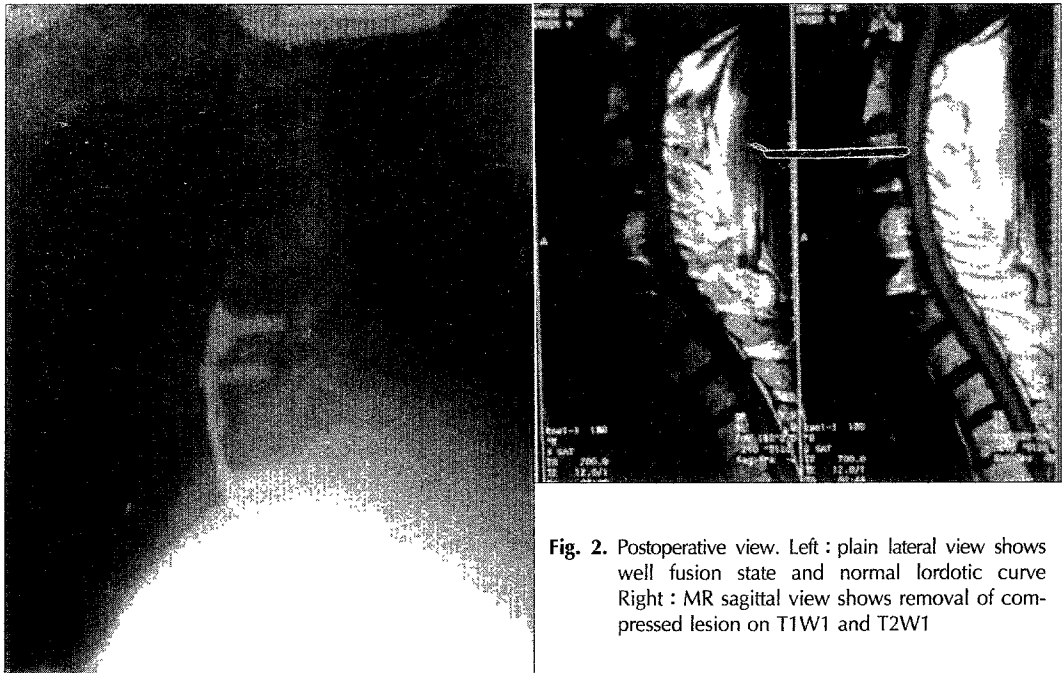
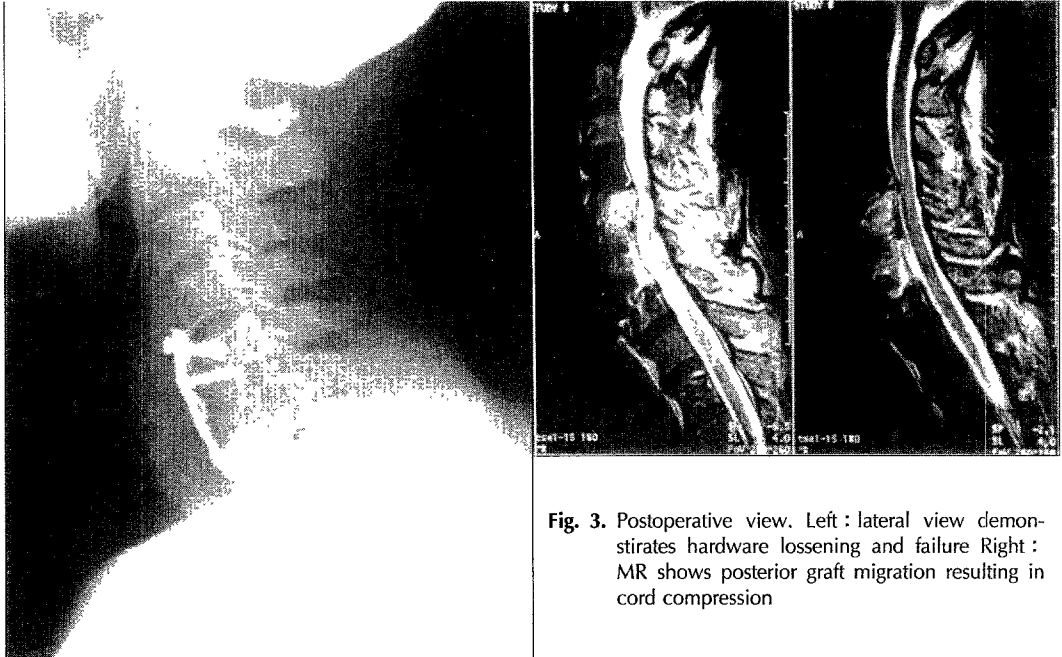


Fig. 2. Postoperative view. Left : plain lateral view shows well fusion state and normal lordotic curve Right : MR sagittal view shows removal of compressed lesion on T1W1 and T2W1



**Fig. 3.** Postoperative view. Left : lateral view demonstrates hardware loosening and failure Right : MR shows posterior graft migration resulting in cord compression

연령분포는 40~50대가 대부분이고 남녀비는 비슷한 경향이 있으며 Murphy<sup>5)</sup>, Yamano<sup>6)</sup> 등은 10~14%에서만 원인을 파악할 수 있다고 하였으며 본 연구조사에서는 18명(30.5%)에서 외상등 원인을 파악할 수 있었다.

임상증상으로는 경성 탈출증의 경우 통증이 비교적 경미하게 그리고 만성적인 경과를 밟는데 비해 연성 탈출증에서는 경견완부에 심한 통증이 비교적 급성으로 발생하게 되나 대개 편마비등을 동반하는 척수증으로 이행되는 경우는 드물다. 통증이 발생하는 기전은 정확히 모르나 골극이나 추간판에 의한 압박, 혈행부전, 염증성 반응, 기계적 불안정 또는 근육성이나 교감 신경성 통증으로 생각되고 있다. 841명의 환자에서 통증을 분석한 Henderson<sup>7)</sup>에 의하면 단지 55%만 전형적 방사통 분포를 보이고 45%는 통증이 광범위하게 피부절과 무관하게 분포하는데 이는 신경절이 근육, 판, 절, 뼈에 넓게 신경지배하기 때문이라고 하였다.

이 때 통증은 어깨나 팔이 떨어져 나갈 것 같거나 팔이나 손에 마비가 온다고 호소할 정도로 증상이 심하여 보존적인 방법으로는 호전이 없는 경우가 많다. Rothman 및 Marvel<sup>8)</sup>은 연성 탈출증을 세가지 형태로 돌출에 따라 분류하였는데 신경공 내형(intraforaminal type)이 가장 흔하고 흔히 방사통을 유발하며 후외측형은 주로 근육위축이나 근력 약화증상을 보이

고 중심형(midline)은 척수증을 유발할 수 있다고 하였다. Bertalanffy<sup>9)</sup> 등은 74%, Henderson<sup>7)</sup> 및 Lunsford<sup>10)</sup>는 68% 및 61%에서 운동력 저하, Grisoli<sup>11)</sup> 등은 72%, Haward는 70%에서 심부근 반사 이상을 보였다고 하였다.

본 연구에서는 단순 방사선 소견상 추간판 협착과 이상 굴곡소견이 72.9% 및 54.2%에서 보였으며 전산화 단층 촬영이나 핵자기 공명 촬영으로 신경근 압박 소견이 86%로 가장 많았는데 이는 Henderson<sup>7)</sup> 등의 보고와 비슷한 결과를 보였다. 역동사진상 조심스럽게 관찰해야 하는 것은 추체의 퇴행성 아탈구(subluxation)인데 이는 추간관 관절(intervertebral disc)의 경사화(sloppiness)와 이로 인해 후관절의 마모(erosion)로 부적당(incompetence)으로 발생되어 추체의 전방전위나 후방전위가 일어날 수도 있다<sup>2)</sup>.

본 연구에서는 추간관 탈출은 중심형 8명(13.6%), 후외측형이 41명(69.5%)였는데 William<sup>12)</sup>은 17%가 중앙부이고 나머지는 후외측형이라고 보고하여 큰 차이점은 없었다. 수술부위는 제5~6간 22명(37.3%)로 가장 많았는데 Wilson<sup>13)</sup> Lunsford<sup>10)</sup> 등도 제5~6간이 가장 많은 것으로 보고하고 있어 차이는 없었다. 하지만 본 조사에서는 두구간 19명(32.2%), 세구간 4명(6.8%)로 다구간이 많은 특이점을 보였다. 임상증세와 예

후와의 관계는 증상이 발현한 기간, 신경근 압박 또는 척수압박 여부, 연성이나 경성이나, 수핵의 탈출부위, 수술방법 등에 따라 예후는 차이를 보일 것으로 생각되며 Klages<sup>14)</sup>는 신경근 압박 증세가 있는 경우와 척수 압박의 경우는 각각 83%, 35%의 호전으로 William<sup>12)</sup>은 73% 및 27%로 상당한 예후 회복에 차이가 있다고 하였으며 본 연구에서는 척수압박 소견이 있거나 경추 골절등 심한 외상으로 발생된 경우에는 fair 및 poor로 예후가 불량하였다. Lunsford<sup>10)</sup>는 연성의 경우 72%, 경성 수핵 탈출증은 65% 호전으로 연성의 경우 비교적 예후가 좋은 것으로 보고하고 있으나 연성의 경우 증세가 급격히 발현되고 또한 조기에 수술적 가료가 시행되기 때문에 생각되며 본 연구에서는 큰 의미가 없는 것으로 생각된다.

Grisoli<sup>11)</sup>, Henderson<sup>10)</sup>등은 수술전 증세 발현기간이 짧을수록 좋은 결과를 보였다고 보고하고 있으며 본 교실에서 추간관 탈출증에서 수술의 적응기준은 1) 3개월이상 보존요법으로도 증상이 지속되거나 재발할 경우 2) 점진적으로 악화되는 경우 3) 신경장애 증상이 있을 때 4) 검사소견이 임상증상과 일치할 때를 기준으로 하고 있다.

수술법에 따른 예후를 보면 전방<sup>15-17)</sup> 또는 후방접근법<sup>18)19)</sup> 각각 방법에 따른 유의한 차이가 없이 모두 양호한 결과를 보인다고 하였는데 2년간 장기 추적한 Herkowitz<sup>20)</sup>보고에 의하면 92% 및 66%로 전방접근법의 경우에서 보다 나은 결과를 보고하고 있다. 전방경유법은 병변을 보이는 돌출된 수핵 및 골 돌기체를 제거할 수 있고 추간공 확장이 가능하고 또한 동시에 골이식이 가능하므로 전방경유를 저자들은 선호하고 연구대상 전예에서도 전방접근법을 택하였다. 후중인대는 척수증을 동반하거나 파열된 수핵, 추체제거술을 시행하는 경우는 모든 경우 절제를 원칙으로 하고 있다. 수술방법으로는 병변 종판을 고속 드릴로 완벽히 제거하고 추체는 Caspar retractor로 2~3mm 넓히며 골편은 병의 전염, 골편의 collapse 때문에 자가 골편을 장골에서 획득하여 사용하고 골편의 크기는 최소 5mm 이상 큰 것을 사용하여 골편의 흡수(resorption)을 막고자 했으며 이러한 몇가지 요소들이 본 교실에서 주안점을 두고 있는 수술수기로 이를 근간으로 하고 있다. 최근에는 미세현미경을 이용하여 전방경유후 최소 침습적으로 추간판을 제거한다면 대개의 경우 골이식을 하지

않아도 대부분 1년내에 추체간의 골융합이 자연적으로 일어나게 되어 기능적으로 아무런 문제가 없다는 보고도<sup>21)</sup> 있다.

수술후 합병증에 관해서는 Depalma<sup>22)</sup>는 골편 획득 부위에 가장 많아 9%에서 혈종형성과 1년간 지속적인 동통을, 여러기관에서 합병증을 종합한 Flynn<sup>23)</sup>은 반회신경 손상이 가장 많고 이는 신경손상의 17%로 보인다고 하였으며 Newhouse<sup>24)</sup>는 반회신경 손상율이 0.25%로 이는 주로 수술중 기기조작 잘못이라고 하였다.

골이식 없이 수핵적출술만으로 성공하였다는 여러보고가 있으나<sup>25-27)</sup> Yamatoto<sup>28)</sup>에 의하면 3개월까지는 양호한 결과를 보이나 2~3년후에는 55례중 47%만 양호하고 수술전에는 없던 경추부 및 견갑골 통증이 49% 발생하며 이것은 경추 융합술의 근거가 되는 신경공 견인 및 buckled 황인대의 신장을 유도하지 못하고 또한 가관절 형성 유도 때문으로 판단하였다. 골편 또한 동종이식(allograft)으로 골편 획득에 따르는 합병증, 유병을 및 수술시간 단축과 함께 자가이식(autograft)과 비교하여 비슷한 좋은 골융합 결과를 보인다고는 하나<sup>29-32)</sup> Fernyhough<sup>30)</sup>등은 골융합 실패율이 27% 및 41%로 동종이식에서 높고 Zdeblick 및 Ducker<sup>33)</sup>는 지연 융합 및 골 융합 실패율이 동종이식에서 높으며 한 구간에서는 융합율이 유사하나 두구간 이상에서는 융합율이 30%와 83%로 자기이식 골편이 훨씬 우수한 결과를 보인다고 하였다. 또한 골융합술후 내고정 기기의 사용으로 훨씬좋은 융합율을 보인다는 여러 연구보고<sup>34-37)</sup>가 있어 본 교실에서는 철저히 자기이식 골편 사용 및 내고정기기 부착을 원칙으로 하고 있다.

## 결 론

1993년 9월부터 1996년 12월까지 동대문병원 신경외과에 경추 수핵 탈출증으로 진단받고 수술후 1년여 장기 추적한 결과 다음과 같은 결과를 얻었다.

1) 남자에서 35명(59.3%), 여자 24명(40.7%)로 남자에게서 약간 많았다.

2) 연령은 50대에서 24명(40.7%)로 가장 많았으나 40세 이하의 젊은 연령층에서도 18명(30.5%)으로 이들은 교통사고, 추락사고 등 외상과 많은 인과 관계를 보였다.

3) 수술전 증상은 방사통이 가장 많았고 신경학적 검

사상 감각이상, 심부건 반사의 소실 또는 저하가 많았다.

4) 침범 범위는 한구간에서는 C5-6이 22명(37.3%)로 가장 높았으나 두구간 19명(32.2%), 세구간 4명(6.8%)으로 다구간 침범이 많아 이는 향후 지속적으로 검토해야 할 부분으로 판단되었다.

5) 수술후 합병증으로는 입원중 수술초기에 이식골편이탈, 기기이탈, 골편 획득부위 동통 및 혈종, 반회 신경손상등 모두 11명(18.6%)으로 비교적 많았으나 이들은 초기 수술 환자에게 집중되었고 장기 추적 결과 3명에서 가관절을 보였으나 별다른 문제점은 없었다.

6) 수술후 호전정도는 excellent 및 good이 93%였고 poor는 경추 골절과 관련된 환자로 큰 의미는 없어 양호한 결과를 보였다.

## References

- 1) Hunt WE, Miller CA : *Management of cervical radiculopathy. Clin Neurosurg* 1986 ; 33 : 485-502
- 2) Howard SA, Simpson JM : *Anterior surgical procedures for cervical disc disease. 2nd ed. Newyork Martin Dunitz* 1994 : 195-211
- 3) Lazorthes Y : *Chemonucleolysis of cervical disc. Current concept in the chemonucleolysis. Sutton JC(ed) R Soc Med* 1985 ; 72 : 217-233
- 4) Depalma AF, Rothman RH : *The intervertebral disc. Philadelphia/Toronto, 1970 : Saunders*
- 5) Murphey F, Simmons JCH, Brunson B : *Surgical treatment of laterally ruptured cervical disc. Review of 648 cases, 1939 to 1972. J Neurosurgery* 1973 ; 38 : 679-683
- 6) Yamano Y : *Soft disc herniation of the cervical spine. International Orthopedisc* 1985 ; 9 : 19-27
- 7) Henderson CM, Hennessey R, Shuey H : *Posterior lateral foraminotomy for an exclusive operative technique for cervical radiculopathy. A review of 846 consecutively operated cases. J Neurosurg* 1983 ; 13 : 504-512
- 8) Rothman RH, Marvel JP : *The acute cervical disc. Clin Orthop* 1975 ; 109 : 59-68
- 9) Bertalanffy H, Eggert HR : *Clinical long-term results of anterior discectomy without fusion for treatment of cervical radiculopathy and myelopathy. Acta Neurochir (Wien)* 1988 ; 90 : 127-135
- 10) Lunsford LD, Bissonette DJ, Jannetta PJ : *Anterior surgery for cervical disc disease. Part 1 : Treatment of lateral cervical disc herniation in 253 cases. J Neurosurg* 1980 ; 53 : 1-11
- 11) Grisoli F, Graziani N, Fabrizi AP, et al : *Anterior discectomy without fusion for treatment of cervical lateral soft disc extrusion : A follow-up of 120 case. Neurosurgery* 1989 ; 24-853-859
- 12) William JL, Allen MB Jr, Harkess JW : *Late results of cervical discectomy and interbody fusion : Some factors influencing the results. The J bone & Joint Sur* 1968 ; 50 : 277-286
- 13) Wilson DH, Campbell DD : *Anterior cervical discectomy without bone graft. report of 71 cases. J neurosurg* 1977 ; 47 : 551-555
- 14) Klages G : *Surgical treatment of cervical intervertebral disc displacement. Zentralbl neurochir* 1985 ; 46(3) : 218-228
- 15) Connolly ES, Seymour RJ, Adams JE : *Clinical evaluation of anterior cervical fusions for degenerative cervical disc disease. J Neurosurg* 1965 ; 23 : 431-437
- 16) Herkowitz HN : *Anterior cervical surgery in cervical spondylosis. Presented at the American Academy of Orthopaedic Surgeons Annual Meeting in "Washington, DC, February, 1992*
- 17) Robinson RA, Walker AE, Ferlic DC, Wiekling DK : *The results of anterior interbody fusion of the cervical spine. J Bone Joint Surg[Am]* 1962 ; 44 : 1569-1587
- 18) Chestnut R, Abitbol JJ, Garfin SR : *Surgical management of cervical radiculopathy. Indication, technique, and results. Orthop Clin North Am* 1992 ; 23 : 461-474
- 19) Simeone F : *Surgical management of cervical disease : Posterior approach. Seminars in Spine Surgery* 1989 ; 1(4) : 239-244
- 20) Herkowitz HN : *A comparison of anterior cervical fusion. cervical laminectomy, and cervical laminoplasty for the surgical management of multiple level spondylosis radiculopathy. Spine* 1988 ; 13 : 774-780
- 21) Montgomery DM, Brower RS : *Cervical spondylosis myelopathy. clinical syndrome and natural history. Orthop Clin North Am* 1992 ; 23 : 487-493
- 22) DePalma A, Rothman RH, Lewinnek G, Carole S : *Anterior Interbody fusion for severe cervical disc degeneration. Surg Gynecol Obstet* 1972 ; 134 : 755-

- 23) Flynn TB : *Neurologic complications of anterior cervical interbody fusion. Spine* 1982 ; 7 : 536-539
- 24) Newhouse KE, Lindsey RW, Clark CR : *Esophageal perforation following anterior cervical spine surgery. Spine* 1989 ; 14 : 1051-1053
- 25) Resenom J, Hansen E, Rosenom M : *Anterior cervical discectomy with and without fusion. J Neurosurg* 1983 ; 59 : 252-255
- 26) Murphy M, Gado M : *Anterior cervical discectomy without interbody bone graft. J Neurosurg* 1972 ; 37 : 71-74
- 27) O'Laoire SA, Thomas DGH : *Spinal cord compression due to prolapse of cervical intervertebral(hemiation of nucleus pulposus). J Neurosurg* 1983 ; 59 : 847-853
- 28) Yamamoto I, Ikeda A, Shibuya N, Tsugane R, Sato O : *Clinical long term results of anterior discectomy without interbody fusion for cervical disc disease. Spine* 1991 ; 16 : 272-279
- 29) Brown MD, Malinin TI, Davis PB : *A roentgenographic evaluation of frozen allografts versus autografts in anterior cervical spine fusions. Clin Orthop* 1976 ; 119 : 231-236
- 30) Femyhough JC, White JI, LaRocca H : *Fusion rates in multilevel cervical spondylosis comparing allograft fibula with autograft fibular in 126 patients. Spine* 1991 ; 16(suppl) : S561-S564
- 31) Cloward RB : *Gas-sterilized cadaver bone grafts for spinal fusion operations. Spine* 1980 ; 5 : 4-10
- 32) Hanley EN, Harvell JC, Shapiro DE, Kraus DR : *Use of allograft bone in cervical spine surgery. Seminars in Spine Surgery* 1989 ; 1(4) : 262-270
- 33) Zdeblick TA, Ducker TB : *The use of freeze-dried allograft bone for anterior cervical fusions. Spine* 1991 ; 16 : 726-729
- 34) Morscher E, Sutter F, Jenny H, Olerud S : *Die vordere verplattung der halswirbelsaule mit dem hohlschraubplattensystem aus titanium. Chirurgiw* 1986 ; 57 : 702-707
- 35) Seifert V, Stolke D : *Multisegmental cervical spondylosis treatment by spondylectomy, microsurgical decompression, and osteosynthesis. Neurosurgery* 1991 ; 29 : 498-503
- 36) Tippets R, Apfelbaum R : *Anterior cervical fusion with the caspar instrumentation system. Neurosurgery* 1988 ; 22 : 1008-1013
- 37) Gassman J, Seligson D : *The anterior cervical plate. Spine* 1983 ; 8 : 700-707