

# Na-Hyaluronan이 각막 기저세포 치유에 미치는 효과\*

이화여자대학교 의과대학 안과학교실, 의학연구소 세포조직학부  
정 장 현

= Abstract =

## Effect of Topical 1% Na-Hyaluronan on Basal Cell Morphogenesis in Corneal Wound Healing

Jang-Hyun Chung

Department of Ophthalmology, Division of Tissue & Cell Biology, Ewha Medical Research Center, College of Medicine, Ewha Womans University

The effect of Na-Hyaluronan(Na-HA) on hemidesmosome morphogenesis was evaluated in n-heptanol induced corneal epithelial wounds. Epithelial wounds were produced by applying a 5.5mm round filter paper, soaked in n-heptanol, on the central cornea for 60 seconds. 1% Na-HA in phosphate buffered saline(PBS) or PBS alone were instilled 4 times a day for 3 days. Epithelial healing rates determined during the first two days were not altered by Na-HA. However, the number of hemidesmosome in the central cornea, which was counted in the basement membrane, significantly increased by the treatment with 1% Na-HA, being  $10.0 \pm 1.1$  in the 1% Na-HA treated group and  $6.5 \pm 2.5$  in the control group. The results suggest that topically applied 1% Na-HA may enhance the formation of hemidesmosome in n-heptanol wounded cornea.

KEY WORDS : Na-hyaluronan · Hemidesmosome · N-heptanol · Cornea · Rabbit.

## 서 론

Hyaluronan(HA)은 점탄성이 높은 물질로써, 안과 영역에서 흔히 사용되는 약물이다. 특히 안내 수술시에는 반드시 필요한 물질이며, 이 물질 특유의 점탄성으로 수술 중에 야기될 수 있는 세포 및 조직 파괴를 방지하

\*본 연구는 이화여자대학교 교내연구비 지원에 의해 수행됨.

\*본 논문의 일부는 1995년 ARVO에서 발표되었음.

는데 탁월한 효과가 있다<sup>1)</sup>. HA이 수술 보조제로써 뿐만 아니라 외안부 질환의 치료제로서도 시도되었으며, 임상적으로 안구 건조증, 재발성 각막 미란, 각막 알칼리 화상의 치료에서 효과가 있음이 보고되었<sup>2-7)</sup>. 최근에는 HA-수용체가 각막을 포함한 신체 여러 부위에서 발견되었으며, 이는 HA가 단순한 점탄 물질로써가 아니라 생물학적 기능을 가지고 있음을 시사하였다<sup>8-14)</sup>. 본 연구에서는 표준화된 n-heptanol wound 모델을 이용하여 중앙부 각막의 상피 세포 손상만 유발한 후<sup>15)16)</sup>, 1%

Na-HA를 국소 점안한 후 상피세포 치유 속도 및 상피세포 치유 과정에서 기저세포막에서 일어나는 현상의 하나인 hemidesmosome morphogenesis에 미치는 영향을 알아보려고 시행하였다.

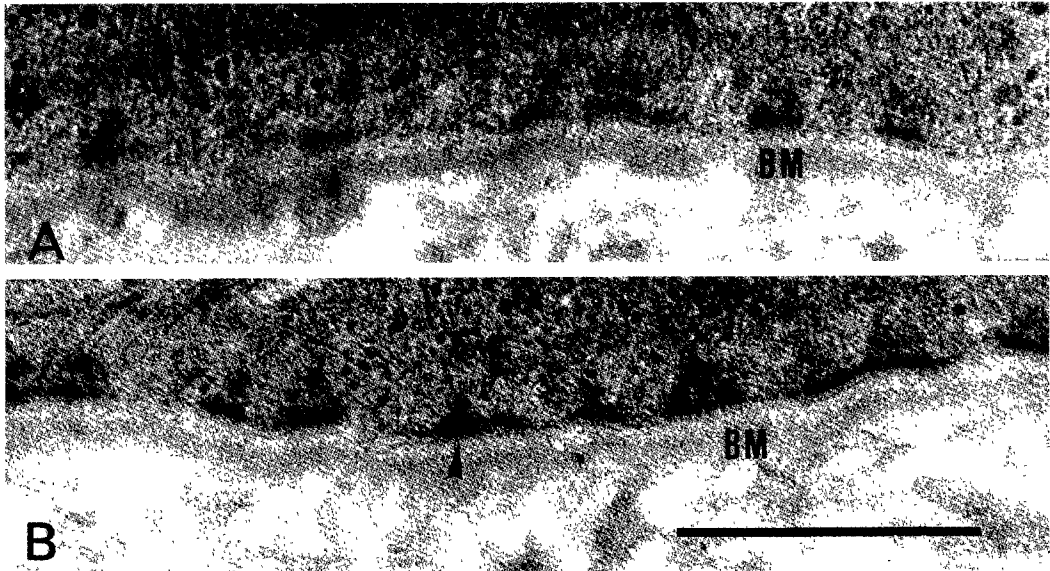
### 재료 및 방법

체중 약 2.5Kg의 백색 가토 16마리를 사용하였으며, 초기 상피 창상 유발은 이미 보고된 방법을 따랐다. 약술하면, 토끼를 sodium pentobarbital 정맥주사로 마취시킨 후, n-heptanol에 적신 5.5mm크기의 원형 여과지를 각막 중앙부에 60초간 접촉시킨 후, balanced salt solution(BSS)로 세척하여 상피 손상을 유발하였다<sup>15)16)</sup>. 각 토끼의 편안에만 각막 상피 손상을 유발하고 반대편 정상 각막은 정상 대조군으로 사용하였다. 각막 상피 손상을 유발한 후 8마리씩 2군으로 나누어 1% Na-HA를 치료군에 PBS를 대조군에 1일 4회씩 3일간 점안하였다. 상피세포 치유속도 측정은 상피손상 유발 후 6~12시간 간격으로 2일간 관찰하였다. 상피결손 부위를 2% sodium fluorescein을 점안한 후 Nikon MF10, Micro-Nikkor 105mm 1:4 objective카메라를 이용하여 촬영한 후, 4배 확대된 사진을 이용하여 상

피 결손면적을 측정하고, 측정된 면적의 시간대 별 분포를 linear regression analysis하여 각 토끼의 상피 치유속도를 계산하였다. 치료 3일 후 중앙부 각막을 1×1mm 크기로 떼어내어 2% glutaraldehyde에 고정시킨 후 전자현미경 관찰을 위한 조직 처리를 한 후 uranyl acetate와 lead citrate 염색 후 Hitachi-600 전자현미경을 사용하여 사진 촬영하였다. 전자현미경 사진 상에서 기저세포막을 따라 2 $\mu$ m의 길이를 무작위로 설정한 후 설정된 길이 내에 포함된 hemidesmosome의 숫자를 계산하여 통계 처리하였으며 paired student *t*-

**Table 1.** Initial epithelial wound size and healing rate

1% NA-HA group		PBS group	
Initial wound size(mm <sup>2</sup> )	Healing rate (mm <sup>2</sup> /h)	Initial wound size(mm <sup>2</sup> )	Healing rate (mm <sup>2</sup> /h)
39.88	0.70	25.63	0.73
29.31	0.88	40.44	1.02
27.13	0.66	25.88	0.67
28.19	0.96	21.44	1.06
28.88	0.97	25.50	0.90
25.81	0.84	23.50	0.90
24.00	0.73	23.56	0.79
20.69	0.75	25.81	0.77
27.99±5.59	0.81±0.12	26.47±5.86	0.81±0.13
Mean±S.D.			



**Fig. 1.** Epithelial hemidesmosome morphogenesis in n-heptanol-wounded cornea. Electron microscopic appearance of hemidesmosome(arrow head) obtained at 3 days in the PBS(A) and 1% Na-HA(B) groups. Basal epithelial cell (E) and basement membrane (BM) are shown intact. Photographs are representatives from 8 separate experiments for each group. Bar=0.5 $\mu$ m.

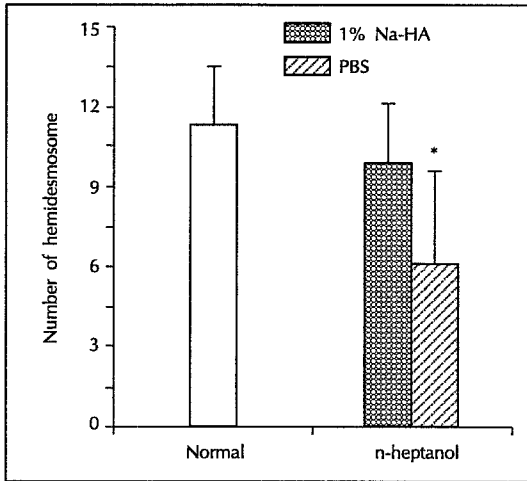


Fig. 2. Number of hemidesmosome in the basal epithelium. The number of hemidesmosome was counted in the basal epithelium 3 days after corneal wounding. Data are expressed as mean s.d. from 8 separate experiments. \* $p < 0.01$ .

test를 적용하였다.

## 결 과

초기 상피 결손면적은 1% Na-HA군이  $27.99 \pm 5.59 \text{mm}^2$ , PBS군이  $26.47 \pm 5.86 \text{mm}^2$ 로써 양군간의 차이가 없이 일정한 크기의 상피결손을 유발할 수 있었다( $p < 0.01$ ) (Table 1). 상피세포 치유 속도 계산은 6시간에서 30시간 사이에 측정된 상피결손 면적을 적용하였으며, 두 군의 상피 치유 속도는 1% Na-HA군이  $0.81 \pm 0.12 \text{mm}^2/\text{hour}$ , PBS군이  $0.81 \pm 0.13 \text{mm}^2/\text{hour}$ 로써 두 군의 상피 치유 속도는 거의 차이가 없었다( $p < 0.01$ ) (Table 1). 기저세포막의 길이  $2\mu\text{m}$  범위에서 계수한 hemidesmosome의 수는 정상 상피세포에서는 11.51.8개 였으나 n-heptanol 손상 후 회복된 각막에서는 1% Na-HA군이  $10.0 \pm 1.1$ 개, PBS군이  $6.5 \pm 2.5$ 개 ( $p < 0.01$ ; Fig. 1, 2)로써 1% Na-HA 치료군에서 hemidesmosome 형성 숫자가 대조군에 비하여 유의하게 증가되었다.

## 고 안

각막 상피 손상의 치유 과정은 결손된 상피 부위가 주위 세포들의 이동과 분화에 의해 결손부위가 덮혀지면서

정상 형태로 재구성되는 과정을 밝게 된다. 이때 기저막과 기저세포 사이의 접합물질이 재형성된 세포의 탈락을 방지해 주는데 중요한 역할을 하기 때문에 이들의 빠른 회복은 재형성된 세포의 안정에 매우 중요하다<sup>17)18)</sup>. 일반적으로 상피세포 치유 속도는 초기 상피결손의 크기, 위치, 결손원인 등에 많은 영향을 받게 되며 빠른 상피회복은 기저세포 접합물질 형성이 상대적으로 촉진될 수 있다<sup>19-21)</sup>. 일반적으로 1% Na-HA 국소 점안이 상피 결손에서는 상피 세포 치유속도를 증가시킨다고 보고되어 있으나 본 연구에 사용된 n-heptanol로 야기된 상피결손의 경우 상피세포 치유속도는 치료군과 대조군에서 차이는 발견할 수 없었으나 기저막의 hemidesmosome의 수에는 유의한 차이를 발견할 수 있었다. 이는 본 연구에 사용된 실험 모델이 hemidesmosome morphogenesis의 정량분석에 매우 적합한 모델이었음과 1% Na-HA가 기저막의 hemidesmosome morphogenesis에 생물학적 역할을 하고 있음을 시사한다. 그러나 상피세포치유속도의 변화에는 영향을 미치지 못하는 이유는 앞으로 더 연구되어야 할 사항으로 사료된다.

1942년 Balazs가 처음 HA를 소개한 후 1960년대 후반에 안과 영역에서 처음 사용된 후 현재에 와서는 안내 수술의 경우 조직 보호와 수술 공간유지, 지혈 등의 목적으로 광범위하게 사용되고 있다<sup>3)</sup>. 처음에는 이 물질이 생물학적 작용이 없는 것으로 인식되었으나, HA가 세포의 이동, 성장, 분화, morphogenesis 등에 관여하고 있음이 보고되었다<sup>22-26)</sup>. 임상적으로도 여러 종류의 외안부 질환에 적용하여, Na-HA가 상피세포를 보호하고, 각막 표면의 누액층을 안정화하며 상피 결손이 생겼을 때 회복을 촉진한다고 보고되었다. 최근에는 HA-수용체가 각막 및 신체 여러 부위에 존재하고 HA가 세포간 물질로써 광범위하게 존재하며 세포막에서 생성되는 것이 밝혀졌다<sup>8)9)22)25)26)</sup>. 또한 이 물질이 세포와 세포, 세포와 세포간물질(extracellular matrix) 사이의 접합 물질의 하나의 구성인자인 것이 알려졌다. 본 연구에서 1% Na-HA군에서 대조군에 비하여 hemidesmosome의 숫자가 증가한 것은, 이 물질에 의한 hemidesmosome의 정상적인 회복은 재생세포의 세포주기와 이동성 및 세포와 세포간물질 사이의 정상 구조의 빠른 회복에 긍정적인 영향을 미칠 것으로 사료된다. 따라서 Na-HA의 hemidesmosome morphogenesis를 촉진시키는 것은 n-heptanol로 야기된 상피결손 부위에 재생된 상피의 정

상적인 회복에 영향을 미치는 중요한 인자로 생각된다. 그러나 Na-HA가 hemidesmosome morphogenesis에 미치는 직접적인 기전은 향후 실험에 의하여 규명되어야 할 것으로 사료된다.

결론적으로, 국소 점안한 Na-HA는 상피결손에서 상피 기저세포막의 hemidesmosome morphogenesis를 촉진시키며, 일반적으로는 상피세포 치유속도를 증가시킨다. 따라서 상피세포와 기저막사이의 단단한 접합이 요구되는 질환, 예를들면 알카리 화상, 재발성 각막미란의 경우 이 물질의 국소 점안을 고려해 볼 만하다.

## 요 약

국소 점안으로 사용된 Na-HA가 각막 상피세포의 치유 과정에 미치는 영향을 정량 분석하였다. 토끼 눈에서 n-heptanol을 이용하여 상피결손을 유발한 후, 치료군(1% Na-HA)과 대조군(PBS)에서 상피세포 치유속도를 측정하였으며, 3일간의 치료 후 각막 조직절편을 만든 후, 전자현미경을 이용하여 기저막에 형성된 hemidesmosome의 수를 비교 관찰하였다. 국소 점안한 1% Na-HA는 상피세포 치유속도에는 영향을 미치지 못하나 기저세포와 기저막 사이의 hemidesmosome 형성을 촉진시켰다.

## References

- Balazs EA : *Sodium hyaluronate and viscosurgery ; In Healon(sodium hyaluronate) A guide to its use in ophthalmic surgery, Eds Miller&Stegman, John Wiley & Sons 1983 ; 1 : 5-28*
- Chung J-H, Fagerholm P, Lindström B : *Hyaluronate in healing of corneal alkali wound in the rabbit. Exp Eye Res 1989 ; 48 : 569-576*
- Nishida T, Nakamura M, Mishima H, Otori T : *Hyaluronan stimulates corneal epithelial migration. Exp Eye Res 1991 ; 53 : 753-758*
- Reim M, Lenz V : *Behandlung von schweren Verätzungen mit hochpolymerer Hyaluonsäure(Healon). Fortschr Ophthalmol 1984 ; 81 : 323-325*
- Polack FM, McNiece MT : *The treatment of dry eyes with Na hyaluronate(Healon). A preliminary report. Cornea 1982 ; 1 : 133-136*
- Stuart JC, Linn JG : *Dilute sodium hyaluronate(Healon) in the treatment of ocular surface disorders. Ann Ophthalmol 1985 ; 17 : 190-192*
- Saric D, Reim M : *Behandlung von Verätzungen des vorderen Augenabschnitts mit hochpolymerem Na-Hyaluronat(Healon). Fortschr Ophthalmol 1984 ; 81 : 588-591*
- Madsen K, Schenholm M, Jahnke G, Tengblad A : *Hyaluronate binding to intact corneas and cultured endothelial cells. Invest Ophthalmol Vis Sci 1989 ; 30 : 2132-2137*
- Lutjen-Drecoll E, Schenholm M, Tamm E, Tengblad A : *Visualization of hyaluronic acid in the anterior segment of rabbit and monkey eyes. Exp Eye Res 1990 ; 51 : 55-63*
- Laurent TC, Fraser JRE, Pertoft H, Smedsrod B : *Binding of hyaluronate and chondroitin sulfate to liver endothelial cells. Biochem J 1986 ; 234 : 653-658*
- Fraser JRE, Laurent TC : *Turnover and metabolism of hyaluronan ; In The biology of hyaluronan, Wiley, Chichester 1989 ; Ciba Foundation Symposium 143 : 41-59*
- Brecht M, Mayer U, Schlosser E, Prehm P : *Increased hyaluronate synthesis is required for fibroblast detachment and mitosis. Biochem J 1986 ; 239 : 445-450*
- Toole BP : *Hyaluronate turnover during chondrogenesis in the developing limb and axial skeleton. Dev Biol 1972 ; 29 : 321-329*
- Turley EA : *The role of a cell-associated hyaluronan binding protein in fibroblast behaviour ; In The biology of hyaluronan, Wiley, Chichester 1989 ; Ciba Foundation Symposium 143 : 121-137*
- Cintron C, Hassinger L, Kublin CL, Friend J : *A simple method for the removal of rabbit corneal epithelium utilizing n-heptanol. Ophthalmic Res 1979 ; 11 : 90-96*
- Chung J-H, Fagerholm P, Lindström B : *The behaviour of corneal epithelium following a standardized alkali wound. Acta Ophthalmol 1987 ; 56 : 529-537*
- Madigan MC, Holden BA : *Reduced epithelial adhesion after extended contact lens wear correlates with reduced hemidesmosome density in cat cornea. Invest Ophthalmol Vis Sci 1992 ; 33 : 314-323*
- Stock EL, Kurpakus MA, Sambol B, Jones JC : *Adhesion complex formation after small keratectomy wounds in the cornea. Invest Ophthalmol Vis Sci 1992 ; 33 : 304-313*
- Dua HS, Forrester JV : *Clinical patterns of corneal*

- epithelial wound healing. Am J Ophthalmol* 1987 ; 104 : 481-489
- 20) Matsuda M, Ubels JL, Edelhauser HF : *A larger corneal epithelial wound closes at a faster rate. Invest Ophthalmol Vis Sci* 1985 ; 26 : 897-900
- 21) Moses RA, Parkison G, Schuchardt R : *A standard large wound of the corneal epithelium in the rabbit. Invest Ophthalmol Vis Sci* 1979 ; 18 : 103-106
- 22) Weigel PH, Fuller GM, LeBoeuf RD : *A model for the role of hyaluronic acid and fibrin in the early events during the inflammatory response and wound healing. J thero Biol* 1986 ; 119 : 219-234
- 23) Molander N, Lindquist U, Stenevi U, von Malm-borg A, Ehinger B : *Influence of radial keratotomy on endogeneous hyaluronan in cornea and aqueous humor. Refractive & Corneal Surgery* 1993 ; 9 : 358-365
- 24) Morris-Wiman J, Brinkley LL : *Changes in mesenchymal cell and hyaluronate distribution correlate with in vivo elevation of the mous mesencephalic neural folds. Anat Rec* 1979 ; 226 : 383-395
- 25) Wysenbeek YS, Loya N, Ben Sira I, Ophir I, Ben Shaul Y : *The effect of sodium hyaluronate on the corneal epithelium. An ultrastructural study. Invest Ophthalmol Vis Sci* 1988 ; 29 : 194-199
- 26) Alho AM, Underhill CB : *The hyaluronate receptor is preferentially expressed on proliferating epithelial cells. J Cell Biol* 1989 ; 108 : 1557-1565
- 27) Underhill CB : *The interaction of hyaluronate with the cell surface : The hyaluronate receptor and the core protein in the biology of hyaluronan, Ciba Found Symp edited by Evered D& Whelan J, Wiley, Chichester, 1989 ; 143 : 87-106*
- 28) Tengblad A : *Affinity chromatography on immobilized hyaluronate and its application to the isolation of hyaluronate binding proteins from cartilage. Biochem Biophys Acta* 1979 ; 578 : 281-289