

류마티스성 심장판막질환, 우심방혈전 및 대동맥 협착증과 합병된 만성 혈전색전성 폐동맥고혈압 1예

시립동부병원 내과, 이화여자대학교 의과대학 내과학교실*
유근배 · 심 준 · 임양희 · 이진화* · 신길자*

= Abstract =

A Case of Chronic Thromboembolic Pulmonary Hypertension Arising from Right Atrial Thrombi Underlying Rheumatic Valvular Heart Disease and Thoracic Aorta Atherosclerotic Stenosis

Keun-Bae Yoo · Joon Sim · Yang-Hee Lim · Jin-Hwa Lee* · Gil-Ja Shin*

*Department of Internal Medicine, Dong Boo Municipal Hospital
Department of Internal Medicine,* College of Medicine, Ewha Womans University*

Most pulmonary thromboemboli arise from the deep vein thrombosis, which have complete clinical and at least near complete roentgenographic and angiographic resolution within four to six weeks of the acute event.

But chronic pulmonary hypertension and cor pulmonale from unresolved pulmonary embolism complicate acute embolic episode with a frequency of less than 1 percent. Rarely pulmonary thromboemboli can result from right atrial thrombi.

We experienced a case of chronic thromboembolic pulmonary hypertension, which arose from right atrial thrombi in the patient with rheumatic valvular heart disease and thoracic aorta atherosclerotic stenosis.

KEY WORDS : Pulmonary thromboembolism · Rheumatic valvular heart disease · Right atrial thrombi · Pulmonary hypertension.

서 론

대부분의 폐동맥 혈전색전증은 하지 심부 정맥의 혈전에서 비롯되며 이들 혈전색전의 대부분은 수주 내에 용해되는 것으로 알려져 있다¹⁾. 그러나 약1%의 환자에서 용해되지 않는 혈전색전증을 형성하게 되며, 이런 경우는 대부분 만성 폐고혈압증과 폐성심을 합병한다

고 한다²⁾. 국내에서는 정 및 유 등에 의해 하지 심부 정맥 기원의 폐혈전색전증이 보고된 바 있다^{3,4)}. 그러나, 류마티스성 심장판막증을 기원으로 하여 우심방, 우심실 확대를 동반한 우심부전, 우심방 혈전, 그리고 폐동맥 혈전색전증의 임상경과를 거친 증례^{5,6)} 보고는 아직 없다. 저자들은 60세 여자 환자에서 약 2년간 류마티스성 심장판막증 및 우심부전의 임상적 진단하에 치료중 최근 대동맥 협착증을 동반한 우심방 혈전에서 비롯된

만성 혈전색전성 폐고혈압으로 진단된 1예를 경험하였기에 문헌고찰과 함께 보고하는 바이다.

증 례

이 름 : 장○○.

성 별, 나이 : 여자, 60세.

주 소 : 호흡곤란과 하지부종.

현병력 : 1997년에 류마티스성 심장판막질환을 진단 받은 후 외래 추적 관찰 중 내원 3개월전부터 호흡곤란 및 하지부종을 호소하여 2개월간의 입원치료 후 호전되었다가 내원 2주전부터 다시 증상이 심해져 입원하였다.

과거력 : 1997년에 류마티스성 심장판막질환을 진단

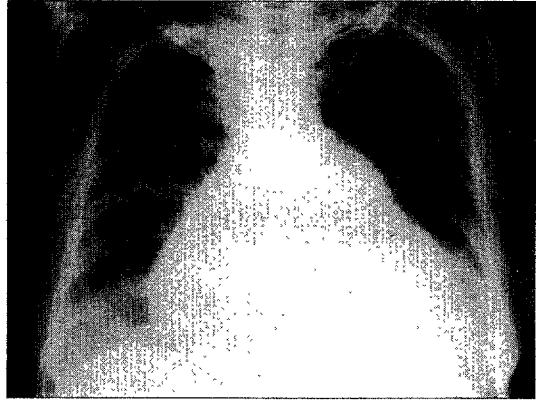


Fig. 1. Chest PA showed cardiomegaly, curvilinear calcification and focally protruding from posterolateral aspect of proximal descending aorta.

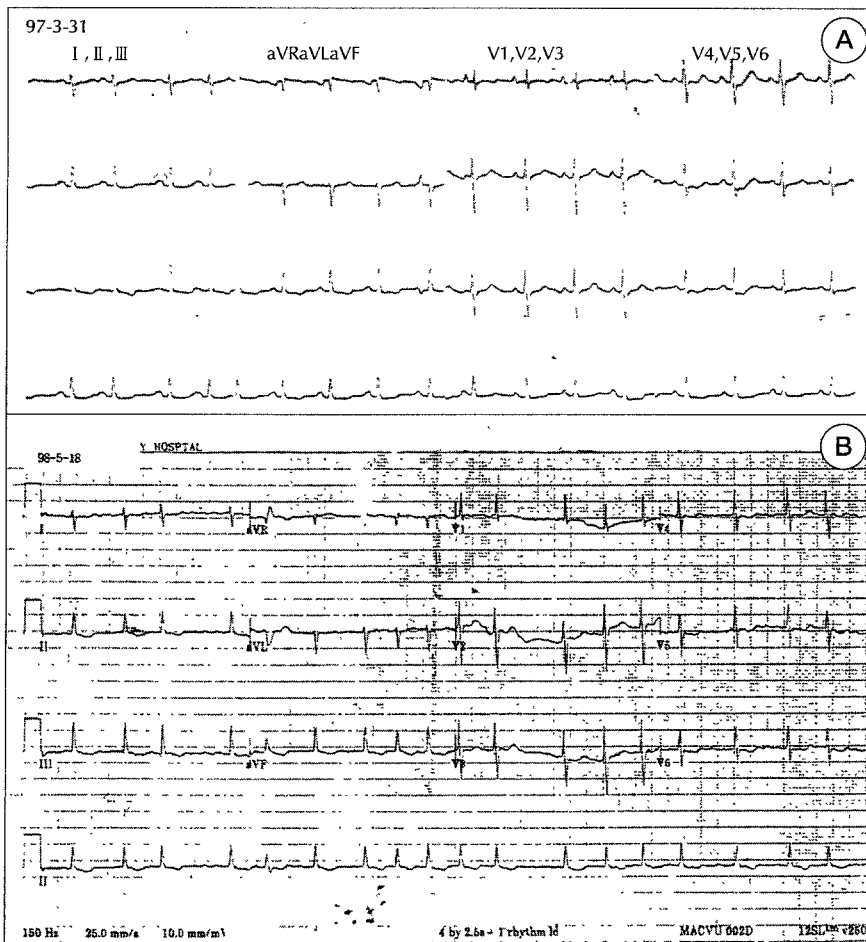


Fig. 2. Electrocardiogram. A : (97.3.31) sinus tachycardia with frequent APC's. B : (98.5.18) atrial fibrillation with rapid ventricular response of 110/min, RVH and ST depression and T wave inversion in lead II, III, aVF and V4-6 suggested myocardial ischemia, inferolateral wall.

받았으며, 1997년 3월과 1998년 2월에 두차례 울혈성 심부전으로 입원치료를 받았다.

가족력 : 특이사항 없음.

이학적 소견 : 내원당시 혈압은 110/60mmHg, 맥박 120회/분, 호흡 20회/분, 체온 37.9°C이었으며, 만성병색으로 청색증 및 경정맥의 울혈 소견을 보였다. 흉부 청진상 양측 폐야에서 수포음이 청진되었고, 불규칙한 심박동으로 심첨부에서 GIII/GVI의 수축기 심잡음이, 좌측흉골연에서 GIII/GVI의 이완기 심잡음이 청진되었다. 복부 촉진시 간종대소견을 보였고 장음은 정상이었으며 전경골부 하지부종이 있었다.

검사실 소견 : 말초혈액검사상 혈색소 12.1g/dl, 헤마토크리트치 36.5%, 혈소판 222,000/mm³, 백혈구 7,200/mm³, 적혈구 침강속도 25mm/hr였으며 혈청 생화학검사상 총단백 3.8g/dl, 알부민 2.3g/dl였다. 동맥혈가스검사상 pH 7.463, pCO₂ 39.8mmHg, pO₂ 58.2mmHg, bicarbonate 28.1mmol/L, arterial base excess 4.5mmol/L, O₂ saturation 90.8%였다. 소변검사상 정상이었다.

흉부 방사선 소견 : 심한 심장확대(CT ratio=0.8) 소견을 보였다(Fig. 1).

심전도 소견 : 1997년 3월에 시행한 심전도에서는 잦은 심방조기박동을 동반한 동성빈맥의 소견을 보였으나, 1998년 5월 입원시 시행한 심전도상 분당 120회의 빠른 심실 반응을 보이는 심방세동이었고 우심실 비대 소견과 lead II, III, aVF, V4-6에 ST절 하강 및 T파 역전을

보여 하벽 및 측벽 심근허혈을 시사했다(Fig. 2).

심초음파검사 소견 : 심구혈율은 64%였으며, 좌심방 확장(47mm) 및 우심실 확장(40mm) 소견이 있었고,

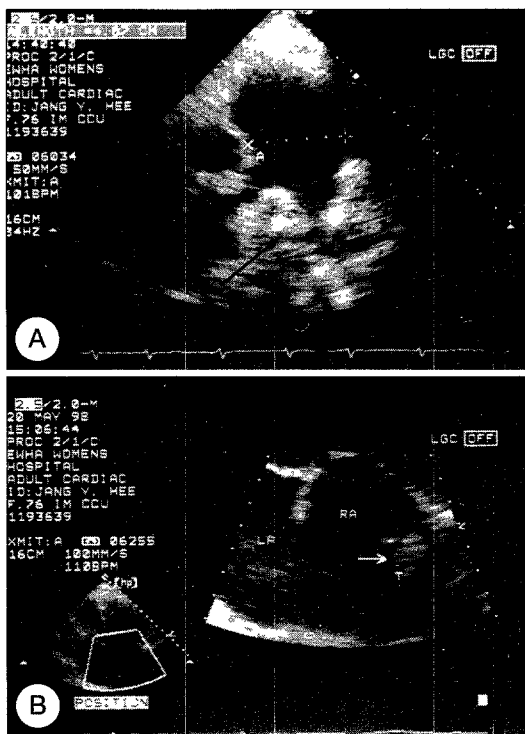


Fig. 3. Echocardiography. A : right pulmonary artery thromboembolism(black arrow). B : thrombi(white arrow) in right atrium. LA ; left atrium, RA ; right atrium.

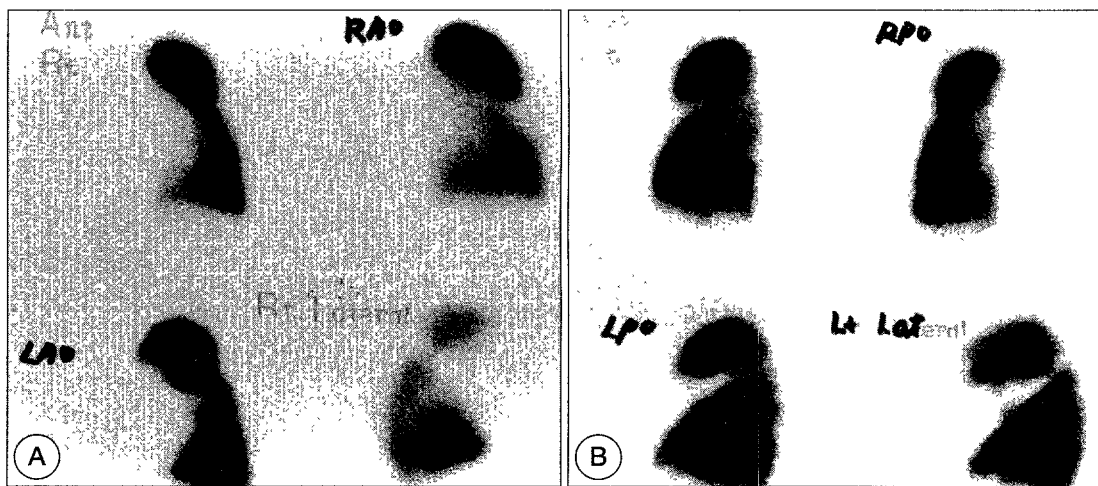


Fig. 4. Lung perfusion scan. A : nearly total absence of perfusion at the right lung. B : multifocal perfusion defect at the left lung(lingular segment, part of the upper lobe and superior segment of the lower lobe)

승모판막 폐쇄부전(Grade II)을 동반한 경증의 승모판 협착(승모판면적 : 2.69cm²) 및 후승모판막엽 탈출 소견을 보였다. 중증의 삼첨판막 폐쇄부전(Grade IV)이 있었고, 주폐동맥의 동맥류성 확장을 동반한 중증의 폐고혈압(우심실 수축기압 : 126mmHg) 소견을 보였으며, 우심방에 가동성 혈전 및 주폐동맥에 부동성 혈전이 관찰되었다(Fig. 3).

폐관류 스캔검사 : 우측 전폐야 결손 및 좌측 폐야의 다발성 부분 결손 소견을 보였다(Fig. 4).

흉부 컴퓨터 단층촬영 소견 : 심장확장 및 심낭삼출 소견을 보였고, 주폐동맥 분지부로부터 3cm 떨어진 우측폐동맥에 혈전색전이 보였으며, 우하엽 상분절의 폐경색 및 좌측 폐야의 다발성 경색이 의심되는 소견을 보였다. 그외 하행 흉부 대동맥에서 중증 동맥경화성 협착 소견을 보였다(Fig. 5).

임상경과 : 울혈성 심부전 진단 하에 강심제 및 이뇨제를 투여하면서 호흡부전과 사지부종이 호전되었다. 또한 류마티스성 심장판막증으로 인한 승모판 폐쇄부전에 합병된 우심방혈전에 기원한 혈전색전성 폐고혈압에 대한 항응고요법을 시작하였다. 이후 헤파린(heparin) 정주 요법을 경구용 항응고제인 쿠마딘(coumadin)으로 전환하던 중, 오심 및 흑색변을 호소하여 시행한 위십이지장내시경 검사에서 다발성 위궤양 및 출혈 소견을 보여 내시경적 경화요법 및 항응고요법 중지 후 더 이상 위장관 출혈 없이 보존 요법 하에 추적관

찰 중이다.

고 안

폐혈전색전증은 식생활의 서구화 및 의학의 발전 등으로 그 발생빈도가 더욱 증가하는 질환이다. 북미지역의 경우 매년 5백만명의 심부정맥혈전증 환자가 발생하여 그 중 10%인 5십만명이 폐색전증을 합병하고 그 중 1%에서는 치명적인 것으로 보고되고 있다⁹⁾.

혈전색전증의 선행 위험인자로는 전신 마취하에 1시간 이상 이루어지는 주요 수술, 골반이나 하지의 손상 또는 수술, 심부정맥 혈전증의 기왕력, 여러원인에 의한 하지의 혈행 정지, 장기간의 부동자세 및 임신 또는 산욕기 등이 있다⁷⁾. 폐혈전색전증의 원인 중 95%는 하지심부정맥 혈전증으로 알려져 있다¹⁾.

한편, 류마티스성 심장질환의 경우 나라마다 유병율의 차이가 매우 크며, 아시아의 경우 1,000명당 0.4~21명의 유병율을 보인다⁹⁾¹⁰⁾. 이질환은 특징적으로 승모판막, 대동맥판막 및 승모판막건(chorda)를 침범하여 판막염을 유발시키고, 폐동맥판막이나 삼첨판막은 상대적으로 드물게 침범한다. 임상경과가 나쁠 경우 심장확장 및 울혈성 심부전에 빠지게 되는데¹¹⁾ 특히 우심실의 확장 및 삼첨판류의 확장은 삼첨판 폐쇄부전의 가장 흔한 원인이 된다⁹⁾. Sepulveda 등의 증례연구에 의하면 삼첨판 폐쇄부전 환자의 84.7%에서 우심방확장의 소견

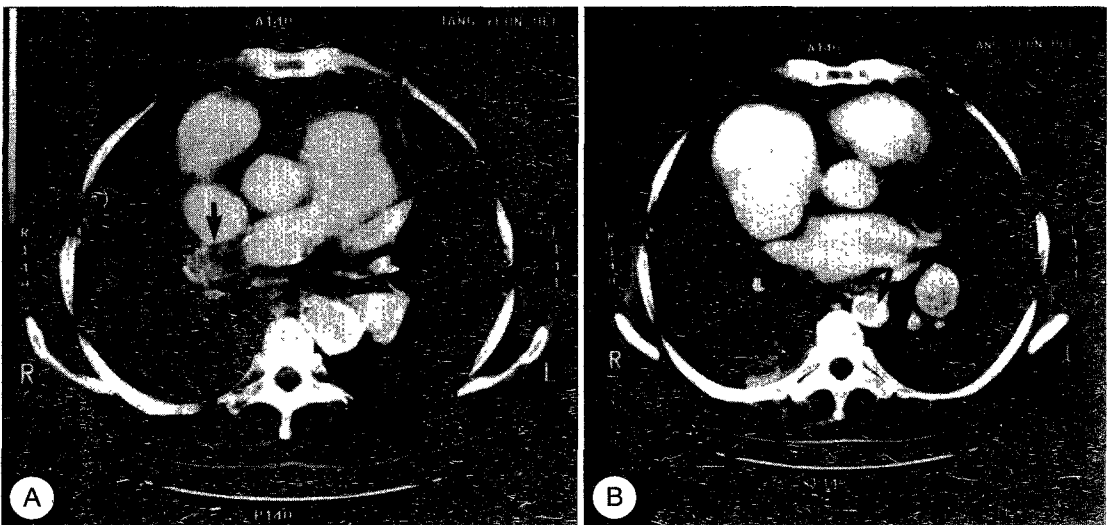


Fig. 5. Chest computerized tomography. A : pulmonary thromboembolism(black arrow) of right main pulmonary artery, 3cm distal to bifurcation site. B : thoracic aorta atherosclerotic stenosis(black arrow)

을 보였다고 한다¹²⁾. 그밖에 심방의 확대는 그 심한 정도에 비례하여, 심방세동이 정상 동조율로의 전환이 어렵게 되고 혈전형성의 가능성이 높아진다. 이때 형성된 우심방 또는 우심실 혈전과 삼첨판이나 폐동맥관의 우중(Vegetation)이, 드문 폐혈전색전의 위험인자가 되는 것이다. Dalen 등은 폐혈전색전증의 증상이 발현된 지 1시간내에 75%의 환자가 사망했다고 보고하였다¹³⁾. 실제로 대다수 폐혈전색전증 환자가 진단과 치료가 이루어지기 전인 발병 수시간내에 사망한다. 그러나 급성기를 지난 대부분의 색전은 수일 또는 수주내에 용해되는 것으로 알려져 있다¹⁴⁾. 따라서 환자의 예후는 발병초기를 어떻게 극복했느냐에 따라 달려 있으며, 치료결과와 잔존한 폐동맥폐색 정도가 색전재발 여부를 좌우한다²⁾.

폐색전의 임상증상 중 갑작스런 호흡곤란이 가장 흔하며, 실신, 늑막성 흉통 및 객혈 등이 있다. 특히 기존에 심장질환이 있는 환자에서 심방세동이 발생한 경우 색전증의 발생을 의심할 수 있다. 빈호흡과 빈맥은 가장 흔한 임상징후이며, 그밖에 미열이 있을 수 있다. 대량 색전인 경우, 제2심음 중 폐음의 증가, 제2심음의 고정분리 및 우심실성 제3심음이 관찰된다¹⁵⁾.

이상과 같은 임상증상이나 징후만으로는 폐색전증을 확진할 수 없고 객관적인 검사를 해야 한다. 흉부 방사선 촬영 결과 폐용적의 감소, 폐침윤, 폐경색 및 흉수 등을 볼 수 있지만 대개 정상이다. 심전도 소견으로는 동성빈맥이 가장 흔하고, 기타 우축편위, S₁, Q₃ 양상 및 우심실 허혈의 소견을 간혹 볼 수 있다. 감별 진단을 위해서 임피던스 혈압계(IPG) 검사나 폐관류 스캔검사를 시행할 수 있다¹⁶⁾. 그밖에 흉부 컴퓨터 단층촬영, 자기공명 영상, 초음파 등이 도움이 되고, 특별히 굴곡성 폐혈관내시경(fiberoptic pulmonary angioscope)이 최근 대두되고 있다¹⁷⁾. 또한 Doppler 심초음파를 통한 폐동맥관과 삼첨판 역류압 측정을 이용하는 방법이 만성 혈전색전성 폐동맥고혈압과 일차성 폐고혈압의 감별진단에 새로운 비침습적 방법으로 제시된 바 있다¹⁸⁾.

대부분의 환자에 있어서 치료방법으로는 헤파린이 선호되고 있고 쿠마딘을 이용하여 장기예방(long term prophylaxis)을 한다¹⁹⁾. 혈전용해제의 경우 대규모 연구에도 불구하고 장기간의 이환율이나 사망률에 어떤 효과가 있다는 결과가 없기 때문에 그 사용이 매우 제한적이다²⁰⁾. 한편 외과적 색전절제술은 이론적으로는 매우 매력적인 선택이나, 이미 퇴행된(compromized)

환자의 경우는 사망률이 50% 이상으로 높기 때문에 사용할 수가 없다²¹⁾.

진단과 치료가 이루어진 대부분의 폐혈전색전증은 앞서 말했듯이, 용해가 우수하게 이루어지기 때문에 만성 폐고혈압을 합병하는 일은 거의 없다. 그러나 Paras-kos가 평균 29개월간 60명의 환자를 대상으로 추적 관찰한 결과, 65%에서 완전 용해가, 23%에서 부분용해가, 12%에서 비용해의 경과를 보였으며, 이 중 1명은 만성 폐성심을, 또다른 1명은 재발성 색전증을 보였다고 보고하였다²²⁾. Benotti 등에 의하면, 1% 미만의 빈도로 급성 폐혈전색전증이 만성 폐고혈압과 폐성심을 합병한다고 보고하였다²³⁾. 비용해성 폐혈전색전증의 대부분은 초기 진단과 치료가 부적절해서 생긴다고 한다²⁴⁾. Sutton 등이 연구결과, 2주이상 지속되는 폐색전인 아급성 폐색전이나 2주미만의 급성 폐색전의 경우 예후가 양호하나, 만성 폐색전의 경우 폐고혈압, 우심부전 및 사망에 이르는 경과를 보인다고 발표하였다²⁵⁾.

이들 환자의 대부분은 장기간 항응고제 투약에 반응이 없었고, 그에 반해 폐색전 적출술을 시행하였을 때 폐고혈압 및 폐관류에 뚜렷한 개선을 보였다는 일부 보고가 있다²⁶⁾.

폐동맥 혈전색전증은 주로 심부정맥혈전에서 발생하나 아주 드물게 우심방 혈전이 원인이 될 수 있으며 아직까지 국내에서 보고된 예는 없다. 본 환자의 경우 기존의 류마티스성 심장판막질환으로 추적 관찰 중 호흡곤란 및 사지부종을 호소하여 시행한 심초음파 검사에서 우심방과 주폐동맥의 혈전 및 우심실 수축기압의 현저한 상승 소견을 보여 만성 혈전색전성 폐동맥고혈압으로 진단할 수 있었다.

요 약

폐동맥 혈전색전증은 비교적 드문 질환으로 주로 심부 정맥혈전에서 발생하는 것으로 알려져 있으며, 류마티스성 심장판막질환을 가진 경우 합병되는 우심방 혈전이 드물게 폐혈전색전증의 원인이 될 수 있는데, 저자들은 대동맥의 동맥경화성 협착증을 동반한 류마티스성 심판막질환 환자에서 우심부전 및 우심방혈전에서 발생한 만성 혈전색전성 폐동맥고혈압 1예를 경험하였기에 문헌고찰과 함께 보고하는 바이다.

References

- 1) Freiman DG, Suyemoto J, Wessles S : *Frequency of pulmonary thromboembolism in man. N Eng J Med* 1965 ; 272 : 1278
- 2) Benotti JR, Ockene IS, Alpert JS, Dalen JE : *The clinical profile of unresolved pulmonary embolism. Chest* 1993 ; 84 : 669-77
- 3) 유세화 · 조재연 · 이상화 · 박상면 · 이진구 · 심재정 외 5인 : 만성 혈전색전성 폐고혈압증. 대한내과학회지 1996 ; 50 : 718
- 4) 정용영 · 김철홍 · 유규형 · 이영 · 김치정 · 이명목 외 1인 : 양측 폐동맥 대부분을 침범한 급성 폐동맥 혈전 색전증. 순환기 1995 ; 25 : 1045
- 5) Moser KM : *Pulmonary embolism. In : textbook of pulmonary Disease. 4th ed. 1989 : 1303-25*
- 6) Braunwald : *Heart Disease, a textbook of cardiovascular medicine. 5th ed. 1996 : 1054-61*
- 7) Warlow C, Beattie AG, Terry G : *A double-blind trial of low doses of subcutaneous heparin in the prevention of deep venous thrombosis after myocardial infarction. Lancet* 1973 ; 2 : 935
- 8) Having O : *Deep venous thrombosis and pulmonary embolism. Acta Chis Scand* 1978 ; 478 : 1
- 9) World Health Organization : *Rheumatic fever and rheumatic heart disease. W.H.O Technical Report Series 764. Geneva. World Health Organization, 1988*
- 10) Dajani AS : *Current status of nonsuppurative complications of group A streptococci. Pediatr Infect Dis J* 1991 ; 10 : S25
- 11) Adnan SD : *Rheumatic fever. In : Braunward. Heart Disease, a textbook of cardiovascular medicine, 5th ed. 1996 : 1769-75*
- 12) Gonzalo S, Daniel SL : *The Diagnosis of tricuspid Insufficiency, clinical Features in 60 cases with Associated MV disease. Circulation* 1965 ; 11 : 552-63
- 13) Dalen JE, Banas JS, Brooks HL, Evans GL, Paraskos JA, Dexter L : *Resolution Rate of Acute Pulmonary Embolism in Man. N Eng J Med* 1969 ; 280 : 1194-9
- 14) Alpert JS, Smith R, Carlson J, Ockene IS, Dexter L, Dalen JE : *Mortality in patients treated for pulmonary embolism. JAMA* 1976 ; 236 : 1477
- 15) Stein PD, Willis PW, DeMets DL : *History and physical examination in acute pulmonary embolism in patients without preexisting cardiac or pulmonary disease. Am J cardiol* 1981 ; 47 : 218-23
- 16) Hull RD, Raskob GE, Coates G, Panju AA : *Clinical validity of a normal perfusion lung scan in patients with suspected pulmonary embolism. Chest* 1990 ; 97 : 23
- 17) Shure D, Gregoratus G, Moser KM : *Identification of pulmonary emboli in the dog : comparison of angiography and perfusion scanning. Circulation* 1981 ; 64 : 618
- 18) Nakayama Y, Sugimachi M, Nakanishi N, Takaki H, Okano Y, Satoh T, et al : *Noninvasive Differential Diagnosis between chronic pulmonary thromboembolism and primary pulmonary hypertension by means of Doppler ultrasound measurement. J Am Coll Cardiol* 1998 ; 31 : 1367-71
- 19) Basu D, Gallus A, Hirsh J : *A prospective study of value of the value of monitoring heparin treatment with the activated partial thromboplastin time. N Eng J Med* 1972 ; 287 : 324
- 20) Dalen JE : *Controversy : The case against fibrinolytic therapy. J Cardiovasc Med* 1980 ; 5 : 799
- 21) Cross FS, Mowlem A : *A survey of current status of pulmonary embolectomy for massive pulmonary embolism. Circulation* 1967 ; 35(Suppl 1) : 86
- 22) Paraskos JA, Adelstein SL, Smith RE, Rickman FD, Grossman W, Dexter L, et al : *Late prognosis of acute pulmonary embolism. N Eng J Med* 1973 ; 289 : 55
- 23) Sutton GL, Hall RJC, Kerr IH : *Clinical course and late prognosis of treated subacute massive, acute minor, and chronic pulmonary thromboembolism. British Heart J* 1977 ; 39 : 1135-42