

백서에서 복막결찰에 의하여 유발된 복강유착에 대한 Allopurinol과 Verapamil의 영향

이화여자대학교 의과대학 외과학교실

최 금 자

= Abstract =

The Effect of Allopurinol and Verapamil on the Peritoneal Adhesion Induced by Ligation of the Local Peritoneum in the Rats

Kum-Ja Choi

Department of Surgery, College of Medicine, Ewha Womans University

Objectives & Methods : The postoperative peritoneal adhesions are associated with numerous complications, including small bowel obstruction, difficult and dangerous reoperations, and infertility. However the adhesion formation is inevitable phenomenon after abdominal surgery. In this study, a reproducible, quantitative rat model was developed that used uniform ischemic injury on the parietal peritoneum of the area over the right lateral thoracoepigastric vessels. The resulting adhesions and the inflammatory reaction of the insulted area were subsequently scored. And then two potential antiadhesive agents, allopurinol and verapamil, were tested and compared.

Results & Conclusion : The results suggest that verapamil appeared to be very effective in reducing adhesion formation but not with allopurinol. However, there was not significant relation to the severity of peritoneal adhesion and inflammatory reaction.

KEY WORDS : Peritoneal adhesion · Antiadhesive agents.

서 론

복부수술후 어느정도의 복강내 유착은 창상치유에서 피할 수 없는 생리적 방어기전으로서 손상받은 장을 보호하고 장 문합부위의 누출을 방지하며 염증성 저류를 국한시켜주는 역할을 한다. 그러나 이러한 생리적 기능은 종종 장폐쇄 유발을 비롯한 심각한 임상적 문제를 야기하므로 그 예방에 관한 연구가 다방면으로 접근되고 있다.

복막유착의 유력한 원인들로는 수술중 조직손상, 조직허혈, 감염 및 혈액이나 담즙 또는 이물질의 복강내 존재 등이 알려졌다. 그러나 단순한 조직결손이나 봉합사와 같은 이물질의 존재가 유착을 일으키는 것이 아니라 허혈조직이 함께 존재할 때 유착 형성을 자극하여 신생혈관들의 활성 염증성 혈관내생(vascular ingrowth)이 허혈조직내로 일어난다고 하였다¹⁾. 즉 유착형성은 여러가지 면에서 염증반응과 비슷하여 많은 염증증개체가 수술후 유착형성에 관여할 수 있다.

최근 항산화 특성을 갖는 다양한 약제들이 조직의 허

혈손상과 염증반응을 경감시키므로써 유착을 감소시킬 수 있음이 보고되었다²⁾³⁾. Allopurinol은 허혈성 조직 내 활성이 증가되는 효소인 xanthine oxidase(XO)의 특이적 억제제이며, verapamil은 허혈성 세포손상의 병인에 중심적 역할을 하는 칼슘이온을 차단하는 calcium channel blocker인 항산화제로써 조직 허혈손상에 대한 경감효과와 더불어 복막유착 심도를 낮게한다는 보고가 있으나 이지도 이들의 유착방지 효과에 대하여는 논란이 되고있다⁴⁾⁶⁾.

이에 본 연구에서는 봉합사로 국소복막을 결찰하여 복막에 제한된 허혈성 손상을 유도하므로써 single specific peritoneal adhesion을 쉽게 재현할 수 있는 동물모형을 만들고, 동일한 복막손상시 allopurinol과 verapamil의 전처치가 복강유착 방지 및 복막의 염증반응에 미치는 효과를 비교하고자 한다.

실험재료 및 방법

1. 실험동물

전 실험을 통하여 체중 180~250g되는 웅성 흰쥐를 사용하였다. 실험동물들은 시판 고형사료와 수도물을 공급받는 쥐장에서 각 쥐장 마다 5마리씩 사육되었다. 쥐장은 풍우와 직사일광이 차단되고 통풍이 잘되는 사육장에서 상온에 방치하였다.

실험동물은 대조군 22마리, allopurinol군 30마리, verapamil군 30마리로 나누었다.

2. Allopurinol과 verapamil 투여방법

Allopurinol군은 저자의 기존 실험에서 보고된 것과 같은 방법으로⁷⁾ allopurinol정^R(유유산업주식회사)을 체중 100g 당 4mg씩 함유한 allopurinol현탁액을 복벽결찰술 전 7일 동안 투여하였고, verapamil군은 verapamil정^R(영진약품)을 체중 100g당 3mg씩 함유한 현탁액을 복벽결찰술 전 7일간 투여하였다.

3. 혈청 요산치(Serum uric acid) 측정

복막결찰술을 시행하기위해 전처치한 대조군, allopurinol군 및 verapamil군중 각각 6마리씩을 가벼운 ether 흡입마취하에 심장천자로 약 2ml정도의 혈액을 채혈하여 Uricase법으로 혈청 요산치를 측정하였다.

4. 복막결찰에 의한 허혈성 복막손상 유도법

Allopurinol이나 verapamil투약 7일 후 실험동물은 ether흡입으로 마취를 유도한 후 Ketalar^R주사액(유한양행)을 체중 100g당 5mg씩 대퇴부에 근육주사하여 마취를 유지하였다. 마취후 10% 베타딘액으로 흉복부를 소독하고 약 3cm길이의 복부 정중절개후 우측 외측 흉복부 동.정맥(rt. lateral thoraco-epigastic vessels)부위의 측벽 복막(parietal peritoneum)을 curved mosquito clamp로 짚어 3-0호 흑색 견사로 결찰하여 직경 약 2~3mm의 교역된 복막결찰을 만든 후 복벽근과 피부절개를 각각 4-0호 Dexon사로 이중 연속봉합하였다. 실험동물은 마취에서 회복된 후 쥐장에 넣고 정상식이를 허용하였고 더 이상의 투약은 없었다. 전 실험과정을 통하여 항생제는 사용되지 않았다.

5. 복막유착 관찰 및 조직병리학적 검사

개복 및 복막결찰술 2주후 모든 실험동물은 다시 가벼운 ether마취하에 개복하여 복강내 유착정도를 Table 1를 기준으로 관찰하였다. 그후 조직병리학적 검사

Table 1. Macroscopic grading of adhesion

Adhesion grade	Description
0	No adhesion
1	Single flimsy adhesion
2	More than one flimsy adhesion, or a single firm adhesion involving bowel, liver, mesentery, or pelvic fat
3	More than one firm adhesion involving bowel, omentum, liver, Mesentery, or pelvic fat
4	A dense adhesion mass in which individual bowel loops could not be separated

Table 2. Histologic grading of inflammatory response at ligature site

Histologic grade	Description
I	Mild lymphocytic infiltrate, well localized by fibrosis
II	Moderate lymphocytic infiltrate, moderate fibrosis, less localized than grade I
III	Mixed lymphocytic and neutrophilic infiltrate : minimal fibrosis : no localization
IV	Acute inflammatory neutrophilic response : necrosis may be present
V	Acute inflammatory neutrophilic response with necrosis and abscess formation

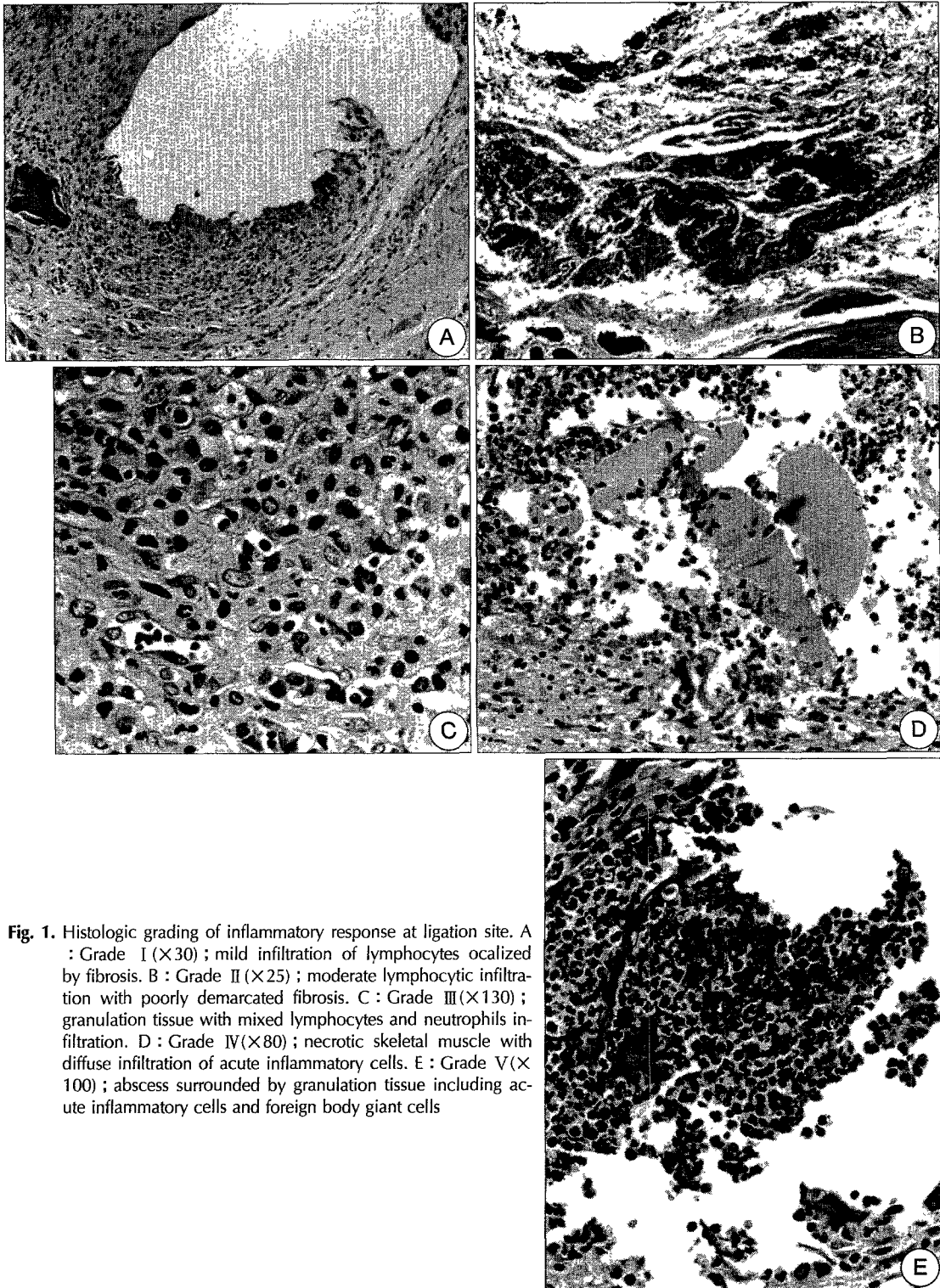


Fig. 1. Histologic grading of inflammatory response at ligation site. A : Grade I ($\times 30$) ; mild infiltration of lymphocytes ocIALIZED by fibrosis. B : Grade II ($\times 25$) ; moderate lymphocytic infiltration with poorly demarcated fibrosis. C : Grade III ($\times 130$) ; granulation tissue with mixed lymphocytes and neutrophils infiltration. D : Grade IV ($\times 80$) ; necrotic skeletal muscle with diffuse infiltration of acute inflammatory cells. E : Grade V ($\times 100$) ; abscess surrounded by granulation tissue including acute inflammatory cells and foreign body giant cells

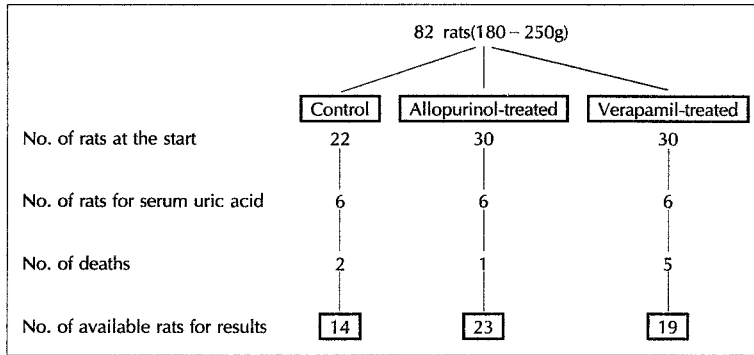


Fig. 2. Experimental protocol and results.

를 위해 결찰된 복벽을 유착된 장기들과 함께 en bloc으로 절제하여 즉시 10% formalin액에 넣어 고정한 후 paraffin절편을 만들어 hematoxylin-eosin염색하에 광학현미경적 소견에 따라 염증반응의 특성 및 심도를 Table 2와 Fig. 1를 기준으로 해부병리의사로 하여금 판독하도록하였다.

6. 통계분석

결과에 대한 통계분석은 t-test와 chi-square test로 검증하여 p-value < 0.05인 것을 통계적으로 유의하다고 하였다.

결 과

마취중 또는 복막결찰 수술 직후 죽은 동물 8마리(대조군 2마리, allopurinol군 1마리, verapamil군 5마리)는 본실험 결과에서 제외하였다(Fig. 2).

1. 혈청 요산치

평균 혈청 요산치는 대조군 3.13 ± 1.72 mg/dl, allopurinol군 0.85 ± 0.59 mg/dl, verapamil군 1.05 ± 0.38 mg/dl로 세군의 결과를 비교할 때 allopurinol군의 혈청 요산치가 대조군 보다 현저히 낮았으며 ($p < 0.01$ at t-test), verapamil군의 혈청요산치는 대조군보다는 낮았으나 통계적으로 유의하지는 않았다 ($p > 0.05$ at t-test, Table 3).

2. 복막결찰에 의한 복강유착 발생률

대조군 14마리중 13마리에서 다양한 복강유착을 보여 그 발생률은 약 93%이었고 allopurinol군과 verapamil군의 유착률은 각각 74%와 79%로 유착발생률

Table 3. Serum uric acid levels

Groups	No. of rats	Serum uric acids*
Control	6	3.13 ± 1.72
Allopurinol-treated	6	$0.85 \pm 0.59^{**}$
Verapamil-treated	6	1.05 ± 0.38

*Levels reported in mg/dl and given as mean + SD

**Significantly lower than control ($p < 0.01$ at t-test)

Table 4. Distribution of macroscopic grading of adhesions

Grade	Control group(%)	Allopurinol group(%)	Verapamil group(%)	Total (%)
0	1 (7.1)	6(26.1)	4(21.1)	11(19.7)
1	1 (7.1)	5(21.7)	7(36.8)	13(23.2)
2	1 (7.1)	4(1)* (17.4)	7(1)* (36.8)	12(21.4)
3	2(14.3)	4(1)* (17.4)	0	6(10.7)
4	9(64.4)	4(17.4)	1 (5.3)	14(25.0)
Total	n=14 (100.0)	n=23 (100.0)	n=19 (100.0)	56 (100.0)

() *number of rats with adhesions related to the only laparotomy wound without adhesion to the peritoneal ligature

에서 세군간에 유의한 차이는 없었다(Table 4).

3. 육안적 유착심도 (Table 4)

육안적으로 유착심도를 관찰한 동물은 모두 56마리로 대조군 14마리, allopurinol군 23마리, 및 verapamil군 19마리에서 관찰되었다. 이중 유착이 전혀 없었던 경우는 대조군에서 1마리(7.1%), allopurinol군에서 6마리(26.1%), verapamil군에서 4마리(21.1%)로 11마리이었다. 유착이 있었던 45마리중 복막결찰부위에만 유착이 있었던 경우는 31마리이었고 복막결찰부위와 개복수술창에 함께 유착이 있었던 예가 11마리였으며 복막결찰부위에서는 유착이없고 개복수술창에 만

Table 5. Distribution of histologic grading at the ligature site

Grade	Control* (%)	Allopurinol group(%)	Verapamil group*(%)	Total (%)
I	3(23.1)	2(8.7)	4(22.2)	9(16.7)
II	5(38.4)	4(17.4)	6(33.4)	15(27.8)
III	0	2(8.7)	2(11.1)	4(7.4)
IV	3(23.1)	2(8.7)	2(11.1)	7(13.0)
V	2(15.4)	13(56.5)	4(22.2)	19(35.2)
	n=13(100.0)	23(100.0)	18(100.0)	54(100.0)

*Each group has an inadequate tissue specimen

유착이 있었던 경우가 3예이었다. 육안적 유착심도 분포는 Table 4에서 보는 바와 같이 대조군에서 3도 및 4도의 심한 유착이 많은 반면 allopurinol군에서는 1도에서 4도까지 유착심도가 고르게 분포하였고, verapamil군에서는 1도, 2도의 경한 유착만 있을 뿐 3도, 4도의 다발성 내지는 dense adhesion masses는 단 1예에서만 관찰되었다.

이상의 결과를 경한 유착(0, 1, 2도)과 심한 유착(3, 4도)으로 나누어 비교하면 대조군과 allopurinol군 사이에는 통계적으로 유의한 차이가 없었으나($p > 0.05$ at chi-square test), 대조군과 verapamil군을 비교하면 verapamil군에서 유착이 현저히 경미하였다($p < 0.001$ at chi-square test). 또한 allopurinol군과 verapamil군을 비교해도 verapamil군에서 통계적으로 유의하게 유착이 경미하였다($p < 0.05$ at chi-square test).

4. 조직학적 관찰결과

복막결찰부위의 조직병리학적 검사를 위한 조직절제편이 부적합하였던 2마리(대조군과 verapamil군 각각 1마리)를 제외한 54마리의 조직학적 관찰결과는 Table 5와 같았다. Allopurinol군에서 대조군이나 verapamil군에 비하여 조직괴사와 농양형성을 동반한 급성 염증 소견이 많은 예에서 보였으나 세 군사이에 통계적으로 유의한 차이는 없었다($p > 0.1$ at chi-square test).

고 안

개복수술후 피할 수 없는 복강내 유착은 외과환자에서 계속적으로 심각한 이병의 원인이 되고 있으며 그

성과는 아직 불완전할지라도 복막유착의 원인과 기전을 밝히기 위한 다양한 연구가 진행되고 있다. 복막유착을 실험적으로 유발시키는 방법으로는 복벽이나 장의 장막에 찰과상(abrasion)을 일으키거나³⁶⁾, 복강에 이물질이나 장내용물을 투여하여 복막염을 일으키는 방법등이 있고⁸⁾, Ellis¹⁾는 장과 복막에 허혈성 손상을 유도하므로써 복강유착형성 모형을 보여준 바 있다. 또한 벽측복막에 국소적으로 조직허혈을 유발하여 복강유착을 유도하는 방법으로는 겸자(forceps)로 벽측복막을 좌멸시키거나 복막결손부위를 무혈관성 자유복막이식(free and avascular peritoneal graft)으로 덮어 주거나 봉합사로 벽측복막 일부를 결찰하는 방법등이 있으나 이러한 방법은 허혈성 조직이 주위 구조물들의 염증성 혈관반응을 자극하는데 효과적이지 않다. 단순한 복막결손이나 봉합사의 존재가 유착을 일으키는 것이 아니라 허혈조직과 함께 이물질이 존재할 때 유착형성을 자극한다고 하였는데 이는 복강내 존재하는 이물질이 복막에 염증반응을 일으킬 때 특히 복막손상이 함께 있으면 유착형성을 가능하게 하기 때문이다¹⁾. Myllärniemi⁹⁾는 봉합사의 존재와 봉합을 팽팽하게 하므로써 생기는 허혈이 유착형성을 유발 할 수 있음에서 이를 입증한 바 있고, Saxén¹⁰⁾과 Raftery¹¹⁾는 이물질의 흡수는 육아종 자체가 시간이 지남에 따라 사라지면서 육아종이 없는 유착을 남길 때 완성되는 것으로서 이러한 이물질의 흡수는 매우 느리기 때문에 유착형성을 방지할 수는 없다고 하였다. 비록 이물질의 흡수율이 사용된 이물질의 종류와 수용자의 복강상태, 개개인의 염증반응/민감성에 의존한다²⁾고 할 지라도, 본 실험에서와 같이 3-0흑색견사로 측벽복막을 결찰하여 직경 2~3mm의 교액된 복막결절을 만들면 제한된 허혈상과 동시에 비흡수성 이물질(흑색견사)을 첨가하게 되는 것이며, 이로써 대조군의 93%에서 복강유착을 유도할 수 있었다. 이 방법은 수기가 간단하여 정확한 반복 시행이 가능하며 복강유착발생율도 매우 높아서 실험적으로 복강유착을 유발시키는 좋은 방법이라 하겠다.

조직허혈에 의한 손상기전에 의하면, 혈류차단시에는 산소의 불충분한 공급과 노폐물의 축적이 세포손상에 주된 역할을 하게되고, 다시 혈류의 재관류가 일어나면 유리산소기(oxygen free radicals)와 칼슘이온이 세포내로 유입됨으로써 형성된 요소(urea)가 허혈성 장기에 더 심한 손상을 초래하게 된다고한다¹²⁾¹³⁾. 그러나 본 실험

협과 같은 복막 허혈손상 모형은 허혈손상된 조직에 혈류를 재관류 시킨 것이 아니므로 유리산소기나 칼슘이온의 세포내 유입으로 초래되는 장기의 손상은 없다고 하겠다. 다만 복막결찰시 사용된 견사의 이물작용 및 복막결찰로 만든 허혈손상 주위의 염증현상이 유착형성기전에 중요하게 작용했다고 할 수 있으며 이는 본 실험의 verapamil전처치군에서 유착이 현저히 경감된 것으로도 알 수 있다. 즉 verapamil은 급성 염증반응 동안에 혈관작용/염증 매개체 생성을 감소시키는 등의 유착형성cascade의 순차적작용에 중재하므로써 항염증효과를 강화한다¹⁴⁾¹⁵⁾. 또한 본 연구결과에서 유착형성의 심도와 염증반응의 심도 사이에 유의한 관계가 없는 것도 Rjhwani등¹⁶⁾의 보고와 일치하는 것이다.

Allopurinol의 손상경감기전이 조직허혈/재관류 손상기전에서 재관류로 유발되는 유리산소기의 감소에 의한 것이라고 한다면 본 실험에서와 같이 재관류가 이루어지지 않는 국소 허혈손상부위에 대한 allopurinol의 손상경감 효과는 기대할 수 없을 것이다. 그러나 allopurinol의 조직허혈손상에 대한 경감효과에는 한가지 이상의 작용기전이 작용한다. 즉 allopurinol은 XO의 효력있는 억제인자(potent inhibitor)와 전자전달물질(electron transfer agent)일 뿐만 아니라 산소유리기 제거자(scavenger)로 알려져 있고¹⁷⁾¹⁸⁾, 활성화된 호중구에 의해 생성되는 유리기 신호들(signals)를 억제할 수 있다¹⁹⁾. 다시말하면 allopurinol은 허혈후기(postischemic period)에 유리기들의 초기방출을 억제할 수 있으며 이것은 결과적으로 호중구에 의한 화학주성(chemotaxis)과 침윤의 감소를 가져올 수 있다. 또한 Nalini등²⁰⁾은 쥐 장점막의 허혈/재관류 손상실험에서 유리기의 주요 출처로 XO보다는 오히려 침윤된 호중구가 관계된다고 하였는데 호중구는 결찰된 백서 복막의 조직손상에서도 매개체가 될 수 있으므로 유착형성은 허혈 그 자체에 의하여 기인하기 보다는 오히려 허혈에 따르는 급성 염증반응의 결과일 수 있다.

따라서 본 연구에서와 같이 허혈손상전(복막결찰)에 투여한 verapamil과 allopurinol은 허혈시에 수반되는 급성 염증반응을 경감시키므로써 유착형성을 방지했다고 할 수 있으며, allopurinol이 호중구반응과 유착심도 둘다를 감소시켰기 때문에 allopurinol은 XO 억제보다는 오히려 염증반응의 변형에 의하여 발생하는 유착과 결과적인 조직손상을 감소시킨다고 할 수 있

다. 그러나 allopurinol이 복막허혈 결과로서 생기는 호중구반응에 영향을 나타내는 기전을 밝히기 위하여는 계속적인 연구가 필요하다. 또한 Harris등²¹⁾은 손상된 복강표면이 유착형성에 이환되기 쉬운 위험한 시기는 수상후 36시간 동안이라고 하였으며, 따라서 사용된 항유착제가 손상표면에 최소한 36시간동안 남아있어야 더 효과적이라고 하였다. 저자는 수술중과 수술후에 allopurinol과 verapamil등을 복강내 살포하므로써 복막유착을 더욱 효과적으로 예방할 수 있는지에 대하여 연구를 계속할 것이다.

결 론

본 연구에서 적용한 복강 유착유발 방법은 유착발생율이 매우 높고 수기가 간단하여 실험적으로 정확히 재연 가능할 뿐만 아니라 일반적인 수술 시 흔히 일어나는 상황이기 때문에 본 연구결과는 수술후 발생하는 복강유착에 대한 연구에 좋은 모델이 될 수 있을 것이다.

비록 그 정확한 기전은 알 수 없으나 항산화제 verapamil의 전처치가 복막결찰로 유도한 허혈성 복막손상부위의 유착방지에 탁월한 효과가 있었으나 allopurinol은 유의하게 영향을 주지않으며 유착형성 심도와 염증반응 심도 사이에 유의한 관계는 보이지 않았다.

이상의 결과에서 유착방지에 탁월한 효과가 있는 verapamil의 유착방지 기전에 대한 계속적인 연구가 필요할 것으로 사료된다.

References

- 1) Ellis H : *The etiology of postoperative abdominal adhesions. An experimental study. Brit J Surg* 1962 ; 50 : 10-16
- 2) Hemadeh O, Chilukuri S, Bonet V, et al : *Prevention of peritoneal adhesions by administration of sodium carboxymethyl cellulose and oral vitamin E. Surgery* 1993 ; 114(5) : 907-910
- 3) Galili Y, Ben-Abraham R, Rabau M, et al : *Reduction of surgery-induced peritoneal adhesions by methylene blue. Am J Surg* 1998 ; 175 : 30-32
- 4) Bratell S, Folmerz P, Hansson R, et al : *Effects of oxygen free radical scavengers, xanthine oxidase inhibition and calcium entry-blockers on leakage of albu-*

- min after ischemia. An experimental study in rabbit kidneys. Acta Physiol Scand 1988 ; 134 : 35*
- 5) Steinleitner A, Lambert A, Kazensky C, et al : *Reduction of primary postoperative adhesion formation under calcium channel blockade in the rabbit. J Surg Res 1990 ; 48 : 42-45*
 - 6) Choi KH, Lee SH, Paark YR, Seo KH : *Development of experimental peritoneal adhesion in rats and its prevention. J Korean Surg Assoc 1998 ; 54 : 923-929*
 - 7) Choi K : *The effect of enteral allopurinol suspension on the intestinal mucosal injury and survival rate in the induced mesenteric ischemia of white rats. Ewha Med J 1992 ; 15 : 22-31*
 - 8) McEntee GP, Stuart RC, Byrne PJ, et al : *Experimental study of starch-induced intraperitoneal adhesions. Br J Surg 1990 ; 77 : 1113-1114*
 - 9) Myllärniemi H : *Foreign material in adhesion formation after abdominal surgery : a clinical and experimental study. Acta Chir Scand Suppl 1967 ; 377 : 1-4*
 - 10) Saxén L, Myllärniemi H : *Foreign material and postoperative adhesions. N Engl J Med 1968 ; 279 : 200-202*
 - 11) Raftery AT : *Regeneration of parietal and visceral peritoneum : a light microscopical study. Br J Surg 1973 ; 60 : 293-299*
 - 12) Faber JL, Chien KR, Mittnacht Jr. S : *The pathogenesis of irreversible cell injury in ischemia. Am J Pathol 1981 ; 102 : 271-281*
 - 13) McCord JM, Fridovich I : *The biology and pathology of oxygen radicals. Am Intern Med 1978 ; 87 : 122*
 - 14) Schanne FAX, Kane AB, Young EE, et al : *Calcium dependence of toxic cell deaths, a final common pathway. Science 1979 ; 206 : 700*
 - 15) Kloner RA, Braunwald E : *Effects of calcium antagonists on infarcting myocardium. Am J Cardiol 1987 ; 59 : 84B*
 - 16) Rijwani A, Sen S, Gunasekaran S, et al : *Allopurinol reduces the severity of peritoneal adhesions in mice. J Pediatr Surg 1995 ; 30(4) : 533-537*
 - 17) Zimmerman BJ, Parks DA, Grisham MB, et al : *Allopurinol does not enhance antioxidant properties of extracellular fluid. Am J Physiol 1988 ; 255 : H 202-206*
 - 18) Peterson DA, Kelly B, Gerrard JM : *Allopurinol can act as an electron transfer agents. Is this relevant during reperfusion injury? Biochem Biophys Res Commun 1986 ; 137 : 76-79*
 - 19) Das DK, Engelmann RM, Clement R : *Role of xanthine oxidase inhibitor as free radical scavenger : A novel mechanism of action of allopurinol and oxypurinol in myocardial salvage. Biochem Biophys Res Commun 1987 ; 148 : 314-319*
 - 20) Nalnini S, Mathan MM, Balasubramanian KA : *Oxygen free radical induced damage during intestinal ischemia/reperfusion in normal and xanthine oxidase deficient rats. Mol Cell Biochem 1993 ; 124 : 59-66*
 - 21) Harris ES, Morgan RF, Rodeheaver GT : *Analysis of kinetics of peritoneal adhesion formation in the rat and evaluation of potential antiadhesive agents. Surgery 1995 ; 117 : 663-669*