

일사병에 기인한 확장성 심근병증의 1례

이화여자대학교 의과대학 내과학교실

황민규 · 김화정 · 김도연 · 신정은 · 김태희
박수영 · 남준식 · 박성훈 · 조홍근

= Abstract =

A Case Report of Heat Stroke Induced Dilated Cardiomyopathy

Min Gyeu Hwang · Wha Jeong Kim · Do Yeon Kim · Jeong Eun Shin
Tae Hee Kim · Soo Young Park · Jun Sik Nam
Sung Hun Park · Hong Keun Cho

Division of Cardiology, Department of Internal Medicine, Ewha Womans University

Heat stroke is a life-threatening syndrome of multi-organ dysfunction caused by elevated body temperature. Reported mortality rate range from 17-70 percent. The heat stroke victim's circulatory pattern is defined low peripheral vascular resistance and high circulatory demand of other conditions involving tissue injury such as trauma or sepsis. Owing to either to direct thermal injury of the myocardium or to increased pulmonary vascular resistance, the heart may not meet the elevated circulatory demand. Heat stroke induced cardiomyopathy is diagnosed by pathology, EKG abnormality, LDH isoenzyme, echocardiography. Therapy has two purposes : rapid reduction of body temperature and support of the cardiovascular system. We experienced a case of heat stroke induced cardiomyopathy in a 21 year-old male who had been observed for 1 years. The Left Ventricular End-Diastolic Diameter(LVEDD) was 65 mm, Ejection fraction (EF) was 35% initially and LVEDD was decreased 58mm, EF was 60% after 9 months. We report a case of heat stroke induced cardiomyopathy with brief review of literature.

KEY WORDS : Heat stroke · Dilated cardiomyopathy.

서 론

일사병은 주로 군인, 운동선수, 노동자, 알콜 중독자, 노인등이 고온에 노출되었을 때 치명적인 결과를 야기한다. 일사병에 기인한 신장, 간, 뇌의 손상은 많이 보고되고 증명되었으나¹⁾ 심장에 미치는 영향에 대한 보고는 드물고 일사병에 의한 심근 손상의 원인도 정확히 알려져 있지 않다. 그러나 일사병에 기인한 심부전의

심근효소의 상승과 심전도의 변화, 심초음파등으로 심장의 손상을 증명할수 있다. 본 저자들은 특별한 과거력이 없던 환자에서 일사병에 기인한 심근병증 1례를 경험하였기에 문헌 고찰과 함께 보고하는 바이다.

증 례

21세 남자환자가 내원 5개월부터 시작된 호흡곤란과 노작성 호흡곤란을 주소로 본원으로 전원되었다. 환자

는 평소 고혈압이나 당뇨 결핵등의 특별한 과거력없이 건강하게 지내다가 97년 8월 군 입대후 군대에서 행군 도중 갑자기 의식이 소실되어 국군 수도 통합병원으로 이송되었다. 내원당시 환자의 혈압은 90/40mmHg 맥박은 분당 124회, 체온은 40.5°C, 호흡수는 26회 이었고 의식은 혼미한 상태였고 왼쪽 하지에 부종이 있었다. 내원당시 동맥혈 가스 검사상 ph 7.281 PCO₂ 30.2 mmHg PO₂ 104.5mmHg HCO₃ 14.2mmol/L이었고 일반혈액검사상 혈색소 14.9g/dL 헤마토크릿 46% 백혈구수 19000/mm³ 혈소판수 268,000/mm³이었고 소변검사상 단백뇨가 3+, 혈뇨가 3+, 백혈구뇨는 1+ 소견을 보였고 간기능검사상 GOT 471IU/L GPT는 7 IU/L ALP는 77IU/L BUN 28.3mg/dl Cr는 3.6 mg/dl amylase 604IU/L, CPK는 148760IU/L 혈청 myoglobin는 3000ng/mL이상, 소변 myoglobin 3000ng/mL였고 입원 당시 시행한 흉부 방사선 촬영상 심비대와 폐부종이 있어(Fig. 1) 기계 호흡과 응급 투석 시행 후 증세는 점차 호전 되었으나 추적 시행한 흉부 방사선 촬영상 폐부종은 호전 소견 보였으나 심비대가 지속되었다(Fig. 2). 97년 10월 8일 시행한 경흉부

심초음파상 심박출률은 36%, 승모판 역류 Grade I의 소견 보여 강심제와 이노제를 경구복용하면서 추적관찰 중 98년 1월 8일 시행한 심초음파상 확장기말좌실 심내경(Left Ventricular End-Diastolic Diameter : LVEDD)은 65mm, 심박출률(Ejection Reaction : EF)은 35~40%소견을 보였다. 환자의 다른 증상은 많이 호전 되었으나 1월초부터 노작성 호흡곤란이 생겼고 점차 심해지는 양상을 보였고 1월 14일 시행한 심전도상 하측벽 허혈이 의심되어(Fig. 3) 시행한 운동부하심전도상에서 환자는 III단계에서 흉통은 없었으나 어지

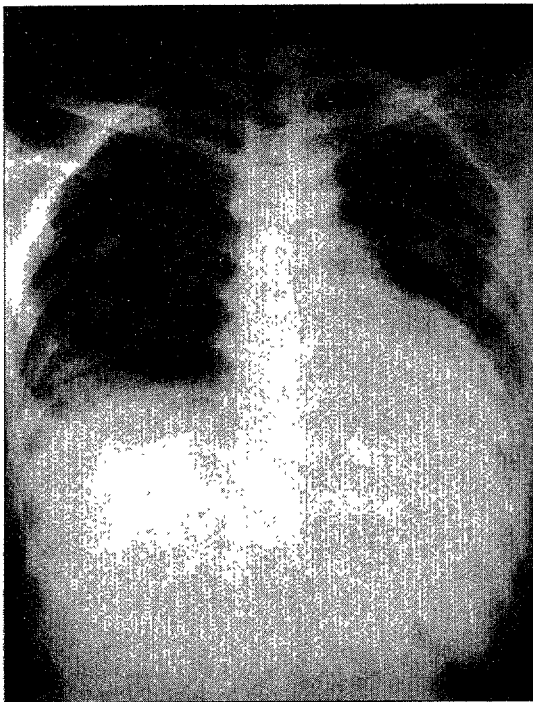


Fig. 1. Chest AP shows cardiomegaly and pulmonary edema at admission.

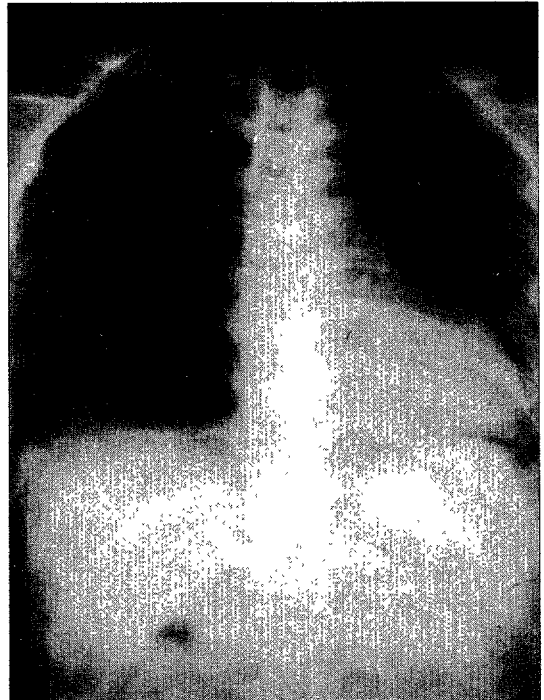


Fig. 2. Chest PA shows cardiomegaly and improved pulmonary edema after 14days.

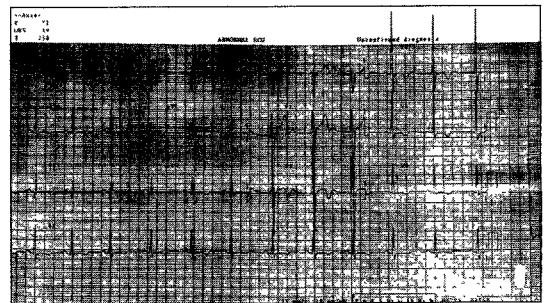


Fig. 3. Electrocardiography shows normal sinus rhythm and diffuse T inversion in I, II, aVF, V3-6.

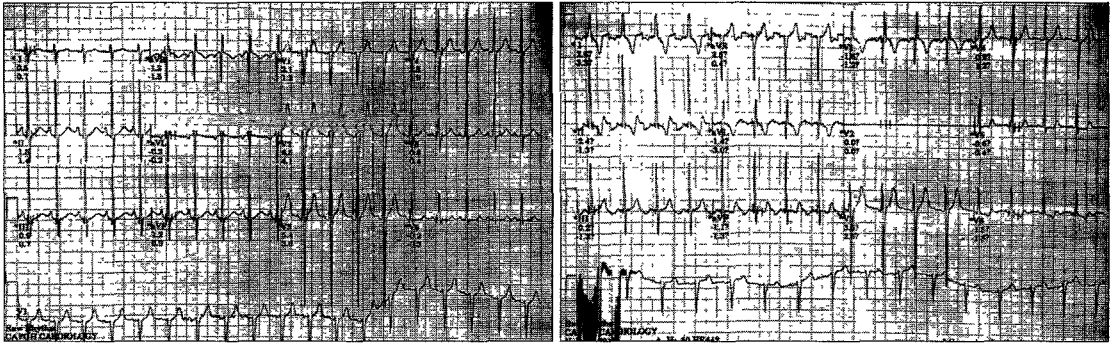


Fig. 4. Treadmill test shows normal sinus rhythm and T inversion in I, II, aVL, V5-6.

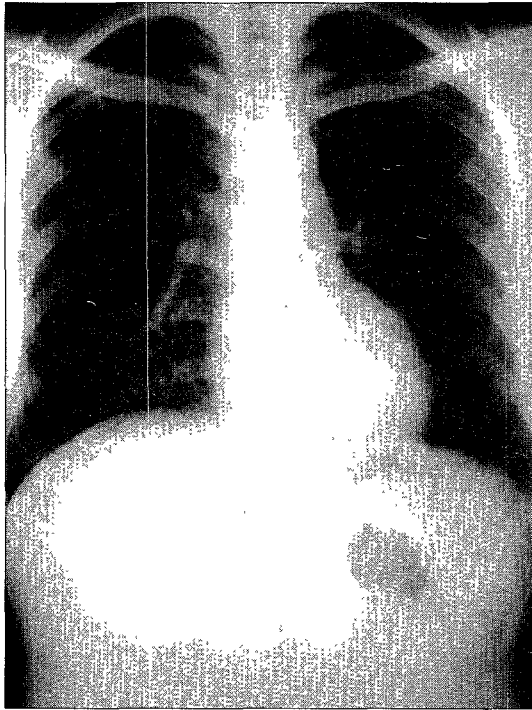


Fig. 5. Chest PA shows normal.

리움증으로 쓰러졌고 I, aVL, V5-6에서 ST-T파 비정상 소견을 보였으며(Fig. 4), 치료에도 증상 호전 없어 정밀검사 위해 본원 으로 전원 되었다. 이학적 검사상 만성 경색을 보였고 혈압은 상지에서 120/80mmHg, 심박동수는 분당 80회, 호흡수는 20회, 체온은 36.5℃ 이었다. 의식은 명료하였고 흉부 청진상 천명이나 심잡음은 들리지 않았다. 복부 및 사지의 이학적 검사상 특이소견 보이지 않았다. 검사실 소견상 혈색소 12.0g/dL 헤마토크릿 34.7% 백혈구수는 5300/mm³ 혈소판 수는 209,000/mm³ 생화학 검사상 특이소견 보이지 않

았다. 심근 효소치 CK/LD/AST는 117/249/17로 정상 소견 보였고 본원에서 시행한 심전도와 흉부 방사선 촬영에서도 정상 소견 보였다(Fig. 5). 본원에서 시행한 98년 2월 2일 심장초음파 검사상 확장기말좌심실내경(LVEDD)은 62mm로 좌심실크기는 커져 있었고 심박출률은 40%로 감소되어 있었고 전반적인 심운동감소 소견을 보였다(Fig. 6). 본원에서 일사병에 기인한 심근병증으로 추정 후 안지오텐신 전환효소 억제제와 이뇨제 사용후 9개월 후 추적 관찰한 98년 10월 26일 심초음파상 확장기말좌심실내경(LVEDD)은 58mm, 심박출량은 60%로 정상소견을 보여(Fig. 7) 현재 본원 외래 추적 관찰 중이다.

고 찰

일사병은 고온에 노출되었을때 급성으로 체온조절의 부전으로 중추신경의 장애와 고열병(직장체온 이 105 ℃이상)이 있을때를 정의한다. 급성 일사병은 즉각적인 치료에도 불구하고 일사병에 의한 사망률은 17~70% 까지 높게 보고 되고 있어²³⁾ 내과적 응급 질환중의 하나이다. 일사병은 불안증세와 함께 갑작스런 의식소실과 40℃이상의 고열, 설사 구토 경련 및 몇시간 내에 저혈압을 유발한다. 일사병은 임상양상에 따라 3가지 형태로 구분된다. 12시간이내의 혈에 응고 장애에 의해 65 시간이내에 사망할 수 있는 치명적 경과를 보이는 경우와 평균 4시간에서 10시간의 의식 소실과 간, 신장의 손상을 보이는 중증, 의식소실이 3시간을 경과하지 않고 빠른 회복기를 보이는 경증으로 구분할 수 있다. 일사병은 간, 신장, 소화기, 부신, 심혈관질환등의 다발성 장기 손상과 혈액, 전해질장애를 초래하게된다. 간

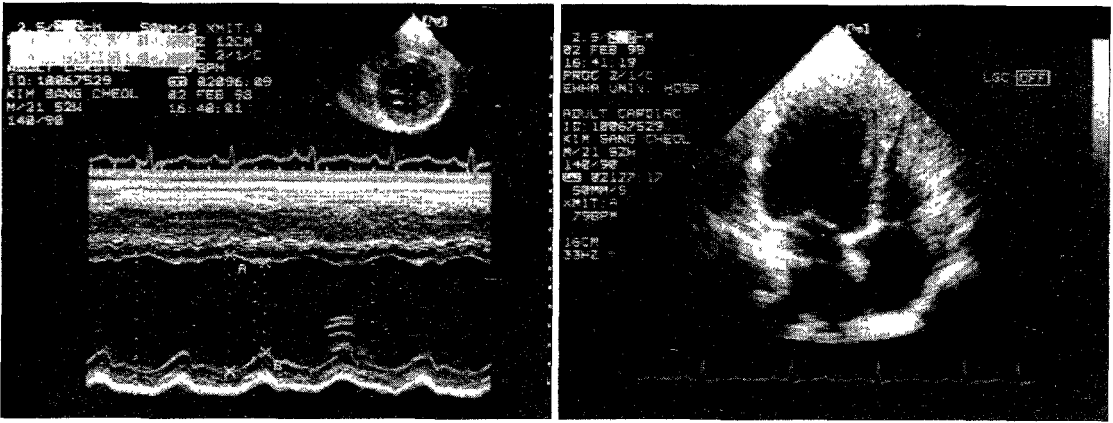


Fig. 6. Transthoracic echocardiography shows LVE, global hypokinesia of wall motion and reduced LV systolic function.

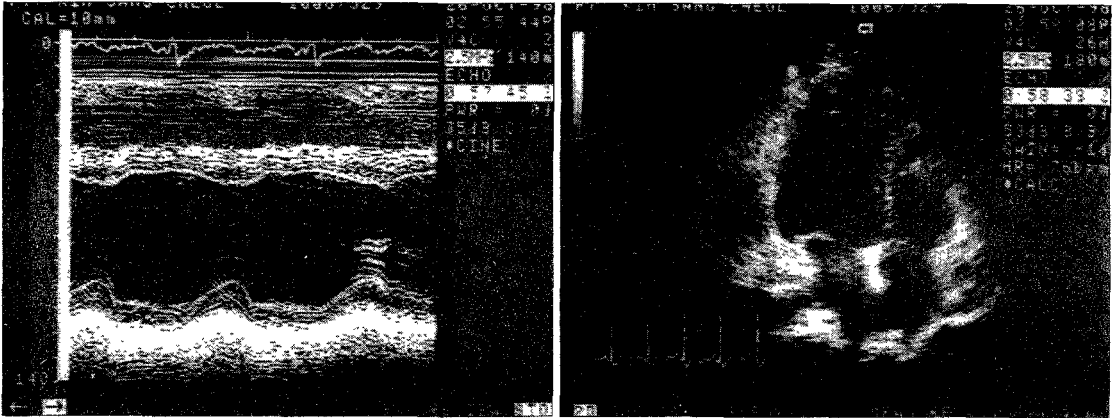


Fig. 7. Transthoracic echocardiography shows normal LV systolic function.

손상은 간세포의 괴사와 담관의 울혈과 위축에 의해 혈청 빌리루빈 수치, 혈청 GOT의 상승과 프로트롬빈 시간의 감소의 소견을 보인다. 신장에 대한 손상은 급성 신부전증으로 발생되며 이런 급성 신부전의 정도는 고열의 정도와 shock 지속기간에 의해 정해지며 대부분의 급성신부전증의 사망원인은 과도한 조직괴사와 심한 이화학작용(catabolism)에 의한 고칼륨혈증에 의한다.

무뇨증은 급성 세뇨관의 괴사에 의한 급성신부전증의 중요한 증상으로 발생된다. Austin과 Berry등은 일사병에 있어서 무뇨증이 급성신부전증의 가장 중요한 임상양상을 보고하였고¹²⁾, Baxter와 Teschan은 3명의 일사병에 의한 무뇨증을 보고하면서 사망에는 shock과 지속적인 고열, 고칼륨혈증등이 중요한 역할을 함을 보고하였다⁴⁾. 일사병에 의한 부신피질의 괴사와 출혈에 의해 저칼륨혈증, 저나트륨증과 고열에 의한 과호흡에 의한 이차성 알칼리증을 유발한다.

Conn등은 열에 적응하는 과정에서 부신피질이 신장에서의 나트륨의 재흡수의 감소와 칼륨의 배설의 증가에 의해 저나트륨과 저칼륨에 중요한 역할을 함을 보고하였다.⁵⁾⁶⁾ 일사병에 의한 환자의 임상양상에 따라 점상출혈과 일시적인 혈소판감소증, 망상적혈구증다증등의 다양한 혈액학적 소견을 보인다. Halden등은 일사병에 의한 거핵세포의 손상, 혈소판감소증, 자반증, 프로트롬빈 농도의 감소등을 보고하였다⁷⁾. 일사병에 의한 심근 손상의 원인은 정확히 알려져 있지 않다.

그러나 현재까지 알려진 기전은 첫째, 고열에 의한 직접적인 심근의 손상과 둘째, 순환계의 허탈과 저혈압에 의한 심근의 무산소증에 의한 손상으로 설명되어지고 있다. 관상동맥 혈류감소와 발열 동안의 조직에서의 산소요구량증가 등이 심근 무산소증을 유발한다. 일사병에 의한 순환계의 변화는 외상이나 패혈증과 같은 상태와 유사하게 말초혈관저항성의 감소와 혈액요구량이

높아진다.⁸⁾ 일사병에 의해 사망한 환자의 부검소견에서는 많은 기관의 다발성 점막출혈과 울혈, 출혈 소견을 보이고 세포 변성(degeneration)의 소견을 보였다. Malamud 등은 일사병에 기인한 사망환자에서 심실 중벽의 심내막에 출혈이 있음과 그 환자들의 1/5에서 심근까지의 울혈을 보고하였다¹⁾. 확장성 심근증은 좌심실과 우심실 모두 또는 좌심실이나 우심실 단독으로 수축기 펌프기능이 저하가 오고 이로인하여 심장이 확대되고 심부전의 증상을 흔하게 나타낸다. 확장성 심근병증의 원인으로는 독성, 대사성, 혹은 감염성 매체에 의한 심근손상의 최종적인 결과일것으로 보고있고, 물리적 원인으로는 방사선, 저체온, 심실빈맥, 일사병 등으로 알려져 있다.

그리고 이런 심근병증의 유발인자로는 알콜, 임신, 셀레니움 결핍증, 저 인산염 혈증, 저 칼슘혈증, 조절되지 않는 만성빈맥, 자가면역 질환등이 있다. 확장성 심근증의 임상 양상은 대부분의 환자에서 운동성 호흡곤란과 피로, 기조호흡, 발작성 호흡곤란, 말단부종, 심계항진등의 좌심 혹은 우심부전의 증상들이 서서히 나타난다. 일사병에 기인한 심근병증은 심전도의 이상소견과 저혈압과 순환계의 허탈에 의해 폐부종, 우심실부전등의 소견을 보인다. 심전도 소견상 심실 빈맥과 ST절과 T파의 이상소견, 그리고 심박동기의 변화¹⁾, 2도 방실 차단⁹⁾, 좌각차단¹⁰⁾등의 다양한 전도장애를 보인다. 그러나 이런 일시적인 심전도상 이상소견은 3-4개월후에는 정상으로 돌아온다. 그리고 Wroblewski 등¹¹⁾이 보고한 LDH-1의 상승은 심근 손상을 진단하는데 중요한 역할을 하는데, 일사병에 의한 많은 장기들의 손상과 이런 장기들에 기인한 LDH 혈청효소의 상승은 등위 효소를 분석함으로써 손상장기의 원인을 밝힐수 있다. 또한 심초음파도와 방사성 핵종을 이용한 좌심실 조영술에서는 약간 두껍거나 얇은 좌심실 벽을 동반하는 좌심실 확대와 수축기능의 장애를 보인다. 그리고 심낭삼출의 소견을 자주 보이기도 한다.

본 환자에서도 심박출량의 저하와 좌심실확대 소견을 보였다. 심부전의 치료는 일차적으로 증상을 호전시키는 데 맞추고 생존은 안지오 텐신 전환효소 억제제의 사용으로 호전된다. 본 환자의 치료에서도 안지오텐신 전환효소 사용 후 확장성 심근병증의 호전을 보였다. 항부정맥제는 부정맥으로 인한 증상이 있거나 위중한

부정맥을 치료해야 할 필요가 없는 한 부정맥 유발효과와 그외의 다른 부작용의 우려 때문에 피하여야 한다. 내과적 치료에 반응 하지 않는 진행된 환자이거나 수술의 금기 사항이 아니면 심장이식수술을 고려해야 한다. 일사병에 기인한 심근병증의 치료는 일차적으로 일사병에 대한 적극적인 치료가 중요하다. 일사병의 치료는 경련과 오한을 방지하기 위하여 빨리 체온을 저하시키고 수분공급과 전해질을 교정해주면서 혈액응고 장애 교정을 위해 수혈을 사용하기도 한다. 또한 신부전증의 환자에서는 혈액투석이 필요하기도 하다.

그리고 이차적으로 심근병증의 합병증을 예방하는 치료로 안지오텐신 전환효소 억제제등을 사용한다. 일사병에 기인한 다발성 장기 부전은 많이 보고 되었으나 일사병에 기인한 심근병증의 빈도는 드물고 기전과 원인은 정확히 증명되지 않았다. 본 저자들은 일사병에 기인한 확장성 심근 병증을 심초음파와 심전도로 진단 후 9개월간 추적 관찰 후 호전되었음을 증명하여 보고하는 바이다.

References

- 1) Malamud N, Haymaker W, Cruster RF : Heat stroke : A clinico-pathological study of 125 fetal case. *Milit Surg* 1946 ; 99 : 397
- 2) Gauss H, Meyer KA : Heat stroke : report of one hundred and fifty-eight cases from Cook Contry Hospital, Chicago. *Am J Med Sci* 154 : 554-564
- 3) Ferris EB Jr, Blankenhorn MA, Robinson HW, et al : Heat stroke : Clinical and chemical observation on 44 cases. *J Clin Invest* 1938 ; 17 : 249-262
- 4) Baxter CR and Teschan PE : Atypical heat stroke, with hypernatremia, acute renal failure, and fluminating potassium intoxication. *Arch Int Med* 1958 ; 101 : 1040
- 5) Conn J Wand, Johnston MW : The function of the sweat glands in the economy of NaCl under conditions of heat hard work in a tropical environmnet. *J Clin Invest* 1944 ; 23 : 933
- 6) Conn JW, Johnston MW and Louis LH : Acclimatization to humid heat : a function of adrenal cortical activity. *J Clin Invest* 1946 ; 25 : 912
- 7) Halden SJ and Doan CA : The pathogenesis of hemorrhage in artificially induced fever. *Ann Int Med* 1940 ; 13 : 1214

- 8) Wilson RF, Thal AP, Kindling PH, et al : *Hemodynamic measurments in septic shock. Arch Surg* 1965 ; 91 : 121-129
- 9) Vecia FG and Peck OC : *Liver disease from heatstroke. Gastroenterology* 1962 ; 43 : 340
- 10) Logue RB and Hanson JF : *Electrocardiographic change following heatstroke : report of a case. Ann Int Med* 1946 ; 24 : 123
- 11) Wroblewski F, Ross C and Gregory KF : *Isoenzyme and myocardial infarction. New England J Med* 1960 ; 263 : 531
- 12) Austin MG and Berry JW : *Observation on 100 cases of heat stroke. JAMA* 1956 ; 61 : 1525