

후방 추돌 사고 후 심한 증상을 보이는 경추부 병변에 대한 수술학적 소견

이화여자대학교 의과대학 신경외과학교실, 정형외과학교실*

김명현 · 조도상 · 문준규*

= Abstract =

Operative Findings of Symptomatic Trivial Cervical Pathology after Rear-Car Collision Injury

Myung-Hyun Kim · Do-Sang Cho · Joon-Kyu Moon*

Department of Neurosurgery, Orthopedic Surgery,* College of Medicine, Ewha Womans University

Three cases operated on with anterior microforaminotomy because of chronic symptoms after whiplash injury were analyzed. The indications for surgery were medically intractable, definite cervical radicular symptoms with trivial cervical pathology on preoperative usual radiological studies. On operative findings, the minor disc protrusion and thickening of posterior longitudinal ligament were the representative pathologies. At follow-up, all patients showed disappearance of pre-operative symptoms. Based on Robinson's criteria for the surgical results, all 3 patients had good results. We suggest the trivial cervical pathologies, proved by the target-oriented, anterior microforaminotomy, can be the origin of cervical radiculopathy after low-velocity, rear-car collision injury in our series.

KEY WORDS : Cervical disc · Radiculopathy · Whiplash injury · Microforaminotomy.

서 론

교통 사고 후 발생하는 경추부 신경근 병증은 편타성 손상의 한 종류로, 흔히 지속적인 신체적 증상으로 인해 환자의 사회 복귀를 어렵게 함은 물론이고, 심지어 장애로 잔존하게 되며, 나아가서 환자와 보험사 간의 법적 분쟁으로 대두되기도 하여, 사회적으로 증가하고 있는 문제 중 하나가 되고 있다. 보고된 바에 의하면 경추부 편타성 손상은 65% 정도가 저속 사고에서 일어나며¹⁾, 시간당 13에서 24km 가속 정도의 속도 변화로 인해 발

생한다고 알려져 있다²⁾³⁾. 경추부 편타성 손상의 증상으로는 경부 동통, 두통, 건갑부 동통 및 상지 방사통 등이 많으나⁴⁻⁷⁾ 그 원인이나 기전에 대해서는 논란이 많다⁸⁻¹⁰⁾. 간혹, 경추부 신경근 병증을 설명할 수 있는, 하나 이상의 병변이 발견되기도 하나¹¹⁾, 대부분의 경우에는 통상적인 방사선학적 검사로 확실한 원인이 되는 경추부 병변을 발견하기 어렵다. 저자는, 후방 추돌 사고 후 경추부 신경근 병증을 보이는 환자들에서, 방사선 검사 및 병변부만 제거하여 추가적인 수술로 인한 불편을 유발하지 않는다고 알려진, 미세 신경공 확장술을 시행한 수술적 소견에 의거하여, 방사선학적으로 사소한

병변도 편타성 손상을 일으키는 기전이 될 수 있는지 알아보려고 하였다.

대상 및 방법

1. 환자 선택

2000년 9월부터 2003년 6월까지 본원에서 경추부 병변에 대해 전방 경유 미세 신경공 확장술을 시행 받은 70예의 환자 중 12개월 이상 추적관찰이 가능했던 43명의 환자에서 9명이 최소한 6개월 전에 저속에서 후방 추돌 사고의 기왕력을 보였다. 방사선학적 검사상이 중 3명은 명확한 추간판 병변을 보였고, 3명은 경추증을 보였으며, 나머지 3명은 단지 사소한 추간판이나 구상돌기의 변화만을 보였고 이 중 다음과 같은 환자 선택 기준에 일치하는 3명의 환자가 선택되었다.

- 1) 보존적인 치료에 호전되지 않는 경추부 신경근 병증을 보이는 환자
- 2) 단순 촬영, 전산화단층술 및 자기공명술을 포함하는 통상적인 방사선학적 검사상 명확한 경추부 병변이 발견되지 않은 경우
- 3) 평가에 지장을 줄 수 있는 치료되지 않은 기존의 질병이나 동반된 손상이 없는 경우
- 4) 사고 전에 1달 이상의 심한 경부 동통이나 방사통이 없었던 경우
- 5) 유사한 상황에 대한 치료를 받았거나 유사한 경부 문제가 없는 경우
- 6) 또 다른 편타성 손상과 연관된 외상이 없는 경우

이렇게 선택된 환자들은 모두 수술 전, 후 경추부 단 순촬영, 전산화단층술 및 자기공명술을 시행 하였고, 신경근 병변에 따라 수술 부위를 정하여 전방 경유 미세 신경공 확장술을 시행하였다. 수술 후 추적 기간은 12~23개월이었으며 수술 결과는 Robinson's criteria¹²⁾로 분석하였다.

2. 수술 방법

환자는 기관을 통한 전신마취 하에서 경추를 약간 신전시킨 상태로 양와위로 위치시켰다. 피부 절개는 신경근 병증이 있는 쪽의 전 경부 피부선을 따라 2.5cm의 횡절개를 하였다. 피하 조직과 전경부 근육들은 통상적인 경추부 전방 경유 수술처럼 박리하였다. 견인기를 장착하여 피부와 전경부 근육을 벌린 후 longus colli 근

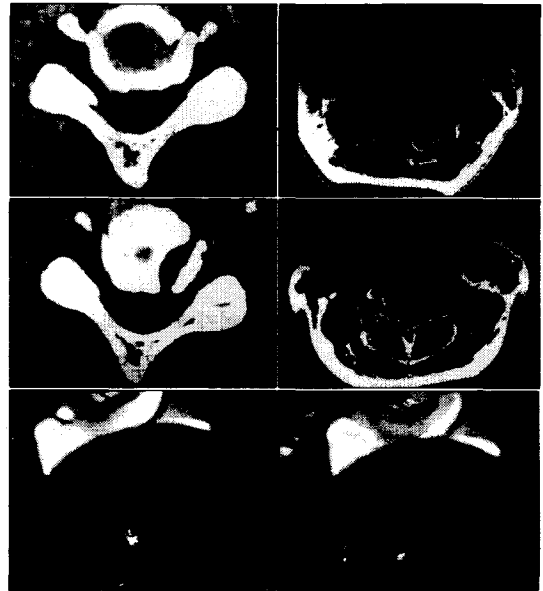


Fig. 1. Case 1. Preoperative CT, MR, and operative findings. This 62-year-woman, with no significant medical history, initially presented with a 6-month history of left-sided neck pain radiating to left shoulder and arm after low-velocity, rear-car collision injury. She had been treated with conservative measure in other hospital, but the symptom was not improved. In our hospital, after another 3 months follow-up, she underwent operation, anterior microforaminotomy at left C4-5 level, and improved dramatically after surgery. On 12-month follow up, she completely recovered. Upper left, right : trivial degenerative changes of disc at left C4-5 level. Middle left, right : Postoperative CT and MR show foraminotomy tract along the lateral margin of left C4-5 interspace. Lower left, right : Operative microscopic findings show that the thickening of posterior longitudinal ligament and small fragment of disc compressing nerve root through the foraminotomy tract.

육의 내측을 구상돌기의 외측면까지 잘라내어 구상돌기를 중심으로 신경공이 위치하는 상부 경추의 외하단과 하부 경추의 외상단을 노출했다. 구상돌기를 중심으로 상부 경추체의 하단 외측과 하부 경추체의 상단 외측에 고속 드릴을 이용하여 직경 5mm의 구멍을 만들었다. 본 연구를 위한 수술 시에는 신경공 협착이 없었으므로 구상돌기를 완전히 제거하지 않았다. 구상돌기 주위의 경추체를 통한 후중인대가 나타나면 드릴 작업을 중단하고, 미세기구를 사용하여 드릴 공을 주로 하변에서 후중인대를 따라 확장하였다. 이러한 작업을 통해 비후된 추체의 골극은 제거되며 대개는 이와 같이 노출된 후중

Table 1. 수술 전 심한 신경근 병증과 방사선 검사상 사소한 경추부 병변을 보였던 3 환자의 임상적 분석

예제	성별	연령	수술조건	부위	수술 전 증상	수술 후 상태 추적기간(달)	재원기간(일)	
1	여자	62	Disc, thick PLL*	C4-5	Neck, shoulder radiating	No pain	12	3
2	여자	44	Disc, thick PLL	C5-6	Neck, radiating to arm	No pain	13	3
3	남자	46	Disc, thick PLL	C5-6	Neck, radiating to arm	No pain	23	4

* : PLL(Posterior longitudinal ligament : 후종인대)

인대 위에 추간관 조각이 존재하여 이를 제거한 후 혹이라도 있을 수 있는 디스크 파편을 확인하기 위해 후종인대를 모두 제거하여 경막을 노출시켰다. 수술이 끝나면 출혈 부위를 확인하여 필요 시 전기 소작하고 전경부의 활경근과 피하조직을 봉합한 후 수술을 마쳤다.

결 과

세 환자 모두에서 후경부 동통과 해당 피부분절을 따라 방사통을 보였다. 세 환자 모두에서 시행된 근전도 검사상 신경근 이상 소견은 보이지 않았다. 환자들은 모두 경추부 신경근 병변에 대한 일종의 기능적 수술로 알려진 미세 신경공 확장술이 시행되었다. 세 환자 모두에서 주된 병변은 수술로 노출된 해당 경추부 신경근을 압박하는 비후된 후종인대와 작은 추간관 조각이었다. 환자들은 모두 수술 직후부터 증상의 완전한 호전을 보였다. 재원 기간은 단지 3~4일이었다(Table 1).

고 안

경추부 편타성 손상과 연관된 병증은 대개 자동차 충돌 사고와 관계 있다. 이러한 병증은 심각한 사회적, 경제적 부담이 된다. 보고된 바에 따르면 모든 편타성 손상의 약 65%는 저속 충격 후에 발생하며¹⁾, 경추부 편타성 손상은 시간당 13에서 24km의 가속 정도의 속도 변화로 인해 발생한다고 알려져 있다^{2,3)}. 경추부 편타성 손상의 가장 흔한 임상 증상들은 후 경부 동통, 견갑부 동통, 두통, 그리고 상지로의 방사통이다⁴⁻⁷⁾. 대개의 경우, 원인이 되는 병변은 단순 촬영, 전산화 단층촬영 및 자기 공명술을 포함하는 통상적인 방사선학적 검사로는 거의 발견되기 어렵다. 그러나 이러한 환자들은 경추부 신경근 병증의 정도가 심각할 수도 있으며, 어떠한 보존적 치료에도 호전되지 않을 수 있다. Bunketorp 등⁸⁾은 교통 사고 후 17년이 지난 편타성 손상 환자들 108명을 대상으로 설문 조사하여 이 중 59(54.6%)명이 잔

여 증상을 보였다고 보고하였다. 주 증상은 경부 동통, 방사통과 두통이었으며, 이 중 신경근 병증을 보인 경우는 28(25.9%)명이라 하였고, 이들은 이로 인해 직업생활이나 사회생활에 큰 지장을 받고 있었다고 하였다. 이러한 이유로 초기에 보다 적극적인 치료가 필요하다고 생각된다.

정확한 기전이 알려지지 않았기 때문에 교통 사고 후 경추부 편타성 손상 특히 경추부 신경근 병증에 대한 치료는 쉽지 않다. 신경근 병증을 보이는 환자들에 대한 수술적 치료는 논란이 많지만 일부 저자들에 의해 그 효과에 대한 보고가 있었다. 1965년 DePalma와 Subin¹³⁾, 1976년 Martins¹⁴⁾, 1989년 Metzger 등¹⁵⁾은 편타성 손상으로 인한 만성 경부 동통에 대한 수술이 어느 정도 효과적이었다고 하였다. 1989년 Tamura¹⁶⁾는 21명의 환자에서 수술 후 좋은 결과를 얻었다고 보고 하였으며, 이 중 몇몇은 수술 후 1달 이내에 수술을 시행 받았다. 1977년 Wickstrom과 Larocca¹⁷⁾는 경추부 고정술을 시행 받은 488명 중 12명에 대한 보고를 하였는데 이 중 3명은 완전히 증상이 회복되었고, 2명은 약간 회복되었으며, 나머지 7명은 수술 후 호전되지 않았다고 하였다. 1992년 Jonsson¹⁸⁾은 조기에 수술을 시행한 10명의 환자들에서 좋은 결과를 얻었다고 보고하였다. 1993년 Goren 등¹¹⁾은 20명의 환자에 대해 경추 고정술을 시행하였고 4년 후 결과를 분석하였다. 수술 대상은 방사선학적으로 확인된 추간관 탈출증이 있고, 만성적인 두통이나 경부 동통을 보이는 환자들이었으며, 이 중 11(55%)명에서 두통과 경부 동통이 감소하였고, 9(45%)명에서 방사통이나 감각 이상이 호전되었으며, 2명은 good, 9명은 fair, 9명은 poor의 결과를 보였다고 하였다. 이에 비해 저자는 3명 모두에서 수술 전 증상의 완전 회복(good)을 볼 수 있었다. 이는 다른 저자들은 수술 대상으로 경부 동통과 방사통을 호소하는 환자들을 모두 포함하였으나 본 연구에서는 경추부 신경근 병증을 보이는 환자만을 대상으로 하였고, 수술 방법도 다른 저자들이 시행한 경추부 고정술에 비해 본 연구에서

는 소위 경추부 신경근 병변에 대한 기능적 수술이라 알려진 신경공 확장술을 시행하였기에 보다 좋은 결과를 얻었던 것으로 생각된다.

수술의 대상이 되었던 병변을 보면 Tamura 등¹⁶⁾은 편타성 손상으로 인한 두통, 현훈, 시각 증상 등은 제 3~4 경추간 추간판의 외측 돌출로 인한 교감신경의 자극 현상이라 하였고 이를 척수강 조영술로 증명하였으며, 몇몇 저자들은 상지 방사통이 신경근 압박에 의해 나타나는 것이 아니라 전이된 동통의 일종이거나¹⁹⁾²⁰⁾ 목갈비근의 경축으로 인한 신경근 자극 때문이라²¹⁾ 하였으며, Goren 등¹¹⁾은 원인 병변으로 방사선학적으로 증명된 추간판 탈출증을 생각했다. 본 연구에서는 자기 공명술을 포함한 수술 전 방사선 검사상 명확한 추간판 탈출이 발견되지 않았으며, 단지 수술 소견을 보면 신경근을 압박하는 비후된 후종인대와 이에 동반된 소량의 추간판 병변이 신경근 병증의 원인이 될 수 있고, 이러한 임상적으로 중요하지 않던 병변이 후방 추돌 사고에 의해 신경근 주위에서 변화를 일으키거나 움직여 만성적으로 증상이 없이 신경근을 압박하던 것이 급성적인 변화를 일으켜 이러한 압박을 가중하여 신경근 병증이라는 임상 증상을 지속적으로 나타낸 것으로 생각된다. 따라서 신경근 병증이 확인된 경우 보다 적극적인 수술적 치료도 고려되어야 한다고 생각된다.

References

- 1) Castro WH, Schilgen M, Meyers S : Do "whiplash injuries" occur in low-speed rear impacts? *Eur Spine J* 1997 ; 6 : 366-375
- 2) Ono K, Kanno M : Influences of the physical parameters on the risk to neck injuries in low-impact-speed rear-end collisions. *Accid Anal Prev* 1996 ; 28 : 493-499
- 3) Spitzer WO, Skovron ML, Salmi LR : Scientific monograph of the Quebec task force on whiplash-associated disorders. *Spine* 1995 ; 20 : 105-475
- 4) Hildingsson C, Toolanen G : Outcome after soft-tissue injury of the cervical spine. A prospective study of 93 car accident victims. *Acta Orthop Scand* 1990 ; 61 : 357-359
- 5) Norris SH, Watt I : The prognosis of neck injuries resulting from rear-end vehicle collisions. *Br J Bone Joint Surg* 1983 ; 65 : 608-611
- 6) Radanov BP, Sturzenegger M, Di Stefano G : Long-term outcome after whiplash injury. A 2-year follow-up considering features of injury mechanism and somatic, radiologic and psychosocial findings. *Medicine* 1995 ; 74 : 281-297
- 7) Balla J, Karnaghan J : Whiplash headache. *Clin Exp Neurol* 1987 ; 23 : 179-182
- 8) Bunketorp L, Nordholm L, Carlsson J : A descriptive analysis of disorders in patients 17 years following motor vehicle accidents. *Eur Spine J* 2002 ; 11 : 227-234
- 9) Crette S : Whiplash injury and chronic neck pain. *N Engl J Med* 1994 ; 330 : 1083-1084
- 10) Ewans RW : Some observations on whiplash injuries. *Neurol Clin* 1992 ; 10 : 975-997
- 11) Algers G, Pettersson K, Hildingsson C, Toolanen G : *Acta Orthop Scand* 1993 ; 64 (6) : 654-656
- 12) Robnsson RA, Walker AE, Ferlic DC : The results of anterior interbody fusion of the cervical spine. *J Bone Joint Surg* 1962 ; 44 : 1569-1587
- 13) DePalma AF, Subin DK : Study of the cervical syndrome. *Clin Orthop* 1965 ; 38 : 135-142
- 14) Martins AN : Anterior cervical discectomy with and without interbody bone graft. *J Neurosurg* 1976 ; 44 (3) : 290-295
- 15) Metzger CS, Schlitt M, Quindlen EA, White RL : Small central cervical disc syndrome : evaluation and treatment of chronic disabling neck pain. *J Spinal Disord* 1989 ; 2 (4) : 234-237
- 16) Tamura T : Cranial symptoms after cervical injury. *J Bone Joint Surg (Br)* 1989 ; 71 (2) : 283-287
- 17) Wickstrom J, Larocca H : Head and neck injuries from acceleration deceleration forces. In : *Spinal disorders., Philadelphia, Lea & Febiger, 1977 : 349-356*
- 18) Jonsson Jr H : Soft tissue and fractures of the cervical spine. Thesis, University of Uppsala, Sweden, 1992
- 19) Macnab J : The whiplash syndrome. *Orthop Clin North Am* 1971 ; 2 (2) : 389-403
- 20) Hohl M : Soft tissue injuries of the neck in automobile accidents. Factors influencing prognosis. *J Bone Joint Surg (Am)* 1974 ; 56 (8) : 1675-1682