

Gastroschisis

(1 예 보고)

이화여자대학교 의과대학 외과학교실

두 창 대 · 김 옥 영

= Abstract =

Gastroschisis

(Report of a Survival Case)

Chang Dae Doo, M.D. and Ok Young Kim, M.D.

Department of General Surgery, College of Medicine, Ewha Womans Univeristy

Gastroschisis is a rare congenital defect demanding urgent surgical correction. It is a full thickness cleft of the abdominal wall next to the insertion of the cord through which the intestines are eviscerated. The characteristics which differentiate gastroschisis from omphalocele are the extra-umbilical location of the abdominal wall defect, the normal insertion of the umbilical cord, and the absence of a covering sac or its ruptured remnants.

The child had unevenful postoperative course and has grow up normal and healthy. This paper is concerned with our experience of a survival case and reviewed the embryo-logy, pathology, associated anormalities, and the current concepts in the management of gastroschisis in the literatures.

서 론

Gastroschisis는 신생아에 있어서 긴급한 외과적 처치를 요하는 선천적 기형의 하나로 흔히 파열된 Omphalocele과 혼돈되기도 하였으나, 최근에는 이에 대한 병리생리학적 및 치료에 대한 이해가 증진되어 특유한 수술방법이 요구되는 단일질환으로 인식되었다.

Gastroschisis는 Paraomphalocele 혹은 Antenatal rupture of exomphalocele이라고도 부르며, 그 빈도는 약 30,000 : 1로써 최소한 선천적 기형이며³⁾, 제부 이외의 전복벽 결손부를 통하여 복강내 장기가 탈출되어있는 선천성 기형을 말하는 것으로 ① 제부이외의 복벽에 결손이 있고, ② 제부는 정상적으로 합입되고,

③ 탈출되어 있는 장내용물에 포낭막이나 혹은 파열된 이의 잔유물이 없다는 점에서 Omphalocele과 감별이 된다.

저자들은 1980년 3월 이화대학병원 외과학교실에서 Gastroschisis 환아에 피부봉합만을 시행하여 건강히 생존하여 퇴원한 경험과 더불어 문헌적 고찰을 보고하는 바이다.

증 례

환 아 : 이○○, 남자, 생후 4시간.

현 증 : 이 신생아는 제태기간이 40주이었고 출생시 체중은 3.3kg의 첫애기로서 지방도시의 개인병원에서 정상분만 하였다. 출생시 복벽의 결손부위를 통

하여 내장의 탈출이 있어 응급실을 통하여 본원 외과로 입원되었다.

가족력 : 산모는 G-0, A-0, P-0 로 임신중에 건강하였으며 투약이나 특이한 병력도 없었다. 기타 가족력도 특이사항이 없었다.

이학적 소견 : 태원시 약 6cm 가량의 복벽 결손부위를 통하여 위장과 소, 대장이 제대우측으로 탈출되어 있었으며, 이장관을 덮고있는 피낭막은 없었다. 제대는 정상으로 전복벽에 부착되어 있었고, 탈출된 장관은 적갈색이었으며 유통운동은 감소되어 있었다. 피부는 전체적으로 약간 탈수현상이 보였으나, 외견상 다른 기형은 없었고, 호흡과 심음도 잘 들렸다. 입원당시 환자의 상태는 맥박이 150/분, 호흡 68/분, 체온 35.4°C 였고 태변은 배출된 상태였다.

혈액검사 소견 : 입원당시 Hg:20.4g/dl, Hct : 62%, 백혈구수는 16,500/mm³, Reticulocytes 5.0%, platelets count 는 260,000/mm³ 이었다.

뇨검사 소견 : 특이한 이상소견은 없었다.

X-선 소견 : 흉부 X-선 소견은 우측 하부제에 약간 폐렴상의 소견이 있었으며, 복부에는 장관내에 공기가 거의 없었고 복벽밖으로 탈출된 장기의 음영이 복부우측에 보였다(Fig. 1).

수술전 처치 : 산소를 흡입시키고, 위장내로 Levine 관을 삽입하여 위압을 감소시켰다. 노출된 장기는 따뜻한 생리식 염수를 적신 거즈로 싸고, 환자의 체온을 높이기 위하여 더운물주머니위에 환아를 누였으며, 환아를 전체적으로 따뜻하게 해주기 위하여 보온기에 넣었다. 우상박부 정맥노출술을 시행하여 수액을 주입시

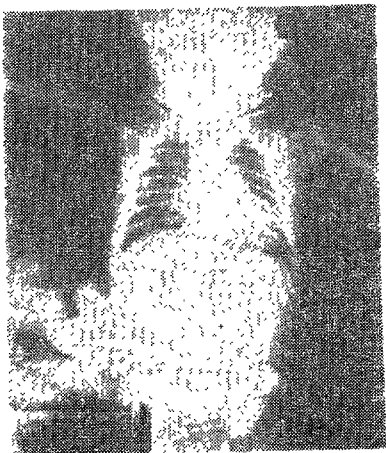


Fig. 1. The lung shows good aeration but pneumonic infiltration is seen particularly in the right lower lung. The abdomen shows poor aeration of G-I tract.

켰으며, 태원즉시 입원시켜 수술을 시작하였다.

수술 소견 : 복벽결손은 직경 5×6cm 의 크기로 제대우측에 있었으며, 위장과 대, 소장이 탈출되어 있었다. 탈출된 장기는 약간 부종이 있었으며 적갈색이었으나 유통운동과 혈액순환은 비교적 정상으로 볼 수 있었다. 탈출된 장기를 싸고 있는 막은 없었다. 복강내에 있던 장기는 육안적으로 정상적인 색을 띄고 있었고 연동운동도 좋은편이었으나, 장자의 길이가 짧았고 허탈상태였다. 기타 장기는 특이한 이상소견이 없었다.

수술처치 : 태원 1시간 후이며 출생후 5시간만에 기관내 삽관 전신마취하에 수술이 시작되었다. 복벽결손부분을 통하여 외부로 탈출된 장기가 들어갈 수 없었으므로 탈출된 腸集塊를 주의깊게 분리하고 결손부위의 상하로 연장절개하여 개복하였다. 탈출되었던 장기와 탈출되지 않았던 복강내 장기의 이상유무를 정밀히 검사추구한후 따뜻한 생리적 염수로 세척하였다.

탈출된 장기를 복강내로 넣고는 원발성 피부 봉합술을 할수가 없었기 때문에 제대 좌측과 복벽결손부위우측에 각각 6cm 가량의 피부절개를 증선으로 하고 피부하층을 분리하여 심한 긴장도 없이 복벽결손부위와 원발성 피부봉합술을 시행하였다. 양측의 절개로 노출된 부분은 와세린 꺼즈로 덮고 소독되고 건조한 꺼즈로 덮은후 탄력붕대로 복부전체를 감은후 수술을 마쳤는데, 수술 소요시간은 약 40 분이였다.

수술후 처치 및 경과 : 수술후 환아는 마취에서 쉽게 회복되었고 자유로운 동작을 보였으며, 호흡수 40/분, 체온 37°C, 맥박 132/분이였다. 기관내 삽관한채로 보온기에 옮겨져 중환자실로 옮겨졌다. 산소를 계속 흡입시키면서, 시간당 소변 배출량을 측정하면서 수액공급속도를 조절하였는데 24시간에 400-500cc 를 투여했다. 항생제 사용은 매일 Penicilin(Hextacillin 1.0gm) 을 투여했으며, 제 4일 부터는 Gentamycin 20mg 을 절가하여 투여하였다. 기관내관은 수술후 5시간만에 拔管하였고, 산소는 계속 투여하였다. 수술후 제 2일

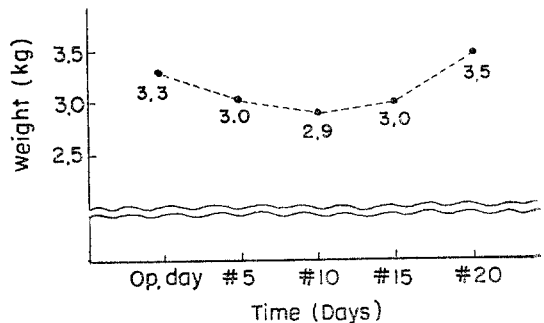


Fig. 2. 체중의 변화.

Table 1. Vital sign의 변화

日 時 體 온 맥 박 호흡수 비 고				
來 院 時	35.4°C	150/min	68/min	
手 術 直 後	37	132	40	
術 後 1日	36~37.0	132~184	36~55	
" 2日	36.8~38.0	124~164	42~74	
" 3日	36.7~37.0	120~144	60~72	
" 5日	37.2~37.6	120~146	50~76	
" 10日	36.8~37.6	116~168	42~72	
" 15日	36.7~37.2	112~150	40~68	보은기에서 나옴.
" 20日	36.8~37.0	112~140	38~60	퇴 원

부터 장음이 들렸으며, 하루에 여러차례씩(1-3회)의 대변이 배설되었고 제 8일부터 24 시간 동안에 20cc의 5% 포도당액을 여러차례 나누어 먹었으며, 점차 양을 증가시켰고, 2 주후에는 보은기에서 나올수 있었다. 상처의 상태도 좋아 단순 피부보합술을 시행했던 곳은 제 9일에 발사를 완전히 하였으며 절개로 노출되었던 부분도 제 20일에는 완전히 치유가 되어 건강한 상태로 퇴원 하였다. 수술후 체중 및 이학적변화는 Fig. 2. 와 Table 1에 도식화 하였다.

고 안

Gastroschisis는 1557년 Lycosthenes가 처음 보고한 이래 산발적으로 보고가 있었으며, 1953년 Moore와 Stokes에 의해 前腹壁의 결손을 통하여 발생된 선천적 탈출을 분류했다¹⁾.

발생학적으로 볼 때 Izant 등²⁾에 의하면 측복벽의 Somatopleural을 형성하는 배아간엽의 분화가 잘 이루어지지 않아서 초래된다고 하였으며, Kim³⁾은 원결손(原缺損; Primary defect)은 dorsal myotome이 이동하여 전복벽을 형성하는 증배엽의 이상배문이라고 보고하였다. Bill⁴⁾은 이상적으로 단축된 中腸의 불회전을 첨가하여 정의를 내렸다.

Kim³⁾에 의하면 발생빈도가 30,000 : 1로 신생아에 있어서 희소한 선천적 기형이며 조숙아에 많다고 했다. Binnington 등⁵⁾과 Fonkalsrud⁶⁾는 남아의 비는 비슷하다고 보고했으며, Thompson 등⁷⁾은 Gastroschisis 환자 18명중 16명이 19세이하의 산모에서 태어난 아기였고, 또한 Fonkalsrud⁶⁾의 보고에서도 32명중 28명의 산모가 20세이하였음을 보고하여 20세이하의 산모에서 태어난 신생아에 Gastroschisis 환자가 많이 발

생함을 말해준다.

Gastroschisis는 Omphalocele 특히 파열된 Omphalocele 이나, 제부로 탈출된 탈장, Omphalomesenteric duct를 통한 소장증첩 등과 구별해야 되는데, 제대가 온전히 본래 위치에 있고, 탈출된 장기를 싸는 막이 없으며, 대부분 제대의 우측에 발생하던 중앙결손이나 북부직근을 분리시키지 않는다. Langarathnam 등⁸⁾은 전폐가 제대의 우측에, Ravitch⁹⁾은 제정맥 및 Ligamentum teres 부위에 발생한다고 보고했다.

결손의 크기는 보고자에 따라 다양하다. Ament 등¹⁰⁾은 대개 4cm 이내라고 했고, Hutchin 등¹¹⁾은 1~18cm의 타원형이며, 대개 3~4cm 이라고 했으며, 국내에서의 보고를 보면 김등¹²⁾, 김등¹³⁾, 이등¹⁴⁾이 각각 5cm, 5.0×3.0cm, 배꼽상부로부터 6cm 가량의 복벽결손을 보고한바 있다.

탈출된 장기는 주로 소장과 대장 이지만, Mahour 등¹⁵⁾은 위, 하행결장, 담낭, 자궁 및 부속기도 탈출할수 있다고 보고 하였으며, Moore¹⁾는 방광의 탈출예를 보고하였다.

또한 Moore에 의해 Gastroschisis가 3가지 형으로 구별되는데, 첫째형으로는 Antenatal 형이 있다. 이것은 임신초기에 발생하며, 미숙아에 많고, 자궁내에서 탈출되어서 장기가 양수에 노출된 흔적을 볼수 있으며, 부종과 단축이 심하고 복강내 용적과 탈출장기의 크기의 비율이 커서 탈출장기의 복강내로 정복이 어렵다. 두번째형으로는 Perinatal 형이 있는데 이는 태생 10 주후에 복벽결손 부위로 장기가 탈출하며, 장관의 부종, 단축이 경미하며, 복강의 크기는 정상이어서 복강내로는 정복이 용이하다. 세번째 형으로는 Intermediate 형이 있다. 이형은 Antenatal 형과 Perinata 형의 중간형이며, 1차 유합술이 가능하다.

Fonkalsrud⁶⁾과 Thompson 등⁷⁾에 의하면 Gastroschisis 환자 32명과 18명에서 모두가 기형을 동반했다고 보고하였는데, Table 2에서 보는 바와 같이 불완전한 소장의 고정과 기형이 모든 예에서 동반되었다.

치료는 우선 노출된 장기를 보호할 목적으로, 소독되고 따뜻한 생리식염수를 적신 수건이나 꺼즈로 장관을 싸고 복부를 따뜻하게 보온해줌이 급선무이며, 항생제를 투여한다. Levine 관을 위장내로 삽입시켜 위를 감압시켜 구토와 장관의 평만을 방지시킨다. Gross¹⁶⁾는 복벽결손 주위의 피부를 광범위하게 분리하여 일차적으로 탈출된 장기를 복강내에 복귀시킨 뒤 이 피부편으로 덮었다가 수개월후 복벽과 복강이 커진뒤 2차적으로 북부탈장을 교정해 주는 방법이 Gastroschisis의 전형적인 수술방법이라 했으며, 저자들도 이 방법을 사

Table 2. Associated malformation with gastroschisis

Malformations	No. of patients	
	(Fonkalsrud: 32pts.)	(Jesse: 18 pts.)
Malrotation with incomplete Small bowel fixation	32	18
Undesended testes	6	3
Urinary anomalies	3	—
Duodenal bands	2	1
Congenital heart defect	2	—
Bladder exstrophy	1	1
Jejunal atresia	1	1
Biliary atresia	1	1
Short intestine	—	9

*pts.; patients.

용했다. 최근엔 Dacron 이나 Silon 등을 사용하여 수술하는 방법이 사용되고 있는데, Roffensberger 등¹⁷⁾은 1 차봉합술이 잘되지 않기 때문에 Schuster¹⁸⁾에 의해 기술된 Dacron-reinforced Silastic membrane 을 확장된 결손부위의 가장자리에 봉합하여 노출된 장관을 싸는 주머니로 만들고 경정맥 교영양요법과 항생제 투여로 수술후에 부종을 적게 시킨다음 복강내로 장기를 들여보낸후 긴장없이 복벽결손을 1 차봉합 시키는 방법을 찬성하였다. Aaronson 등¹⁹⁾은 Silastic Silo 를 사용하여 사망율을 76%에서 33%로 떨어뜨렸다고 했으며, 이 사망율을 더욱 낮출수 있는 방법으로는 장을 감압시키고 복벽을 신장시켜 복벽의 전층을 봉합시킴으로써 사망율을 낮출수 있다고 했다.

Moore¹⁾에 의하면 예후는 ① 태아의 성숙도, ② 수반된 기형의 유무, ③ 치료의 시기 및 ④ 노출된 장기와 복강의 크기 등에 의해 좌우된다고 하였으며, 15년 전만 하더라도 사망율은 50% 이상을 맞이했으나 그 이후 점점 감소하는데 이는 최근 수년동안 수술기술의 향상과 수술전과 후의 치료가 잘되어서 사망율이 감소하고 있다. Fonkalsrud⁶⁾에 의하면 과거 14년동안의 사망율은 6.2%로 감소했음을 보고했고, Raffensberger 등¹⁷⁾은 1974년에 16%로 보고했다. Lewis 등²⁰⁾은 조기에 수술해준은 세균감염을 감소시켜주고, 장괴사의 감소 및 열과 수분손실을 억제시킬 수 있다고 하였으며, 또한 체온유지를 위해서는 Plastic Sheet(Saran Wrap^(R))으로 둘러싸인 장기를 수술전까지 덮어주면 따뜻한 생리식염수에 적신 꺼즈를 사용한 경우 보다 더 효과적이며, 노출된 장기의 Serosa 에 자극을 적게 줄

수 있다고 보고했다.

결 론

이화여자대학교 의과대학 의과학교실에서는 신생아에서 희귀한 Gastroschisis 환자에서 피부봉합술만을 시행하여 건강한 상태로 퇴원한 1례를 치험하였기에 문헌고찰과 더불어 보고하는 바이다.

—References—

- 1) Moore, T.C.: Gastroschisis with Antenatal Evisceration of Intestines and Urinary Bladder. *Ann. Surg.*, 158 : 263, 1963.
- 2) Izant, R., Brown, and B.F. Rothman: Current Embryology and Treatment of Gastroschisis and Omphalocele. *Arch. Surg.*, 93 : 49, 1966.
- 3) Kim, S.H.: Omphalocele. *Surg. Clin. N. Amer.*, 56 : 361, 1976
- 4) Bill, Jr., A.H.: Gastroschisis. *Pediatric Surgery*, Year Book Medical Publishers Inc., Chicago, Vol. 1, p.685, 1969.
- 5) Binnington, H.B., J.P. Keating, and J.L. Ternberg: Gastroschisis. *Arch. Surg.*, 108 : 455, 1974.
- 6) Fonkalsrud, E.W.: Selective Repair of Neonatal Gastroschisis Based on Degree of Visceroabdominal Disproportion. *Ann. Surg.*, 191 : 139, 1980.
- 7) Thompson, J. and Fonkalsrud, E.W.: Reappraisal of Skin Flap Closure for Neonatal Gastroschisis. *Arch., Surg.*, 111 : 684, 1976.
- 8) Langarathnam, C.S., R. Lal, and O. Swenson: Gastroschisis. *Arch. Surg.*, 98 : 742, 1969.
- 9) Ravitch, M.M.: Giant Omphalocele; second stage with the aid of pneumoperitoneum. *J.A.M.A.*, 185 : 42, 1963.
- 10) Ament, M.E. and Fonkalsrud, E.W.: Gastroschisis with Antenatal Intestinal Evisceration. *J. Ped.*, 71 : 109, 1967.
- 11) Hutchin, P. and Goldenberg, I.S.: Surgical Therapy of Omphalocele and Gastroschisis. *Arch. Surg.*, 90 : 20, 1965.
- 12) 金鍾律, 朴永寬 : Gastroschisis. 대한의과학회지, 16 : 229, 1974.
- 13) 김등균, 안동호, 강중신 : Gastroschisis 生存一例 및 문헌적 고찰. 대한의과학회지, 19 : 173, 1977.

- 14) 이선희, 김정희, 박경숙 : 미숙아에서 본 Gastroschisis의 1例, 소아과, 13 : 49, 1970.
 - 15) Mahour, G.H., J.J. Weitzman, and J.G. Rosenkrantz: Omphalocele and Gastroschisis. Ann. Surg., 177 : 478, 1973.
 - 16) Gross, R.G.: A New Method for Surgical Treatment of Large Omphalocele. Surg., 24 : 277, 1948.
 - 17) Raffensberger, J.G. and Jona, J.Z.: Gastroschisis. Surg. Gyn. Obst., 138 : 230, 1974.
 - 18) Schuster, S.A.: A New Method for the Staged Repair of Large Omphalo-celes. Surg. Gyn. Obst., 127 : 837, 1967.
 - 19) Aaronson, I.A. and Eckstein, H.B.: The Role of the Silastic Prosthesis in the Management of Gastroschisis. Arch. Surg., 112 : 297, 1977.
 - 20) Lewis, Jr., J.E., R.R. Kraeger, and R.K. Davis: Gastroschisis: ten year review. Arch. Surg., 107 : 218, 1973.
-