

정상분만후 발생한 용모암의 1례

이화여자대학교 의과대학 산부인과학교실

우복희·이용주

= Abstract =

A Case of Choriocarcinoma Following Term Pregnancy

Bock Hi Woo, M.D., Yong Ju Lee, M.D.

Dept. of Obstetrics and Gynecology, College of Medicine,
Ewha Womans University

Choriocarcinoma arises sometimes after hydatidiform mole, occasionally after abortion, and rarely after normal term pregnancy and ectopic pregnancy.

Recently we had the opportunity to observe 26-year-old female patient who had choriocarcinoma following term pregnancy.

In this paper, we report a case of choriocarcinoma following term pregnancy with a brief review of related literature.

서론

용모증양은 태반의 용모조직, 특히 용모상피세포의 증식을 동반하는 종양의 1종으로 포상기태, 파괴성기태 및 용모암으로 세분한다. 이 중 용모암에 대해서는 국내의에서 많이 연구되고 있으며, 용모암에서 최종 선행임신을 보면 1895년 Marchand¹⁾에 의해 보고된 이래로 대부분의 학자들이 포상기태, 유산, 정상분만, 자궁외임신등을 보고하고 있으며, Scott²⁾는 전혀 선행임신 없이도 용모암이 발생된다고 하였다. 선행임신후에 발생하는 용모암은 대부분이 자궁체부에서 발생되나 간혹 자궁경부, 난관, 난소등에서도 발생될 수 있다³⁾. 저자는 본 대학병원 산부인과에 입원가료한 정상분만후 발생한 용모암의 1례를 경험하였기에 문헌고찰과 아울러 보고하는 바이다.

증례

환자 : 심 ○○, 26세, G₁P₀

기왕력 : 1980년 3월 15일 임신 41주에 정상분만함. 분만후 계속되는 질출혈로, 4월 22일 외래에서 진단적 소파술을 시행하였음.

월경력 : 초경은 15세, 30일형의 규칙적인 월경주기가 가졌고, 월경량은 중등도.

가족력 : 특기할 사항 없음.

현병력 : 환자는 분만후 10주동안 계속되는 질출혈과, 2주전부터 우측 하복부동통이 있어, 입원 1일전 모일반의원을 방문하여 우측 난소낭종으로 진단받고 본원 외래를 방문 입원하였음.

초진소견 : 환자는 전신상태가 불량하였으며, 매우 창백하였고, 혈압은 130/90mmHg, 체온은 36.7°C, 맥박은 74회/분, 호흡은 22회/분 이었고 심장및 폐는 정상이었다. 하복부가 약간 팽대되어 있었고, 하복부 압통이 특히 우측에 심하였다.

내진소견 : 자궁체부와 부속기는 심한 압통으로 촉지가 불가능하였다. 외음부와 자궁경부에서는 이상을 발견할 수 없었고 질분비물을 갈색이었다. 자궁천자를 실시하여 2cc의 응고되지않는 혈액을 볼 수 있었다.

입원시 검사소견 : 혈색소치는 6.2gm%, 혈구응집차

18%, 백혈구 12,100/mm³, 적혈구 237 만/mm³, 출혈 시간 1분, 혈액응고시간 3분, 뇨소전은 정상치를 보였다.

X-선 소견 : 흉부 X-선 소견은 정상이었다.

수술소견 : 환자는 우측 난소난종 파열의 진단을 받고 전신마취하에 개복되었는데 이때 복강내에는 약 2000cc의 선혈과 혈적이 있었으며, 자궁을 포함한 전골반내 장기가 매우 유연하였고, 우측 자궁자 부근에 직경 약 5cm 정도의 암적색 착색부위에 자궁천공을 일으킨 출혈점을 볼 수 있었다. 그부위에 소절개를 가한바 약 100gm 정도의 혈적과 피사된 태반유사조직을 발견, 응모암으로 판단되어 전자궁적출술을 시행하였다.

수술 후 검사소견 : 노임신반응검사(Gravindex test)는 월액에서만 임신으로, 1:50 희석용액에서는 더 이상을 나타내었고, 24시간노 HCG(태반성선자극호르몬)치는 6,900IU, 혈청 HCG는 260IU/ml, 혈소판이 21만/mm³, 망상세포(reticulocyte)가 1.5%였다.

병리학적 소견 : 자궁내막에서 비전형적인 응모세포의 증식이 자궁근층까지 침윤되었고 응모(chorionic villi)는 발견할 수 없었다(Fig. 1 참조).

치료 및 추후 관찰 : 환자는 수술후 제 6일째부터 methotrexate 1일 15mg씩 5일간 경구투여후 퇴원하였다. 그후 환자의 불규칙한 내원으로 추후관찰이 잘되지않다가 퇴원 12주후(전자궁적출 15주후)인 9월 4일 흉부동통과 혈담을 주소로 내원, 그당시 흉부 X-선에 좌상폐엽과 우하폐엽에 전이되었음이 발견되어(Fig. 2 참조) 환자는 재입원하여 methotrexate 1일 15mg 경구투여와 Actinomycin D 1일 0.5mg 정맥주사의 병합요법을 5일간 실시하였고, 7일후 methotrexate

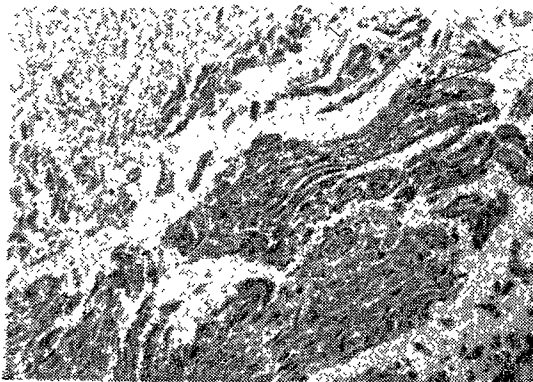


Fig. 1. Section of endometrium shows atypical trophoblastic proliferation infiltrating into the superficial myometrium without chorionic villi. There are also large areas of necrosis.

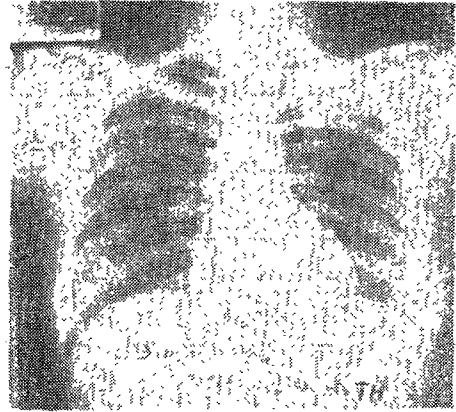


Fig. 2. Multiple nodules are seen in the left upper and right lower lung fields in various size, suggestive metastatic malignancy.

xate와 Citrovorum factor를 적일로 5일간씩 쓰기로 결정하였는데 심한 백혈구 감소로 2일후 중단하고 퇴원하였다가 2주후인 10월 13일 다시 입원하여 격일로 5회씩 근육주사후 병세가 약간 호전되어 10월 24일 퇴원하였다.

고 찰

응모암은 여러형태의 임신의 후유증으로 오는데 일반적으로 포상기태가 가장 흔한 선형임신으로 약 1/2을 점하고 그밖에 유산, 만삭임신이나 자궁의 임신후에 올 수 있다.

발생빈도 : 분만에 대한 백분율을 보면, 우리나라의 김¹⁾등은 응모암이 0.6%, 박²⁾등은 0.9%라고 하였다. 대부분이 30대에 호발한다고 하였으나³⁾, Scott²⁾는 20대에 가장 많다고 하였다. Wei⁷⁾등은 3회 이상의 다산부가 57.7%로 다산이나 잦은 임신이 응모암과 밀접한 관계가 있다고 하였으나 반드시 다산부에 많은것은 아니라는 보고⁸⁾도 있어 이것은 더욱 연구되어야 할 것이다. 그외에도 저소득층이나 영양상태가 불량한 경우 빈도가 높으며⁹⁾¹⁰⁾¹¹⁾, 구미지역에 비해 아시아에 많고¹²⁾⁷⁾, 중동에서는 혈족결혼과 동족결혼으로 높은 발생율을 보인다고 한다¹²⁾.

증상 : 이상 성기출혈이 가장 많고⁷⁾⁹⁾, 응모암의 상당수는 전혀 증상 없이 우연히 전이 병소를 발견함으로써 진단되기도 한다¹³⁾.

치 료 : 1956년 Li¹⁴⁾등이 엽산의 antagonist인 methotrexate의 결과를 보고한 이래로 약물요법이 가장 좋은 치료로 알려져 왔으며¹⁵⁾¹⁶⁾¹⁷⁾, 그후 Actinomycin

D²⁰⁰ 등의 약물 발전으로 용모암은 약물요법만으로 완치될 수 있는 유일한 암으로 알려졌고, 수술요법은 점차 그 중추적 역할을 잃어가는 세계적인 경향을 나타내고 있다. 또한 용모세포는 혈관을 침범해 혈류를 따라 운반되므로²¹⁾²²⁾ 수술조작시 종양이 퍼질 위험이 있어 화학요법이 좋다고 한다.⁶⁾²³⁾ 그후 6-MP²⁴⁾, Vinblastine²⁵⁾ 등의 단독·복합 또는 3중요법(triple therapy) 등의 효과가 보고되었으며, 1976년 Goldstein²⁶⁾ 등은 methotrexate와 Citrovorum factor를 함께 사용하여 치료결과 methotrexate 단독 사용시 보다 대량투여가 가능해서 더 높은 억제율을 나타냈고 현저히 낮은 전신독성의 발생을 보였다고 보고하였다. methotrexate의 부작용은 오심, 구토, 식욕부진이 비교적 조기에 나타나는 가장 흔한 부작용이고²⁷⁾ 백혈구 및 혈소판 감소를 보이는데²⁷⁾²⁸⁾, 심한 경우에도 1,000 이하로 감소된 경우는 없었으며, 백혈구 감소증은 보통 치료 시작 6~14일 이내에 발생한다고 하였다²⁸⁾.

예 후: 최종 선행임신과 예후를 보면 Herz²⁹⁾ 등은 별 차이가 없다고 보고하였으나 Jones³⁰⁾, Miller³¹⁾ 등은 만삭임신후 예후가 좋지 않다고 하였다³²⁻³⁵⁾. 이 중 Miller³¹⁾ 등은 악성용모종양 환자 265명중 20명에서 만삭임신후 용모암을 나타내었고 그 생존율은 60%였을에 비하여 나머지 245명은 95%의 생존율로 만삭임신에서 그 예후가 나빴음을 경험하였다고 보고하였다. 또한 Bayshawe³⁶⁾는 선행임신이 포상기태인 경우가 만삭임신후 보다 자연치유율이 높을때 이는 만삭임신시 임신성 용모종양에 대한 면역반응의 손상을 받기 때문이라고 하였다. 용모암 환자를 “비전이군”과 “전이군”으로 분류후 “전이군”을 다시 “저위험군”과 “고위험군”으로 나누었다³⁷⁾. “고위험군”은 너나 간에 전이한 경우와 치료직전 24시간 노 HCG가 10만 IU 이상, 증상이 4개월 이상시, 또는 과거에 화학요법에 실패하였을 경우이다³⁰⁾³¹⁾³²⁾. 만삭임신후 예후가 나쁜이유를 Hoegk³⁴⁾ 등은 포상기태시는 홀몬결사로 추후관찰하여 비교적 조기진단이 되나 만삭임신후에 조기진단은 어렵다고 하였으며, Jones³⁰⁾는 만삭임신후 1개월 이내에 발병되면 뇌전이의 가능성이 많고 치료효과도 적으며, 이러한 환자에서는 화학요법만으로는 필요한 약 용량이 많아지고 치료기간이 길어지므로 자궁적출술을 병행함이 좋다고 하였다.

결 론

만삭임신을 선행임신으로 하는 경우 대부분이 그 예후가 좋지 않으며, 최근 이를 “고위험군”에 포함시키

는 경향이 있다. 포상기태후에 발생하는 용모암은 추후 관찰로 조기진단이 용이하나 만삭임신후에 오는 용모암의 경우 조기진단이 용이치 않아, 특히 이점에 유의하여 조기진단 및 치료에 만전을 기하여야 할 것이다. 최근 정상분만후에 발병한 용모암의 1례를 경험하였기에 이에 문헌적 고찰과 함께 보고하는 바이다.

—References—

- 1) Marchand, F.: quoted from 31)
- 2) Scott, J.S.: Choriocarcinoma. Am. J. Obst. & Gynec. 83 : 185, 1962.
- 3) Hellman, L.M., and Pritchard, J.A.: Williams Obstetrics, Ed. 14, pp.564, 1971.
- 4) 金永基·鄭元永, Thorborg, J.V. : 大韓婦人科學會雜誌. 8 : 55, 1965.
- 5) 郭顯模·李在儼·宋燦浩·李後煥·金炯植, Robinson, J.C. : 大韓產婦人科學會雜誌. 10 : 381, 1965.
- 6) Acosta Sison: Is chorionic epitheloma due to lack of a lytic substance in the maternal blood? Am. J. Obst. & Gynec. 67 : 634, 1954.
- 7) Wei, P.Y., and Ouyang, P.C.: Trophoblastic disease in Taiwan. Am. J. Obst. & Gynec. 85 : 844, 1963.
- 8) Novak, E., and Seah, C.S.: Choriocarcinoma of the uterus. Am. J. Obst. & Gynec., 67 : 933, 1954.
- 9) 元蓮喜·尹英淑·田英實·金鐘一·姜信明 : 大韓產婦人科學會雜誌, 23 : 6, 1980.
- 10) Hsu, C.T.: Some aspects of trophoblastic diseases particular to Taiwan Am. J. Obst. & Gynec. 90 : 308, 1964.
- 11) Poen, H.T., and Djojopranoto, M.: The possible etiologic factors of hydatidiform mole and choriocarcinoma. Am. J. Obst. & Gynec. 92 : 510, 1965.
- 12) Iliya, F.A., Williamson, S., and Azar, H.A.: Choriocarcinoma in the near east. Cancer 20 : 144, 1967.
- 13) Anderson, W.A.: Pathology, Ed. 6, pp.1561, 1971.
- 14) Li, M.C., Herz, R., and Spencer, D.B.: Effect of methotrexate therapy upon choriocarcinoma and chorioadenoma. Proceedings of the Society for experimental Biology and Medicine. 93 :

- 361, 1956.
- 15) Acosta Sison: Changing attitudes in the management of hydatidiform mole. *Am. J. Obst. & Gynec.* 88 : 634, 1964.
 - 16) Berlin, N.I., et al: Folic acid antagonists. *Ann. Int. Med.* 5
 - 17) Manahan, C.P. et al: Amethopterin in the treatment of trophoblastic. *Am. J. Obst. & Gynec.* 82 : 641, 1961.
 - 18) Soss, G.T.: Sequential use of methotrexate and Actinomycin D in the treatment of metastatic choriocarcinoma and related trophoblastic disease in women. *Am. J. Obst. & Gynec.* 93 : 223, 1965.
 - 19) Taylor, E.S., and Droegemueller, W.: Choriocarcinoma, chorioadenoma destruens, and syncytial endometritis. *Am. J. Obst. & Gynec.* 83 : 958, 1962.
 - 20) Li, M.C.: Trophoblastic disease: Natural history, diagnosis, and treatment. *Ann. Int. Med.* 47 : 102, 1971.
 - 21) Bardawil, W.A., Hertig, A.T., and Velardo, J.T.: Regression of trophoblast. *Obstet. Gynecol.* 10 : 614, 1957.
 - 22) Thiele, R.A., and de Alvarez, R.R.: Metastasizing benign trophoblastic tumors. *Am. J. Obst. & Gynec.* 84 : 1395, 1962.
 - 23) Brewer, J.I. et al: Chemotherapy in trophoblastic disease. *Am. J. Obst. & Gynec.* 90 : 566, 1964.
 - 24) Bagshawe, K.D., McDonald, J.M.: Treatment of choriocarcinoma with a combination of cytotoxic drugs. *Brit. Med. J.* 5196 : 426-31, 6 Aug., 1960.
 - 25) Hertz, R., Lipsett, M.B., and Moy, R.H.: Effect of vincalokoblastine on metastatic choriocarcinoma and related trophoblastic tumors in women. *Cancer Res.* 20 : 1050-3, Aug., 1960.
 - 26) Goldstein, D.P., Goldstein, P.R., Bottomley, P. et al: Methotrexate with citrovorum factor rescue for nonmetastatic gestational trophoblastic neoplasms. 48 : 321, 1976.
 - 27) Koga, K., Maeda, K.: A prophylactic chemotherapy with amethopterin for prevention of choriocarcinoma following removal of hydatidiform mole. *Am. J. Obst. & Gynec.* 100 : 270, 1968.
 - 28) Lamb, E.J., Morton, D.G. and Byron, R.C.: Methotrexate therapy for choriocarcinoma following term pregnancy. *Obstet. Gynecol.* 53 : 207, 1979.
 - 32) Hammond, C.B., and Parker, R.T.: Diagnosis and treatment of trophoblastic disease. *Obstet. Gynecol.* 35 : 132, 1970.
 - 33) Douglas, G.F., and Otts, O.M.: Chorionepithelioma associated with normal pregnancy. *Am. J. Obst. & Gynec.* 57 : 401, 1949.
 - 34) Hoegk, K.P., and Nils, N.: Malignant trophoblastic neoplasia. *Acta. Obstet. & Gynec. Scand.* 51 : 275, 1972.
 - 35) Mogensen, B.: Invasive mole and gestational choriocarcinoma in Denmark, 1940-1969. *Acta. Obstet. & Gynec. Scand.* 52 : 211, 1973.
 - 36) Bayshawa, K.D.: Choriocarcinoma. London: Edward Arnold Ltd., pp.281-300, 1969.
 - 37) Hammond, C.B., Borchert, L., et al: Treatment of metastatic trophoblastic disease: Good and poor prognosis. *Am. J. Obst. & Gynec.* 115 : 451, 1973.