

소아의 환상취장

— 1예 보고 —

이화여자대학교 의과대학 외과학교실

두 창 대 · 최 용 만

=Abstract =

Annular Pancreas in Infancy

— Report of One Case —

Chang Dae Doo, M.D. and Yornng Man Choi, M.D.

Department of General Surgery, College of Medicine, Ewha Womans University

One case of annular pancreas causing duodenal obstruction in 25-day-old girl was treated sucessfully by duodenojejunostomy at Ewha Womans University Hospital in July, 1980.

She was one of the twins and premature baby in 37 weeks gestation. The hypothetical aspect of this anomaly, symptomatology, radiological findings, and the method of surgical procedures are discussed.

서 론

환상취장은 비교적 드문 선천성 기형이며, 태생기에 취장의 전엽이 후엽으로 회전유합이 불완전하여 구상돌기의 과잉형성이 십이지장의 제2부를 윤상으로 교약하는 일종의 선천성 이상이다. 동시에 십이지장의 그 부분에 협착성 기형을 동반하는 일이 많다.

이 환상취장의 원인은 아직 확실치는 않으며, 소아 및 신생아에서 십이지장의 폐색증을 가져오는 질환의 하나로 알려져 있으나 때로는 성인에서 증상을 나타내는 수도 있다. 또한 환상취장은 십이지장 폐색원인중 늦게 나타나는 것의 대표적 예이며, 처음에는 폐색을 일으킬 정도는 아니지만, 섭취음식이 많아지고 고형이 될수록 상대적으로 좁아져 폐색증상이 나타나기도하고 환상부위가 음식물 통과시 외상으로인해 만성염증성 변화 및 이에따른 부종, 경직, 협착으로 인하여 폐색이

온다.

금번 이화대학병원 외과학교실에서는 쌍생아이며, 미숙아에서 환상취장 1 예를 치험하였기에 문헌고찰과 함께 보고하는 바이다.

증 례

환 자 : 오○덕애기, 25일, 여아.

Hospital No. 26—90—80.

주 소 : ① 담즙성 구토, ② 상복부 팽만, ③ 체중 감소.

기왕력 : 재태기간 37주의 미숙아이며, 쌍생아중 선 등이.

가족력 : 특기할 사항 없음.

현병력 : 상기환자는 건강한 30세의 부친과 27세의 모친(G₁P₀)에서 제왕절개술로 태어났으며, 재태 기간이 37주의 미숙아로 출생시 체중 1.82kg Apgar score

가 출생 1분에 6,5분에 7로 상태가 불량했던 쌍생아 중 선동이였다. 출생수일후부터 담즙성 구토가 간헐적으로 있었으며, 특히 우유를 경구투여 직후에 더욱 심하였다. 차츰 구토의 회수와 양이 증가되었으며, 상복부 팽만은 구토가 있는 직후엔 감소되었고 체중감소가 있었다. 계속 보온기속에 있으면서 바리움을 사용하여 상부위장관 및 소장 X-선 촬영과 경정맥 담도촬영술을 시행한 후 개복술을 받기 위해 외파로 전과 되었다.

이학적 소견 : 출생시 체중이 1.82kg 이었으며, 2.0kg 까지 증가되었다가 전과당시의 체중은 1.8kg 으로 영양불량 상태였으며, 피하지방도 거의 없었으나, 운동상태는 비교적 좋은 편이었다. 체온 37.2°C, 맥박 120 회/min, 호흡수 32 회/min였다. 구강내와 피부의 탈수현상이 있었으며, 복부소견상 상복부팽만은 있었으나 종물을 촉지 할수는 없었다. 장운동음도 정상이었다. 흉부청진소견도 이상소견이 없었으며, 두부 및 기타의 신체부분 및 신경과적소견도 모두 이상소견을 발견할 수 없었다.

검사소견, 혈액소견 : 혈색소 12.4gm/dl 적혈구용적 38 vol.% 백혈구수 6300/mm³(중성구 ; 49%, 임파구 ; 48%, 호산구 ; 3%)

뇨소견 : 현미경소견상 5~10HPF 의 백혈구가 보이는 이외엔 이상소견이 없었다.

혈액화학적 소견 : Sodium 126mEq/l, Chloride 98 mEq/l, Potassium 4.2mEq/l, Calcium 7.9mEq/l, Total protein 5.7gm%, Albumin 3.3gm%,

X-선 교견 : 흉부 X-선 소견 : 특이이상소견 없음.

상부위장관 촬영소견 : 위 및 십이지장 상부가 팽만되어 있었으며, Double bubble sign 이 나타났다.

경정맥 담도촬영 소견 : 조영제에 의해 담도가 보이지 않았고 약간의 공기가 차있는 음영을 볼 수 있었다

수술소견 및 경과 : 기관내 삽관 전신마취하에 상복부 정중선 우측절개로 개복술을 시행하였다. 위와 십이지장의 제 1부 및 제 2부의 상부가 심하게 확장되어 있었으며, 담낭과 담도도 확장되어 있었으며(그림 1). 주위장기와 유착되어 있었다, 십이지장 제 2부분의 중간부위에 환상위장이 윤상으로 십이지장을 싸고 있었으며, 그 폭은 약 1.5cm 이었다. 십이지장 제 3부부터 그 이하의 장기 및 기타의 복강내 장기에도 육안적으로 이상소견은 발견할 수 없었다.

수술은 늘어나있는 십이지장의 제 1부분 말단부위와 공장을 문합해주는 측대측 십이지장·공장문합술(Side-to-side, duodenojejunosomy, retrocolic type)을 시행하였다(그림 2).

수술후 환자는 다시 보온기에 옮겨져 치료하였으며,

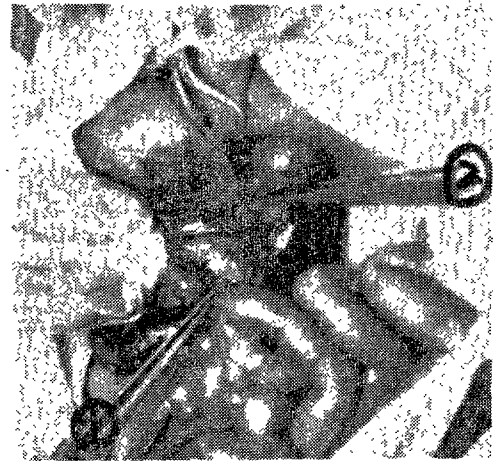


Fig. 1. Operative Findings of Annular Pancreas.

- ① Annular pancreas surrounding the second portion of the duodenum.
- ② Distended G-B.

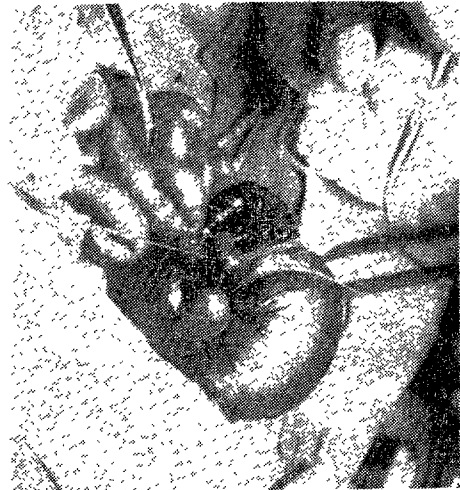


Fig. 2. Duodenojejunosomy, side-to-side, retrocolic type.

수술후 제 2일에 최저 체중(17.5kg)으로 감소되었으나, 차츰 전신상태가 양호해져 제 4일에 5% 포도당용액의 경구투여가 가능하였고, 제 5일부터 9% 우유를 경구투여하여 점차 우유의 양을 높였으나 구토도 없이 소화를 비교적 잘 시키고 체중도 점차 늘었다. 제 7일과 8일에 복부절개부위의 발사를 하였으며, 상태는 비교적 양호하였다. 제 35일에는 체중 2.55kg 으로 증가하고 활동성도 좋아 보온기에서 나올수가 있었으며, 제 37일에는 전신상태가 매우 양호하여 체중 2.65kg 으로

퇴원하였다.

총괄 및 고안

환상취장은 1818년 Tiedman¹⁾에 의하여 처음으로 기술되었으며, 1862년 Alexander Ecker²⁾가 환상취장으로 명명하고 1905년 Vidal이 최초로 신생아에서 위·공장문합술을 성공적으로 시행하였다. 우리나라에서는 1969년 도등³⁾에 의하여 성인의 환상취장이 보고되었으며, 소아의 환상취장은 1971년 처음으로 김등⁴⁾에 의해 1예보고가 있은후 1973년 2예의 추가보고가 있을 뿐이다⁵⁾.

원인은 아직도 명확하지 않으나 발생학적으로 몇가지 가설이 있다. Lecco⁶⁾에 의하면 취장은 태생 3주에 Primitive duodenum의 세계의 bud로부터 발생하는데 right ventral bud의 말단부가 십이지장을 완전히 둘러싸고 십이지장 주위에서 이 취장두부가 비후되면서 환상으로 둘러싸게 된다고 하였으며, 이 가설이 아직은 가장 많이 인정되고 있다. Tieken⁷⁾은 환상취장이 Rt. ventral bud의 비후에 의하여 생긴다고 주장했으며, Baldwin⁸⁾은 Lt. bud가 퇴화하지 않고 존재하며, 결국에는 dorsal bud와 융합하여 생긴다고 주장하였다. 또한 십이지장 자체에서 이소형 취장조직이 생겨 후에 정상취장과 융합하여 생긴다는 설을 Lawrence⁹⁾가 주장하였다. 이런 환상취장은 비교적 드문 선천성 기형으로 어느 연령에서나 나타날 수 있으나 William¹⁰⁾은 1/3은 1세 이전에 증상이 나타난다고 하였으며, 과거에는 부검에 의하여 발견되는 경우가 많으나 근래엔 증상이 있어 발견되는 경우가 늘고있다¹¹⁾¹²⁾. Reemtsma¹³⁾는 여자에서보다 남자에서 월등히 많이 발생한다고 하였으며, 101예 경험에서 31예가 1세 이전에 증상이 발생하였으며, 다음으로 많이 발생한 연령군은 30대였다. 또한 47예가 20—50세에 증상이 발생했다고 보고하였다. Drey¹²⁾, Moore¹⁴⁾등도 남자에서 더 많이 발생한다고 보고하였다.

환상취장의 증상은 십이지장을 압박하는 정도에 따라 발생하는데, 정도가 심한것은 초생기에 증상이 나타나나 성인이 된후에 나타나는 경우도 있고, 또는 증상이 아주없이 지내는 경우도 있다. 신생아에서 음식을 먹인후 계속적인 구토가 있고 상복부 팽만과 육안적으로 복벽에서 장운동을 볼수도 있다. 태변의 크기와 빈도가 감소하며, 체중감소와 탈수등 특징적인 십이지장 폐색증상이 온다¹⁵⁾¹⁶⁾. 성인의 경우에는 복통이 가장 흔한 증상이며, 구토와 동반되는 경우가 많다. 증상의 기간과 심한 정도의 변화가 많은데 바리울을 사

Table. Other Anomalies Associated with Annular Pancreas

Moore; 18/70	Malrotation of intestine	3
	Duodenal atresia	2
	Duodenal stenosis	2
	Aberrant pancreas	2
	Imperforate anus	
	Meckel's diverticulum	
Hays; 40,	T-E fistula	6/40
	Mongolism	
	Congenital heart diseases	
	Ectopic kidney	

용한 상부위장관 촬영에서 십이지장 제 2부의 중간부위에 협착과 그상부는 확장되고 점막의 소실이 나타난다. 취장염이 드물지 않게 발생되는데 심한 염증소견 때문에 환상취장이 모호해질때도 있다¹⁷⁾. 또한 십이지장 궤양과 위궤양이 동반되는 경우도 있다.

환상취장은 다른 기형과 동반되는 경우가 많은데, Moore¹⁴⁾에 의하면 70예중 18예가 다른 기형과 동반하였다고 했으며, Hays¹⁵⁾는 40명중 6명이 T-E fistula를 동반하였으며, 다른 기형들과도 동반되었다고 보고하였다(Table).

합병증으로는 십이지장폐색, 음식이 위 및 십이지장의 상부에 오래 정체해있어오는 소화성궤양, 성인환상의 16%에서 발생하는 급만성취장염과 환상취장이 총담관을 압박하여 발생하는 담도폐색에 의한 황달 등을 들 수 있으며¹⁹⁾, 감별진단을 요하는 경우는 신생아에서 ① 비후성 유문협착, ② 십이지장 협착 또는 폐색, ③ 장이상화전등을 들 수 있고, 성인의 경우 ① 십이지장 계설, ② 이소형 취장, ③ 십이지장 궤양 또는 암, ④ Arteriomeseenteric ileus, ⑤ Oddi씨 괄약근의 섬유화와 ⑥ 총담관 결석증 등을 들 수 있다¹⁹⁾.

일단 환상취장이라고 확진이 되면 외과적인 처치가 필요한데 대표적인 치료 방식은 두 가지로 볼 수 있다 첫째, 환상취장의 환의 일부를 절제하거나 절제하는 방법이 있으나 이 방법은 수술후 취장무형성, 출혈성 취장염, 환상부위의 잔류폐색 등을 유발시킬 수가 있어 잘 사용하지 않는다. 다른 방법으로는, 폐색부상부의 십이지장과 공장을 문합해주는 방법 혹은 위와 공장을 문합해주는 측도성형술이 있는데, 이 방법은 소아에서와 마찬가지로 성인에서도 사망율이 낮고 치료율이 매우 높기 때문에 이 방법의 사용이 좋다

결 론

금번 이화여자대학교 의과대학 의과학교실에서는 쌍생아중 선동이며, 미숙아에서 환상취장을 치험하여 십이지장·공장합설로 좋은 결과를 얻었기에 문헌고찰과 아울러 보고하는 바이다.

— References —

- 1) Tiedman, F.: Annular Pancreas, Deutch. Arch. f. d. Physiol. 4 : 403, 1818. cited from Ref. 3.
- 2) Ecker, A.: Malformation of Pancreas and Heart. Z Rat Med 16 : 354, 1962. cited from Ref. 20.
- 3) 都兪澤·李榮男·朴永寬·李鐵 : 성인의 환상취장의 1치험례. 대한의과학회지, 11 : 355, 1969.
- 4) 김우기·민병철 : 소아의 환상취장. 대한의과학회지, 13 : 394, 1971.
- 5) 김우기·최국진·민병철 : 소아의 환상취장, 대한의과학회지, 15 : 763, 1973.
- 6) Lecco, T.M.: Sur la morphologie des pancreas annulaires. Setzungs b Wien Akad Wissensch 119 : 391, 1910. cited from Ref. 20.
- 7) Ticken, T.: Annular Pancreas. Tr. Chicago path. Soc., 4 : 180, 1891—1901. cited from Ref. 5.
- 8) Baldwin, W.M. and Naim K. Atallah.: Annular Pancreas in Infancy. Am. J. Roentg. 90 : 740, 1963.
- 9) Lawrence, S.A.: Annular Pancreas. Ann. Surg., 146 : 139, 1957.
- 10) William, S.: Annular Pancreas. Principles of Surgery, Vol. 2, p.1355, McGraw-Hill Book Co., New York, 1979.
- 11) Dodd, G.O. and Nafis, W.A.: Annular Pancreas in the Adult. Am. J. Roentg. 75 : 333, 1956.
- 12) Drey, N.W.: Symptomatic annular pancreas in the adult. Ann. Intern. Med. 46 : 750, 1957. cited from Ref. 20.
- 13) Reemtsma, K.: Embryology and Congenital Anomalies of the Pancreas. In Howard J.M., Jordan G.L.: Surgical Disease of the Pancreas. Philadelphia, J.B. Lippincott Co. p.21, 1960.
- 14) Moore, T.C.: Annular Pancreas. Surgery, 33 : 138, 1953.
- 15) Gross, R.E., and Chisholom, T.C.: Annular Pancreas Producing Duodenal Obstruction: Report of A Successfully Treated Case. Ann. Surg., 119 : 759, 1944.
- 16) Shapiro, D.J.; F.J.D zurik, and E.W. Gerrish: Obstruction of Duodenum in Newborn Infant due to Annular Pancreas. Pediatrics, 9 : 764, 1952.
- 17) Lehman, E.P.: Annular Pancreas as a Clinical Problem. Ann. Surg. 115 : 574, 1942.
- 18) Hays, D.M. et al.: Annular Pancreas as a Cause of Acute Neonatal Duodenal Obstruction. Ann. Surg., 153 : 103, 1961.
- 19) Maingot, R.: Annular Pancreas. Abdominal Operations, 7th ed., Vol. 1, p.777, Appleton-Century-Crofts, New York, 1980.
- 20) Pincus, I.: Anomalies of the Pancreas. Gastroenterology, 3rd ed., Vol. 3, p.928, W.B. Saunders Co., Philadelphia, 1976.