

## 다중검출 CT를 이용한 조영증강 시기에 따른 간암의 발견에 관한 연구 : 절편두께와 출력방식에 따른 비교를 중심으로

이화여자대학교 의학전문대학원 영상의학과  
은 효 원

= Abstract =

### Detection of Hepatocellular Carcinomas on Dynamic Phase Images Using Multi-detector CT : Comparison with Different Slice Thickness and Image Output

---

Hyo Won Eun

*Department of Radiology, School of Medicine, Ewha Womans University*

**Objectives** : To compare the diagnostic performance of a high-resolution picture archiving and communications system(PACS) workstation directly interfaced with computed tomography(CT) with hard-copy printouts and to compare the detection rate according to slice thickness in hepatocellular carcinomas(HCCs).

**Methods** : Forty-six patients with 118HCCs underwent two-phase multi-detector row helical CT imaging of the entire liver after contrast administration. Late arterial phase images were obtained serially during a single breath-hold, and portal venous-phase images were then obtained. In soft-copy, images taken in each phase were reconstructed by 3mm and 7mm in thickness. Soft-copy readouts on a workstation in PACS and hard-copy printouts were independently compared for the presence of HCC by two radiologists unaware of the possible presence of tumors, and for each phase the detection rate was determined in 7mm thickness. The detection rate of HCC displayed on a workstation was analyzed in 3mm and 7mm thickness for each phase.

**Results** : No significant differences in observer performance were observed between laser-printed hard copies and CT images displayed on a workstation( $p>0.05$ ). But the detection rate of HCC displayed on workstation was higher in 3mm thickness( $p<0.05$ ).

**Conclusion** : The diagnostic performance of CT hard copies is acceptable and comparable to a high-resolution PACS workstation in hepatocellular carcinomas and the detection rate of HCC on PACS workstation is significantly higher in thin slice thickness.

**KEY WORDS** : Diagnostic radiology · observer performance Picture archiving and communication system(PACS) Liver · CT Liver neoplasms, diagnosis Computed tomography(CT) · imageprocessing.

## 서 론

간암(hepatocellular carcinoma, HCC)은 조기발견이 치료방침을 결정하는데 매우 중요한 역할을 한다. 간암의 조기발견에는 조영증강 CT가 매우 중요하며, 특히, 최근 다중검출 CT(Multi-detector row helical CT)의 도입으로 그 역할이 더욱 커지고 있다. 다중검출 CT는 영상 획득 시간이 짧아 원하는 시기의 조영증강 영상을 얻을 수 있으며, 얻어진 영상을 다양한 절편두께로 재구성할 수 있다. 또한 최근에 활발히 도입되고 있는 의료영상저장전송시스템(picture archiving communication system, PACS)은 기존의 하드카피를 이용한 영상 출력방식과는 다르게 소프트웨어방식의 영상출력으로 고해상도의 모니터를 이용하여 영상을 볼 수 있게 되었다. 이러한 다중검출 CT를 이용한 다양한 세절편두께(thin slice thickness)의 영상과 소프트웨어방식의 영상출력의 이용은 간암의 조기발견에 도움이 될 것으로 기대되나, 지금까지 같은 개체를 대상으로 간암의 조기발견에 적절한 절편 두께와 출력방식을 비교한 보고는 없었다. 이에 간암으로 확진된 118개의 병소를 중심으로 간암의 조기발견에 적절한 절편 두께와 출력방식을 비교하고자 한다.

## 대상 및 방법

임상적으로 만성 간 질환(chronic liver disease)을 가지고 있는 환자 중 간암으로 확진된 46명 환자(남자 32명, 여자 14명, 평균연령 55세)를 대상으로 하였다. 모든 환자에서 다중검출 CT를 시행하였다. 46명 환자에서 118개의 병소가 간암으로 확진 되었다. 총 46명의 환자 중 18명은 수술로 55개의 간암을 발견하였으며 10명에서는 초음파 유도하 조직검사로 12개의 간암을 확진 하였고, 18명의 환자에서 경동맥 화학색전술(Transarterial chemoembolization : TACE)을 시행한 후 얻은 리피오돌(lipodol) CT에서 51개의 간암을 확진하였다.

사용된 CT 기기는 다중검출 CT(multi-detector row helical CT, Somatom Plus 4 Volume Zoom, Siemens, Erlangen, Germany)이었다. 조영제는 전완정맥을 통하여 Ultravist 300(Iopromide, Schering, Korea)를 초당 3mL로 총 150mL를 자동주입기를 사용하여 주입하였다. 후기 동맥기 영상은 bolus tracking method를

이용하여 조영제 주입 후 대동맥에서 100HU 이상 증가 시부터 10초 후에 영상을 얻었고, 문맥기영상은 조영제 주입 후 70초에 얻었다. 사용된 파라미터(parameter)는 후기동맥기와 문맥기 모두에서 절편두께(slice thickness) 3mm와 7mm, 콜리메이션(collimation) 2.5mm, 재구성간격(reconstruction interval) 1.5mm, 테이블 이동속도(table speed) 12.5mm/rotation, 피치(pitch) 6, 전류 165mA, 전압 120kV였다. 얻어진 영상은 의료영상저장전송시스템을 이용하여 고해상도의 모니터를 이용한 단말기와(soft-copy) 레이저 프린터를 이용한 필름으로(hard-copy) 출력하였다.

영상의 판독은 두 명의 복부 전공 영상의학과 의사가 후향적으로 간암의 유무를 분석하였으며, 이견이 있을 경우 제 3자의 의견을 참조하여 판단하였다. 판독은 간암의 위험인자를 가지고 있는 환자들을 대상으로 얻어졌다는 정보 외에는 아무런 정보 없이 독립적으로 이루어졌다. Soft-copy와 hard-copy, 3mm 절편두께(thin slice thickness)와 7mm 절편두께(thick slice thickness)에 대하여 동맥기 영상만 판독한 경우와 동맥기 영상과 문맥기 영상을 동시에 판독한 경우에서 간암의 발견율을 비교하였다. 간암은 크기에 따라 2cm 이하를 소간세포암(small HCC)으로 분류하였다. 통계학적 처리는 Fisher's exact test를 이용하였다( $p < 0.05$ ).

## 결 과

46명 환자에서 118개의 간암 중 2cm 이하의 소간세포암은 69개였다. hard copy에서는 동맥기 영상만 판독한 경우 59%(70/118)의 발견율을 보였고, 동맥기 영상과 문맥기 영상을 동시에 판독한 경우 64%(76/118) 발견율을 보였다. soft copy에서는 동맥기 영상만 판독한 경우 61%(71/118)의 발견율을 보였고, 동맥기 영상과 문맥기 영상을 동시에 판독한 경우 69%(81/118) 발견율을 보였으나 통계학적으로 soft copy와 hard copy간에 유의한 차이는 없었다(Table 1).

7mm 절편두께(thick slice thickness)에서는 동맥기 영상만 판독한 경우 61%(71/118)의 발견율을 보였고, 동맥기 영상과 문맥기 영상을 동시에 판독한 경우 69%(81/118) 발견율을 보였다. 3mm 절편두께(thin slice thickness)에서는 동맥기 영상만 판독한 경우 71%(84/118)의 발견율을 보였고, 동맥기 영상과 문맥기 영

**Table 1.** Detection rates of HCCs on dynamic CT images between hard-copy and soft-copy

	HA	HA+HP	SA	SA+SP
Total	70/118 (59%)	76/118 (64%)	71/118 (61%)	81/118 (69%)
	p>0.05	p>0.05	p>0.05	p>0.05
Small HCC	26/69 (38%)	32/69 (46%)	27/69 (39%)	36/69 (52%)
	p>0.05	p>0.05	p>0.05	p>0.05
HCC	44/49 (90%)	44/49 (90%)	44/49 (90%)	45/49 (92%)
	p>0.05	p>0.05	p>0.05	p>0.05

HA : Hard-copy on arterial phase, HA+HP : Hard-copy on arterial phase and portal phase, SA : Soft-copy on arterial phase, SA+SP : Soft-copy on arterial phase and portal phase

상을 동시에 판독한 경우 93% (110/118)의 발견율을 보였으며, 3mm 절편두께로 동맥기 영상과 문맥기 영상을 동시에 판독한 경우 통계학적으로 유의하게 높은 간암 발견율을 보였다(p<0.05) (Table 2). 특히 2cm 이하인 소간세포암의 경우 7mm 절편두께에서는 동맥기 영상만 판독한 경우 39% (27/69)의 발견율을 보였고, 동맥기 영상과 문맥기 영상을 동시에 판독한 경우 52% (36/69)의 발견율을 보였다. 3mm 절편두께에서는 동맥기 영상만 판독한 경우 55% (38/69)의 발견율을 보였고, 동맥기 영상과 문맥기 영상을 동시에 판독한 경우 88% (61/69)의 발견율을 보였으며, 3mm 절편두께로 동맥기 영상과 문맥기 영상을 동시에 판독한 경우 통계학적으로 유의하게 높은 간암 발견율을 보였다(p<0.05) (Fig. 1).

## 고 찰

최근 널리 보급된 다중검출 CT는 스캔시간이 짧고 스캔간 지연(interscan delay)이 없기 때문에 간 전체를 짧은시간내에 스캔할 수 있으므로 정확한 동맥기(arterial phase), 문맥기(portal phase), 지연기(delayed phase)의 영상을 선택적으로 얻을 수 있어 간암의 발견과 특성화에 있어서 커다란 진보를 가져왔다<sup>1-4)</sup>. 간암의 발견에 있어서 촬영시기와 함께 절편두께가 중요한데 이민진 등<sup>5)</sup>에 의하면 5mm 이하의 간결절은 절편두께가 8mm 이상일 경우 발견율이 감소하였다. 본 연구에서도 절편두께 3mm와 7mm를 비교하였을 때, 3mm 절편두께에서 통계학적으로 유의하게 높은 간암 발견율을 보였다.

**Table 2.** Detection Rates of HCCs on Dynamic CT Images with Soft-copy between Thick Slice Thickness (7mm) and Thin Slice Thickness (3mm)

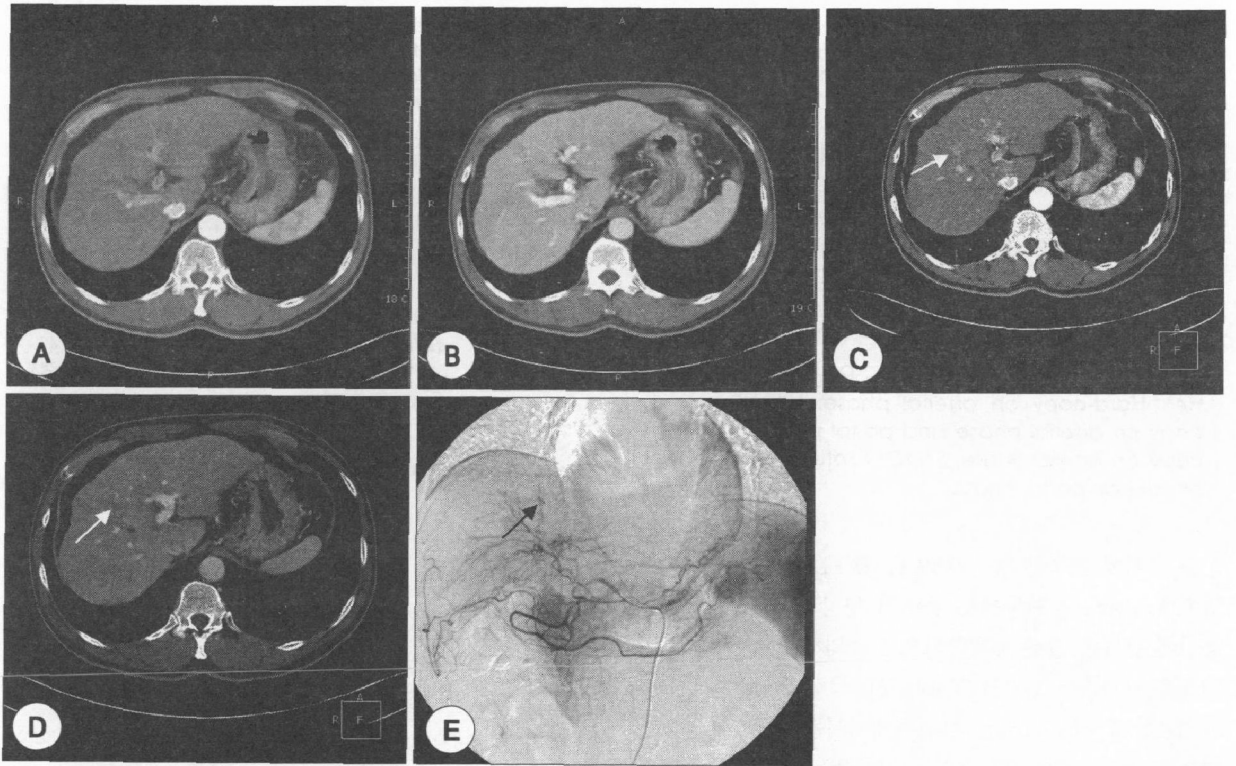
	SA (7mm)	SA+SP (7mm)	SA (3mm)	SA+SP (3mm)
Total	71/118 (61%)	81/118 (69%)	84/118 (71%)	110/118 (93%)
	p>0.05	p>0.05	p>0.05	P<0.05
Small HCC	27/69 (39%)	36/69 (52%)	38/69 (55%)	61/69 (88%)
	p>0.05	p>0.05	p>0.05	p<0.05
HCC	44/49 (90%)	45/49 (92%)	46/49 (94%)	49/49 (100%)
	p>0.05	p>0.05	p>0.05	p>0.05

SA : Soft-copy on arterial phase, SA+SP : Soft-copy on arterial phase and portal phase

특히 2cm 이하의 소간세포암의 경우 7mm 절편두께에서는 동맥기 영상과 문맥기 영상을 동시에 판독한 경우 52% (36/69)의 발견율을 보였으나, 3mm 절편두께에서는 동맥기 영상과 문맥기 영상을 동시에 판독한 경우 88% (61/69)의 발견율을 보여 25개의 간암을 더 발견할 수 있었다. 조영증강 시기는 동맥기 영상만 보는 경우보다는 동맥기 영상과 문맥기 영상을 동시에 판독한 경우 더 높은 발견율을 보였다.

의료영상저장전송시스템(picture archiving communication system, PACS)이란 디지털 의료영상을 획득하거나 아날로그 영상을 디지털로 변환하여 컴퓨터에 저장하여, 필요한 경우 병원 내에서 영상관찰대가 있는 곳에서 영상조화를 할 수 있는 시스템으로 최근 수년 사이에 급속도로 설치가 이루어져서 국내의 경우 종합 전문요양기관은 2004년 9월 말 88.1%, 그리고 종합병원의 경우 59.8%가 PACS를 설치하고 가동 중이다<sup>6)</sup>.

의료영상저장전송시스템은 기존의 필름의 사용보다 장기적으로 경제적 이익을 수반하고 생산성, 영상의 질, 접근 용이성, 활용성이 우수하다<sup>7-9)</sup>. 의료영상저장전송시스템의 영상전송(Image Transferring) 시간과 필름시스템의 영상 출력(Image printing) 시간에서의 의료영상저장전송시스템은 기존의 필름시스템에 비해 약 21~40%의 시간이 단축되는데 이는 필름의 현상기로의 이동과, window width와 level 조절작업이 필요하나, PACS에서는 필요가 없기 때문이다. 따라서 의료영상저장전송시스템의 전환이 이루어 지지 않아 필름시스템을 이용하는 경우 진단 수행능력이 떨어질 수 있다는 우려가 제기되었다. 지금까지의 외국문헌에 따르면 의료영상저장전송시



**Fig. 1.** A, B : Contrast-enhanced CT scanning with thick slice thickness(7mm) in the arterial phase and portal phase show hepatic cirrhosis without focal nodule in the liver. C : Contrast-enhanced CT scanning with thin slice thickness(3mm) in the arterial phase shows about 1cm sized enhanced nodule (arrow) in left medial segment of the liver. D : On contrast-enhanced CT scanning with thin slice thickness(3mm) in the portal phase, this nodule (arrow) shows lower density compared with hepatic parenchyma. E : Hepatic arteriogram shows tumor (arrow) staining in the same site of the liver.

스텝 단말장치와 필름시스템과의 진단 수행능력 비교에서는 관찰자간 수행능력의 통계적 유의한 차이가 없는 것으로 보고하였다<sup>10)11)</sup>. 그러나 우리나라에서 흔히 발생하는 간암에 대한 의료영상저장전송시스템을 이용한 soft-copy와 기존의 필름시스템을 용한 hard-copy의 병변 발견을 비교에 대해서는 보고된 바가 없었다. 본 연구에 의하면 다중검출 CT를 이용하여 간암을 발견하는데 영상 출력방식에 따른 soft-copy와 hard-copy간에 통계학적으로 유의한 차이는 없었으며, 3mm 절편두께로 동맥기 영상과 문맥기 영상을 동시에 판독한 경우 7mm 절편두께와 비교하여 통계학적으로 유의하게 높은 간암 발견율을 보였다. 특히 2cm 이하인 소간세포암의 경우 7mm 절편두께와 비교하여 높은 발견율을 보였다.

결론적으로 다중검출 CT를 이용한 간암의 발견에 있어서 3mm 절편두께로 동맥기 영상과 문맥기 영상을 동시에 판독한 경우 동맥기 영상만 이용한 경우나 7mm 절편두께를 이용한 경우와 비교하여 통계학적으로 유의하

게 높은 간암 발견율을 보였다. 또한 영상출력방식에 따라 soft-copy와 hard-copy간에 간암을 발견하는데 통계학적으로 유의한 차이는 없었다.

## 요 약

### 목 적 :

간암으로 확진된 118개의 병소를 중심으로 간암의 조기발견에 적절한 절편 두께와 출력방식을 비교하고자 하였다.

### 방 법 :

간암으로 확진된 46명의 환자의 118개의 병소를 대상으로 다중검출 CT(multi-detector row helical CT)를 이용하여 동맥기와 문맥기의 조영증강 후 이중시기영상을 얻었다. 두 명의 복부 전공 영상의학과 의사가 후향적으로 간암의 유무를 분석하였다. Soft-copy와 hard-copy, 3mm 절편두께(thin slice thickness)와 7mm

절편두께(thick slice thickness)에 대하여 동맥기 영상만 판독한 경우와 동맥기 영상과 문맥기 영상을 동시에 판독한 경우에서 간암의 발견율을 비교하였다. 간암은 크기에 따라 2cm 이하를 소간세포암(small HCC)으로 분류하였다. 통계학적 처리는 Fisher's exact test를 이용하였다(p<0.05).

**결 과 :**

46명 환자에서 118개의 간암 중 2cm 이하의 소간세포암은 69개였다. 간암을 발견하는데 통계학적으로 soft-copy와 hard-copy간에 유의한 차이는 없었다. 7mm 절편두께에서는 동맥기 영상과 문맥기 영상을 동시에 판독한 경우 69%(81/118) 발견율을 보였다. 3mm 절편두께에서는 동맥기 영상과 문맥기 영상을 동시에 판독한 경우 93%(110/118)의 발견율을 보였으며, 3mm 절편두께로 동맥기 영상과 문맥기 영상을 동시에 판독한 경우 통계학적으로 유의하게 높은 간암 발견율을 보였다(p<0.05)

**결 론 :**

다중검출 CT를 이용한 간암의 발견에 있어서 3mm 절편두께로 동맥기 영상과 문맥기 영상을 동시에 판독한 경우 동맥기 영상만 이용한 경우나 7mm 절편두께를 이용한 경우와 비교하여 통계학적으로 유의하게 높은 간암 발견율을 보였다. 또한 영상출력방식에 따라 soft-copy와 hard-copy간에 간암을 발견하는데 통계학적으로 유의한 차이는 없었다.

**중심 단어 :** PACS · 간암.

**References**

1) Li CS, Chen RC, Tu HY, Shih LS, Zhang TA, Lii JM, et al : *Imaging well-differentiated hepatocellular carcinoma with dynamic triple-phase helical computed tomography. Br J Radiol* 2006 ; 79 : 659-665  
 2) Laghi A, Iannaccone R, Rossi P, Carbone I, Ferrari R,

Mangiapane F, et al : *Hepatocellular carcinoma: detection with triple-phase multi-detector row helical CT in patients with chronic hepatitis. Radiology* 2003 ; 226 : 543-549  
 3) Kim T, Murakami T, Takahashi S, Tsuda K, Tomoda K, Narumi Y, et al : *Optimal phases of dynamic CT for detecting hepatocellular carcinoma: evaluation of unenhanced and triple-phase images. Abdom Imaging* 1999 ; 24 : 473-480  
 4) Murakami T, Kim T, Takamura M, Hori M, Takahashi S, Federle MP, et al : *Hypervascular hepatocellular carcinoma: detection with double arterial phase multidetector row helical CT. Radiology* 2001 ; 218 : 763-767  
 5) 이민진, 설혜영, 김정혁, 이상천, 정규병 : 나선형 전산화단층촬영에서 pitch와 절편두께에 따른 간내 결절 발견율의 차이 : 모형을 이용한 실험적 연구 대한방사선의학회지 1998 ; 39 : 357-363  
 6) 천중호, 김영준, 이용성, 최병 : 2004 한국PACS 현황 보고. 대한 PACS학회지 2004 ; 10 : 71-76  
 7) Curtis PL, Orbit ES, Sridhar SS, Inna B, Sheel K, Harold LKl, et al : *A Methodoody for Economic Assessment of PACS. J. of Digital Imaging* 1995 ; 8 : 95-102  
 8) Ueda K, Iwasaki S, Nagasawa M, Sueyoshi S, Takahama J, Ide K, et al : *Hard-copy versus soft-copy image reading for detection of ureteral stones on abdominal radiography. Radiat Med* 2003 ; 21 : 210-213  
 9) Reiner BI, Siegel EL, Hooper FJ : *Accuracy of interpretation of CT scans : comparing PACS monitor displays and hard-copy images. AJR Am J Roentgenol* 2002 ; 179 : 1407-1410  
 10) Reiner BI, Siegel EL, Hooper FJ, Pomerantz S, Dahlke A, Rallis D : *Radiologists' productivity in the interpretation of CT scans : a comparison of PACS with conventional film. AJR Am J Roentgenol* 2001 ; 176 : 861-864  
 11) William HS, David G, Walter FG, William LC, Peter LD, Stephen TH, et al : *Primary CT Diagnosis of Abdominal Masses in a PACS, Radiology* 1991 ; 178 : 739-743