

이상근 증후군 : 증례 보고와 문헌고찰

이화여자대학교 의학전문대학원 신경외과학교실
신규만 · 조도상 · 김명현

= Abstract =

The Piriformis Syndrome : A Case Report and Review of the Literatures

Kyu-Man Shin · Do-Sang Cho · Myung-Hyun Kim

Department of Neurosurgery, School of Medicine, Ewha Womans University

Objectives : The piriformis syndrome appears to be more common because it is often underdiagnosed and undertreated. This syndrome is caused by compression or irritation of the sciatic nerve by the piriformis muscle as it passes through the sciatic notch. This entrapment neuropathy presents as pain, numbness, paresthesias, and associated weakness in the distribution of the sciatic nerve. In this article, we present the clinical symptoms, anatomy of the piriformis muscle, and the technique and result of the injection therapy with local anesthetics and steroid.

Materials and Methods : A 72-year-old woman presented with 7 days history of severe pain in the right buttock, hip, numbness of the right thigh. Previous management had included non-steroidal anti-inflammatory drug and physical therapy in local orthopedic clinic. Her past medical history was unremarkable. Her right side buttock was tender and discomfort was increased by right hip flexion, adduction and internal rotation with pain radiating to the anterior thigh. The her leg lengths were equal, the strenght of right hip abductors and abduction was normal. Also low back range of motion and neurological examination were normal. Radiographs of the lumbosacral spine, pelvis and the hip joint were unremarkable. The she didn't respond to conservative treatment including physcal therapy combined with the use antiimflammatory drugs, analgesics and muscle relaxants.

Results : One week later she received an injection of 0.5% mepibacaine HCl 8cc and methylprednisolone (Depomedrol) 40mg into the medial right piriformis muscle. She reported that the 3 days after the injection, her right buttock pain had resolved and 7 days after the injection the pain resolved completely and she resumed normal activities and continued pain free.

Conclusion : We reviewed the literature on piriformis syndrome and its signs, symptoms and treat-ments. In an isolated piriforms syndrome, the major finding include buttock tenderness from the sacrum to the greater trochanter, piriformis tenderness on rectal or vaginal examination. The patient with piriformis syndrome usually does not have neurologic deficits Through complete history, physical and neurologic examinations, the other causes of low back pain and sciatica should be eliminated. Patients who do not respond to conservative therapy are candidates for local anesthetics and steroid injection. We injected methyl prednisolone 40mg and 0.5% mepibacaine HCl 8cc into the medial right piriformis muscle. 3 days after injection, her pains of right

buttock and trochanter had resolved and 7 days after the injection, she resumed normal activities and consumed free. In order to improve the reliability of proper needle placement and allow for definite and treatment, EMG-assisted or MRI guidance may utilize.

KEY WORDS : Piriformis muscle · Local anesthetics · Steroid · Injection therapy.

서 론

이상근 증후군은 이상근의 손상으로 궁둥이 통증 또는 흔히 다리 통증과 병합하는 통증 질환으로써 1928년 Yeomen¹⁾은 좌골신경 통증의 약 6% 해당한다고 첫 보고 하였다. 이 징후는 흔히 진단이 미흡하고 잘 치료 되지 않기 때문에 빈도가 낮게 사료되었으나, 오늘날은 보다 빈도가 높게 보고되고 있으며 piriformis syndrome 이란 용어는 1947년 Robison²⁾이 명명하였고, 등과 다리 통증으로 그에게 의뢰된 환자 중의 5~6%가 이 증후군이었다고 보고했다³⁾⁴⁾. 이 증후군은 골반 또는 궁둥이의 외상, 이상근과 좌골신경 해부학적 이상 또는 이상근의 근염으로 발생한다. 실제 외상은 전반적으로 이 증후 원인 환자의 약 50%에 해당한다. 이 증후군의 임상양상은 신경근통, 천골-장골의 기능장애 및 대퇴돌기 점액낭염의 증상들과 유사하므로, 주의 깊은 병력과 신체검사를 통하여 간별 진단을 해야 한다. 최근의 연구발표⁵⁾에 의하면 진통제, 항염증제와 물리치료 등의 안정요법으로 호전 안 되면 희석된 국소마취제와 steroid를 혼합하여 좌골신경 근처의 이상근에 주사하면 통증치료에 성공적 이라고 보고되었다. 저자들은 개인병원에서 발병 7일간 진통제와 물리치료로 호전되지 않았고, 본원에서는 7일 간의 보존요법으로 호전되지 않아 저자들은 이 환자에게 0.5% mepibacaine HCl 8cc와 methylprednisolone 40mg을 혼합하여 우측 이상근의 내측에 주입하여 주사 후 3일에 통증이 제거되고 7일 후에는 정상 활동을 할 수 있을 정도로 치유된 이상근 증후군 1예를 치험 하였기에 문헌고찰과 함께 보고 하는 바이다.

환자 증례와 주사 치료 요법

72세 여자환자는 본원 방문 7일전부터 우측 궁둥이와 대퇴돌기에 매우 심한 동통이 발생하였다. 과거 기왕력은 특이한 사항은 없었다. 고관절의 굴곡, 내전과 안쪽으로

회전시킬 때 통증은 더 심해졌으며 다리까지 방사되었다. 신경학적 검사상 10분 이상 보행이 어려웠으며, 요추 굴곡 및 신전 장애가 있었으며, 직거상 검사상 우측은 약간 제한이 있었다. Stoop 검사상 음성으로 요추협착증세는 관찰되지 않았다. 요천골, 고관절과 골반의 X-선 촬영과 골밀도 검사도 정상이었다. 임상증상으로 이상근 증후군으로 사료되어 비스테로이드 소염진통제 및 근육이완제를 7일간 투여 하였으나 효과가 없었다. 환자의 체위를 좌측을 위로하고 한쪽 다리를 굴곡 시킨 측외위로 취한 후 큰 대퇴돌기에서 장골능선의 상추방까지 선을 그어 이 선의 중간점에서 약 5cm하방을 주사 부위(Fig.1)로 하여 감각 이상이 인지될 때까지 약 22 gauge 주사바늘을 천천히 주입하여 음성 흡인을 확인후 0.5% mepi-bacaine HCl 8cc와 methylprednisolone 40mg을 혼합하여 주입하였다. 약 3일 후 많이 호전되었으며 통증은 술기 7일 후 정상 활동을 영위 할 수 있게 되었다.

고 안

Piriformis란 용어는 라틴어로서 배 모양을 뜻한다. 이 상근(piriformis muscle)은 편편한 추체모양이라 상기 용어가 유래된 것으로 사료된다. 이상근은 척추의 천골 제 2~4 전면에서 장골주의 후면 근처의 장골의 궁둥이면과

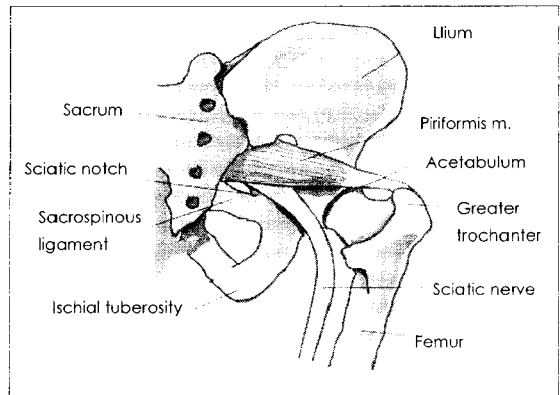


Fig. 1. Relevant anatomy for piriformis syndrome.

천골 장골 관절의 섬유막에서 기시하여 대좌골공을 통하여 후방으로 주행하여 건으로 되어 대퇴골의 내측에 있는 이상와에 부착된다. 저자들의 증례 환자에서는 병력상 뚜렷한 외상이 없었지만 이 증후군의 50% 이상이 외상에 의하여 발병된다. 외상에 의하여 초기에는 궁둥이 동통과 좌골신경통이 발생하여 근육의 염증과 연축을 발병 시킨다⁴⁾. 염증 물질이 염증화된 근육에서 유출하여 좌골 신경을 자극하여 결국 동통-연축-염증-자극 회로가 이루어진다⁶⁾.

결국 염증화, 경직과 신전된 이상근은 근육과 골반에서의 좌골신경을 압박한다. 이 압박은 특히 이근의 건 부위와 골반골 사이에서 압박이 발생한다. 일부 학자들은 이상근 증후군이 근막동통 증후군의 형태를 고려하고 있다고 보고하였다⁷⁾. 따라서 외상후 극적으로 발생보다는 초기 증상이 나타나기 몇 개월 전에서 발생한 외상에 의한다고 발표하고 있다. 이 증후군의 빈도는 예전에 비하여 빈도가 증가 하고 있으나 아직도 좌골통 원인의 5~6%의 빈도설⁸⁾이 우대하다. Parzial⁹⁾은 이 증후군에서 6개의 중요한 특징을 열거 하였다. : (1) 천골장골관절과 둔부에 외상을 받은 병력; (2) 천골장골관절 부위, 대퇴골 절흔과 이상근의 통증이 다리까지 미쳐 보행 장애; (3) 허리를 구부리거나 무거운 것을 들 때 통증이 악화되고, 견인하며 상당이 통증이 가벼워진다. ; (4) 이상근위로 소세지 모양으로 종괴가 촉진되고 ; (5) Lasegue sign²⁾이 양성 ; (6) 순근의 위축 등이다. 이상근 증후군의 환자에서 일반적으로 동측 다리에 방사통이 있거나 또는 없다. 둔부 통증은 대개 천골에서 대퇴돌기까지 확장된다.

이상근 증후군은 흔히 기피하고 산만한 증상들이다⁸⁾⁹⁾. 이 증후군의 전반적인 증상들은 초기에는 허부요추, 천장관절, 궁둥이의 심부 부위, 고관절 부위, 대퇴부 부위의 불쾌감 또는 불편이 있고 때로는 좌골신경통은 하지를 따라 방사통이 관찰된다. 또한 신체 진찰상 좌골절흔상 부위의 압통과 고관절의 외전약화와 외회전의 약화가 관찰된다. 둔부 근육들이 이상근을 위로 덮고 있어서 실제 이상근 팽대부의 촉진은 어렵다. 직장을 통하여 이 근육의 촉진이 보다 더 신뢰성이 있다. 소세지 모양의 이 근육 덩어리가 측방에서 촉진 되고 이 부위를 압박하면 통증이 다시 재발된다.

이 증후군과 간별 해야 할 환자들은 요천추 신경근병증, 요추 퇴행성 추간관증, 일반적으로 관절돌기 관절병증 등이다. 이상근 증후군이 일반적으로 임상적 소견으로 일단 진단될 수 있지만, 특히 요추 신경근병증 등과 간별을 위해서는 근전도검사, CT와 MRI 검사 등이 도움이

된다. 본 저자들의 증례의 환자는 입원 약 7일전부터 매우 심하고 급격한 통증이 둔부 및 동측다리까지 확장되는 상태를 미루어 보아 이상근이 좌골신경을 자극하는 것으로 사료되고, 우측 신체적 검사상 통증으로 보행 장애가 있고 직장내 촉진성 둔부에서 방루성 모양의 압통이 있는 종괴가 촉진되었으며, 우측 고관절의 굴곡, 내전과 내측으로 회전 시키면 통증이 더 악화 되었다. 요추, 고관절, 골반등의 X-선 검사상 요추의 디스크의 퇴행성이 관찰된 이 외에는 특이한 소견은 없었으며, 골밀도 검사에서도 정상이었다. 이상근 증후군의 치료는 일단 물리치료와 항염증 약물, 진통제와 근이완제를 투여하여 염증, 연축과 통증을 감소시킨다. 그러나 자세, 골반의 경사와 다리길이가 교정 되야 할 정도의 차이 등으로 비정상적 생체역학이 발생이 되는 경우는 고관절부 굴절, 내전과 내측 회전과 이상근의 압력을 가하여 이 근육을 진전시키는 방법 등이다.

~~조음과 치료로 통증을 감소시키는 것으로 보고되고 있으며, 신전된 연조직 부위에 vapocoolant 분무도 권고되어 왔다.~~

보존적 치료로 치유되지 않을 때는 국소마취제와 스테로이드 주사하는 방법을 사용한다. 환자의 체위를 위로 하는 외위를 취하고 동측의 다리는 무릎이 치료 테이블 위에 놓일 때까지 굴절 시킨다. 대퇴돌기에서 좌골돌면까지 선을 그린다. 이 선의 중간선 5cm 아래를 표적(fig.1)으로 하여 약 22~25gauge 척추 바늘을 수직으로 매우 천천히 삽입하여 지각 이상이 느껴질 때까지 주입 후, 흡입 시 혈액 등이 유출되지 않으면 methylprednisolone 40mg 과 약 0.5% mepibacaine HCl 8cc를 주입한다. 주입 시 좌골 신경 속으로 주입되지 않도록 주의해야 한다.

이상근 주사요법이 수술 부위 유도 없이 시행되어 왔으나 근육의 근전도 또는 CT 방법으로는 새로운 기술법이 발표되고 있다. 특히 Fishman 등¹⁰⁾은 형광투시법과 근전도 방법으로 확인하였다.

그러나 실제로 CT를 이용하여 일반적으로 적용하는 어려움이 있어 Hanania와 Kitain 등¹¹⁾은 좌골신경주위 주사법을 새로이 발표하였다.

스테로이드를 주입하는 이론적 근거로 이 약제는 항염증약리작용과 특히 methyl-prednisolone 주입은 명확한 통락섬유 전달을 차단시키고 있다.

저자들은 환자의 증례에서 안정, 진통제 약물 근이완제를 7일간 투여 했으나 호전이 없어 입원 7일 후에 기술한

자세로 0.5% mepibacaine HCl 8cc와 methyl- prednisolone 40mg을 주입 후 3일 통증이 다소 호전 되었으나 저림이 있었다. 그러나 주사 주입 7일 이후 감각도 정상으로 또 통증은 완전히 없어졌다.

결 론

이상근 증후군은 좌골절흔을 통과하는 이상근에 의하여 좌골 신경이 압박하여 발생하는 포착성 신경병증으로 동통, 저림, 지각이상과 압박된 좌골신경 분포에 있는 근육들의 운동 약화가 병합하여 발생하는 질환이다. 저자들은 72세의 여자 환자가 고관절부와 대퇴부에 급격하고 심한 통증이 발생한 상태로 본인 신경외과에 입원하였다. 약 7일간 안정, 진통제, 근육이완제를 투여하여도 호전되지 않아 획석된 국소마취제(0.5% mepibacaine HCl) 8cc와 스테로이드(methyl-prednisolone 40mg)를 혼합하여 우측 이상근의 내측에 지각 증상을 호소할 때 까지 22-gauge 바늘을 서서히 삽입하였다. 환자는 주사 주입 후 1주일에 통증은 완전히 치유 되었다.

진단이 대개 임상적으로만 될 수 있지만 증상이 비슷한 요천추 신경근 병증, 요추 관절돌기 관절 증상이 유사하므로 필요에 따라 CT 또는 MRI 촬영이 요하며 정확한 부위 주사를 위해 근전도 투시검사 또는 MRI 유도 등이 이용된다.

향후 더 많은 증례가 모아지면 근전도 보존, X선 투시 검사 또는 MRI 유도 하에 시행하도록 노력할 것이다. 주사 약물은 국소마취제 대신 botulinum toxim 주사로 대체할 수 없다.

더이상의 안정 요법이 효과가 없이 이상근 증상이 지속 되면 외과적 수술 방법이 필요하다. 이상 근육과 좌골신경을 절개한다. 이상 근육의 절편을 대체로 분리 제거하면 대부분의 환자들은 수술 후 1일에 거동하고 1주내에 체중 지탱을 회복 한다.

중심 단어 : 이상근 · 국소마취약 · 스테로이드 · 주사요법.

References

- 1) Yeomen W : *The relation of arthritis of sacroileac joint to sciatica. Lancet ii (1928) : 1119-1122*
- 2) Robinson D : *Piriformis syndrome in relation to sciatic pain. AM J Surg 1947 ; 73:355-358*
- 3) Parziale JR, Hadgins TH, Fishman LM : *The piriformis syndrome. AM J Orthop 1996 ; 25 : 819-823*
- 4) Pace JB, Nagle D : *Piriformis syndrome. West J Med 1976 ; 124 : 435-439*
- 5) Benzon HT, Katz JA, Benzon HA, Iqbal MS : *Piriformis syndrome : anatomic considerations, a new injection technique, and a review of the literature. Anesthesiology 2003 ; 98 : 1442-1448*
- 6) Lynn B : *Cutaneous hyperalgesia. Br Med Bull 1977 ; 33 : 103-108*
- 7) Porta M : *A comparative trial of botulinum toxin type A and methylprednisolone for the treatment of myofascial pain syndrome and pain from chronic muscle spasm. Pain 2000 ; 85 : 101-105*
- 8) Retzlloff EW, Berry AH, Haight AS, et al : *The piriformis muscle syndrome. J Am Osteopath Assoc 1974 ; 73 : 799-805*
- 9) Travell J, Simons DG : *Myofascial pain and Dysfunctions. The trigger point manual. Willams & Wilkins Baltimore London (1983) Wyant GM. Chronic pain syndromes and their treatment. III. The piriformis syndrome. Can Anesthe Soc J 1979 ; 26 : 305-308*
- 10) Fishman SM, Caneris OA, Bandman TB, Audette JF, Borsook D : *Injection of the piriformis muscle by fluoroscopic and electromyographic guidance. Reg Anesth Pain Med 1998 ; 23 : 554-559*
- 11) Hania M : *New technique for piriformis muscle injection using a nerve stimulator (letter). Reg Anesth Pain Med 1997 ; 22 : 200-202*