

불안정 협심증(Unstable angina)과 동반된 일과성 좌각전도차단(Left bundle branch block) 1예

이화여자대학교 의과대학 내과학교실

주승행 · 김매자 · 이우형 · 윤해병

=Abstract=

A Case of Intermittent LBBB with Unstable Angina

Seung Haeng Joo, M.D., Mae Ja Kim, M.D.,
Woo Hyung Lee, M.D., and Hai Byung Yun, M.D.

*Department of Internal Medicine, College of Medicine,
Ewha Womans University*

Intermittent or transient left bundle branch block is a transient intraventricular conduction defect which was reported by many authors. Although variable etiologic and predisposing causes were considered, myocardial ischemia and hypertension were most important pathogenic factors of intermittent left bundle branch block.

We had experienced one case of intermittent LBBB with hypertension and unstable angina and it was evoked by tachycardia, so we reported this case of 50-year old man with brief review of literature.

서 론

일과성 bundle branch block은 일시적인 심실내 전도장애로써 심전도의 임상도입 이후 많은 저자들의 흥미를 끌었으며, 많은 연구 고찰들이 보고 되어왔다¹⁻⁵⁾.

Wilson⁶⁾⁷⁾의 보고 이후 일과성 우각전도차단은 심근경색의 소견을 잘 동반하는 것으로 인정되고 있으며 일과성 좌각전도차단에서는 전형적인 심근경색의 심전도 소견을 쉽게 얻지 못했으나 심근허혈 및 경색의 동반에 대한 문헌 발표들이 많이 보고 되었다⁸⁾⁹⁾¹⁰⁾.

저자들은 우리나라에서는 보고된 바가 거의 없는 일과성 좌각전도 차단을 동반하는 협심증 환자 1예를 경험하여, 문헌고찰과 아울러 보고하는 바이다.

증 례

환 자 : 신 ○우, 50세, 남자.

주 소 : 흉부동통, 호흡곤란, 두통.

과거력 : 고혈압.

가족력 : 특기할 만한 사항 없음.

기호품 : 술은 즐기고 편이고, 담배는 하루 한갑 정도.

현병력 : 본 환자는 1년 전부터 고혈압이 있는 것을 알았으나 특별한 치료는 하지 않았으며 입원 한달 전부터 운동시 발생하는 경증도의 호흡곤란이 있었으며, 입원 일주일전 음주 후에 흉골하부 흉부동통(압박통이었으나 전이동통은 없었다)이 초발하였으며, 입원 전날 아침 같은 양상의 흉부동통이 발생, 잠에서 깨어나게 됐으며 수분후 동통은 자연소실되었고 환자는 어떤 원인이 있을 것이라는 생각에 본원 의태로 입원하게 되었다.

이학적 소견 : 체격은 중증도였고 영양상태는 양호했다.

혈압 150/100mgHg, 맥박 103/min, 체온 36°8'C였으며 호흡은 20/min였다. 두부소견 이상 없었고 흉부에서 심폐의 타진 및 청진소견은 정상이었고 심음은 규칙적이었고 제 3 혹은 제 4 심음이거나 심잡음 등은 없었다.

복부에서 간은 촉지되지 않았으며, 말초부종은 없었다. 안저는 정상 소견이었다.

검사실 소견 : Table 1 참조.

흉부 X-선 소견 : 고혈압양 심장모양을 나타 내었다.

Table 1. Laboratory findings of the patient of admission

CBC	
RBC ($\times 10^4/mm^3$)	567
Hb (g/dl)	17.5
Hct (%)	53
WBC (/mm ³)	
Seg. neutrophil (%)	72
Stab. neutrophil (%)	2
Lymphocyte (%)	26
ESR (mm/hr)	9
Routine urinalysis	
PH	5.0
Specific gravity	1.021
Sugar	(-)
Protein	(+)
Serum Biochemistry	
SGOT (mu/ml Karmen unit)	38
LDH (U/ml Wroblewski unit)	550
CPK (IU/ml)	8

초음파 심음향도 : 정상소견.

심전도 소견 :

입원 제 1일 : 심박동수는 분당 130회 였고 완전우각

전도차단을 보였다(Fig. 1)

입원 제 4일 : 심박동수는 분당 70회였고 불완전 좌각전도차단과 좌심실비대 및 II, III, aVF와 V₂에서 V₆까지의 T파의 逆轉, 특히 V₃와 V₄에서는 깊은 T파의 逆轉을 볼 수 있었다(Fig. 2).

입원 제 11일 : 불완전 좌각전도차단과 T파 역전의 회복을 볼 수 있었다(Fig. 3)

임상경과 : 협심증에 대한 치료로 Nifedipin과 Isordil을 사용했으며 흉부동통의 재출현은 없었다. 혈압은 Diuretics만으로 정상수준으로 유지되었다. 입원 제 4일의 심전도에서 complete LBBB가 없어지고 LVH와 ST절, T파의 변화를 보였으며 특히 V₃, V₄에서는 subendocardial infarction이 의심되나 효소치는 정상수준이었다. 입원 제 11일 심전도에서 ST절 T파의 변화는 현저히 좋아졌으며 Nifedipin, Isordil과 Diuretics 유지량을 투여하기로 하고 퇴원하였다.

고 안

심박동수, 미주신경자극 및 약물등 많은 원인들이 일과성 좌각전도차단의 원인으로 보고되고 있으며, Wallace⁵⁾는 일과성 좌각전도차단은 어느 한 원인에 의한 것이 아니라 했으며 그 근본적인 기전은 아직 확실 하되지 않고 있다. 드물게는 매독성 심장질환, 류마치스성 심장질환, 디프테리아, 갑상선기능항진증, 빈혈, 패혈증 및 약물에 의한 전도의 장애등도 그 원인이 될 수 있다¹¹⁾.

1923년 Carter¹²⁾와 Dieuaide는 작은 국소적 순환 장애가 그 원인이라고 가정했으며, Baschmakoff가 이를 동물 실험에서 입증했다. 그는 또 잔존하는 좁은 전도 조직이 느린 빈도의 전도에는 이상을 보이지 않으나 빠른 빈도의 전도에는 이상이 음을 보여 주었다. 또한 극히 느린 빈도의 전도의 경우 연장된 이완기에 의해 나타나는 "paradoxical block" (혹은 phase 4 block)¹³⁾의 경우도 보고 되고 있다. 이것은 bradycardia-dependant bundle branch block이라 하며 연장된 이완기에 "자발적 이완기 탈극화 현상"의 유탈로 限界值(threshold)가 높아짐으로써 전도장애가 유발 된다고 생각한다.

비록 대부분의 일과성 좌각전도차단이 전도의 빈도수에 의존적이나 이것만으로 유발 시킬 수는 없으며, 전술한 원인들에 앞서 심근허혈 및 고혈압이 본 논제의 심전도 소견에 가장 중요한 병인이다⁸⁾⁹⁾¹¹⁾¹³⁾. 많은 경우 일과성 좌각전도차단과 심근경색이 동반되며 동반시 심전도상 심근경색의 규명의 난점이 초래되며

ELECTROCARDIOGRAM

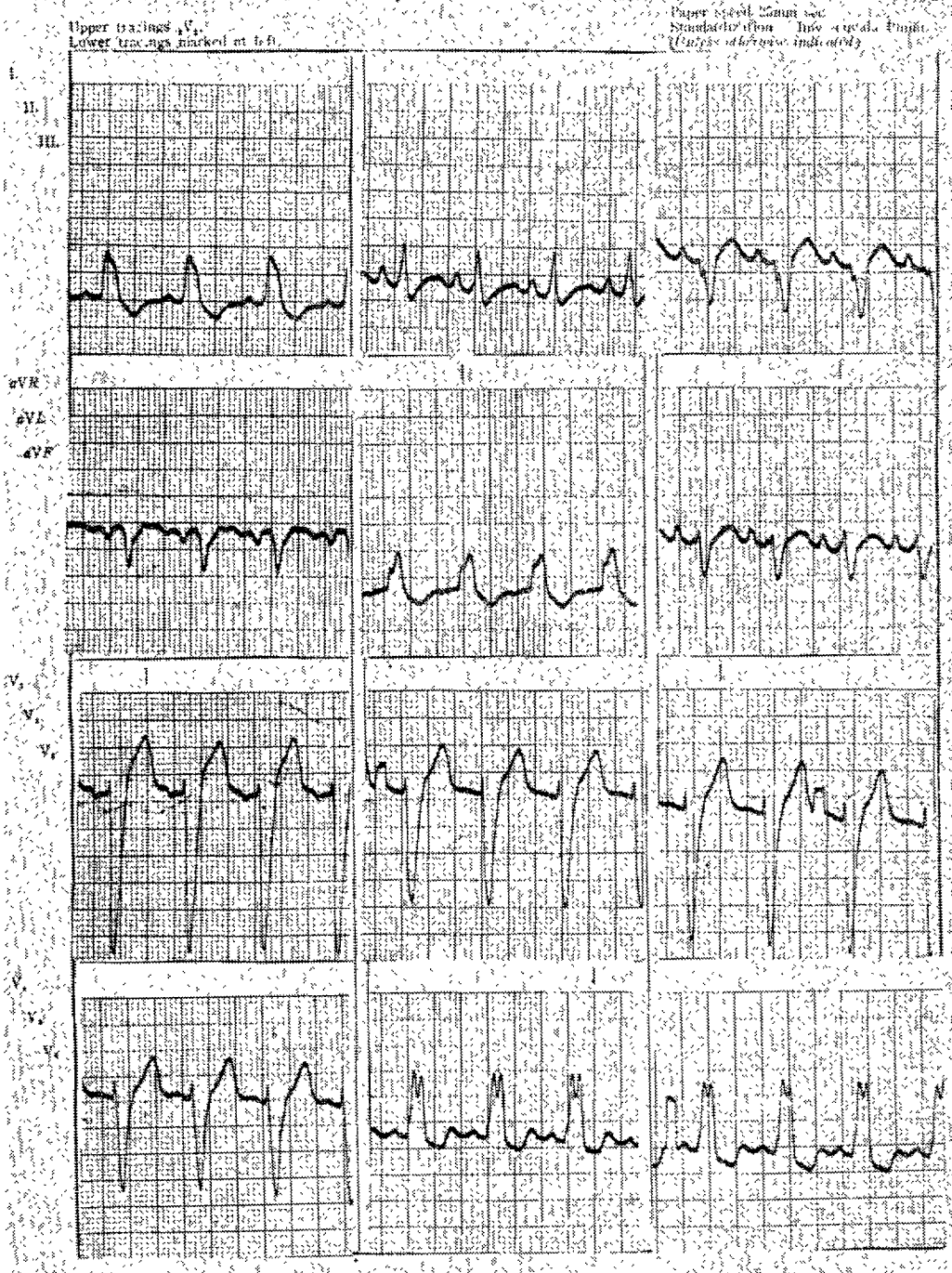


Fig. 1. EKG shows complete LBBB, rate; 103/min.

ELECTROCARDIOGRAM

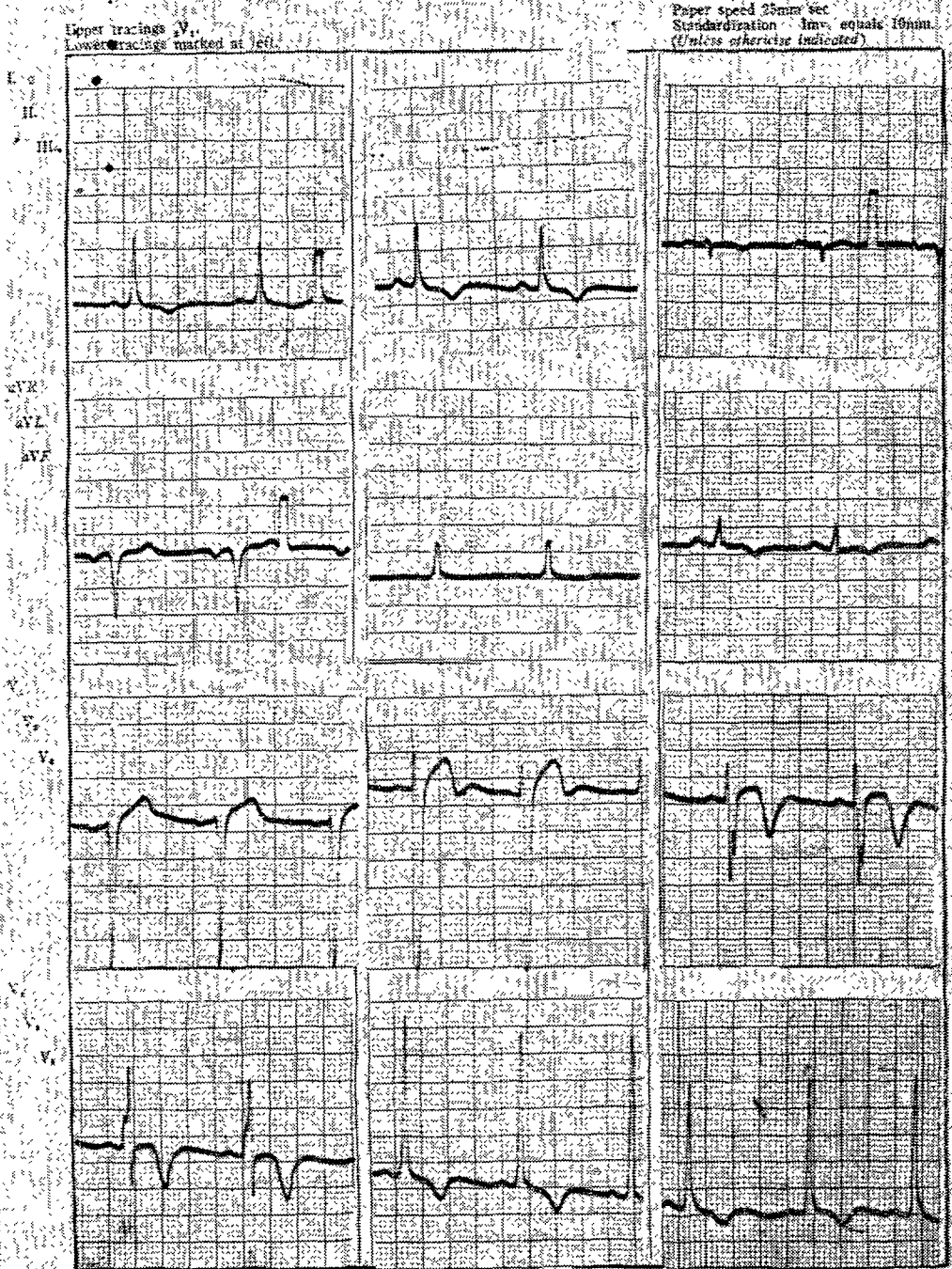


Fig. 2. rate; 70/min, Incomplete LBBB, LVH, T-wave inversion on II, III, aVF, V₂-V₆, especially deep T-wave inversion on V₃ and V₄.

ELECTROCARDIOGRAM

Upper tracings V₁
Lower tracings marked at left.

Paper speed 25mm/sec
Standardization 1mv. equals 10mm.
(Unless otherwise indicated)

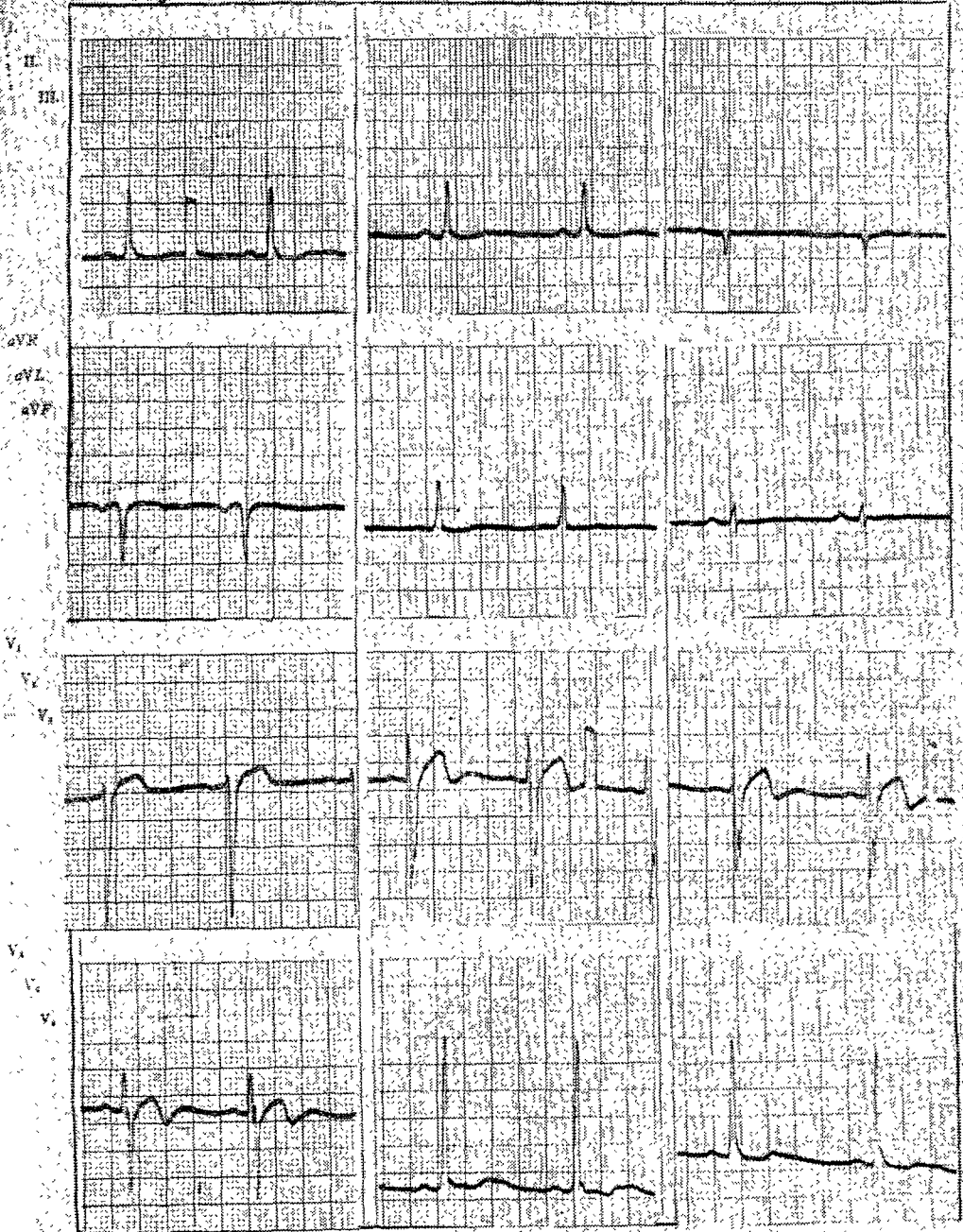


Fig. 3. Incomplete LBBB, recovery of T-wave inversion on V₃ and V₄.

Morris⁹⁾ 등은 이것에 대한 기준을 정한 바 있다. Toby¹⁴⁾ 등은 일과성 좌각전도차단후 정상전도가 회복 되었을 경우 전심중격부 허혈을 의심케하는 T파 변화가 72%에서 나타난다 하였다(저자에 따라 43%에서 74%까지 보고됨¹¹⁾¹³⁾¹⁵⁾).

본 환자의 경우 고혈압과 불안정 협심증의 임상적 소견을 보이며 심장 빈박동과 함께 심전도상 좌각전도차단을 보였으나 임상적 호전과 함께 전도차단이 없어지면서 T파의 변화를 볼 수 있었으며, 수일 후 T파의 회복을 보임으로써 일시적인 심장허혈에 동반된 일과성 좌각전도차단임이 추측된다.

결 론

저자들은 50세 남자 환자에서 불안정 협심증과 동반된 일과성 좌각전도차단 1예를 경험하였기에 문헌 고찰과 아울러 보고 하는 바이다.

—Reference—

- 1) Comeau, W.J., Hamilton, J. G.M., and White, P. M., and White, P.D.: Paroxysmal bundle branch block associated with heart disease; A review and an analysis of the literature with 13 new cases and notes upon the influence of the vagus, AM. Heart J. 15 : 276, 1938.
- 2) Vessel, H.: Critical rates in ventricular conduction; unstable bundle branch block, Am. J. Med. Sci. 202 : 198, 1941.
- 3) Shearn, M.A., and Rytand, D.A.: Intermittent bundle branch block; observations with special reference to the critical heart rate, Arch. Intern. Med. 91 : 448, 1953.
- 4) Sandberg A.A., Wener, J., Mastar, A.M., and Sherlis, L.: Intermittent and transient bundle branch block; A clinical and electrocardiographic study, Ann. Int. Med. 35 : 1085, 1951.
- 5) Wallace, A.G., and Lasxlo, J.: Mechanisms influencing conduction in a case of intermittent bundle branch block, AM. Heart J. 61 : 548, 1961
- 6) Wilson, F.N., Johnston, F.D., Rosenbaum, F.F., Erlanger, H., Kossman, C.E., Hecht, H., Cotrim, N., Menexes de Oliveira, R., and Barker, P.S.: The precordial electrocardiogram AM. Heart J. 27 : 19, 1944.
- 7) Rosenbaum, F.F., et al: The Effects of ant. infarction complicated by bundle branch block upon the from of the QRS complex of the canine electrocardiogram, AM. Heart J. 27 : 783, 1944.
- 8) Besoain-Santander, M., and Gómez-Ebensperguer G.: Electrocardiographic diagnosis of mycardial infarction in cases of complete left bundle branch block, AM. Heart J. 60 : 886, 1960.
- 9) Morris, R.J., and Scott, R.: Diagnostic signs of myocardial infarction in the presence of complete left bundle branch block, Circulation 24 : 1007, 1961.
- 10) Dressler, W., et al: The electrocardiographic signs of myoccardial infarction in the presence of bundle branch block, AM. Heart J. 39 : 217, 1950.
- 11) German Luy, M.D. et al: Intermittent left bundle branch block, AM. Heart J. 85 : 332, 1973.
- 12) Canter, E.P., and Dieuaide, F.R.: Recurrent complete heart block with normal conduction between attacks, Bull. Johns Hopkins Hosp. 34 : 401, 1923.
- 13) Mauricio B. Rosenbaum, M.D. et al: The Mechanism of Intermittent bundle branch block; Relationship to prolonged Recovery, Hyppolarization and Spontaneous Diastolic Depolarization, Chest 63 : 666, 1973.
- 14) Toby R. Engel, M.D. et al: T-wave abnormalities of intermittent left bundle branch block, Ann. Intern. Med. 89 : 204, 1978.
- 15) Bauer GE: Transient bundle branch block, Circulation 29 : 730, 1964.