

피부 Cryodestruction 의 비교실험 연구

이화여자대학교 의과대학 외과학교실

박 응 범

= ABSTRACT =

Comparative Studies on Effects of Skin Cryodestruction

Eung Bum Park, M.D.

Department of General Surgery Ewha Womans University College of Medicine

The effects of cold temperature were studied nearly 300 years ago by Robert Boyle, who published a monograph entitled *New Experiments & Observations Touching Cold*. Since then numerous studies have been published on the subject of cryobiology. In recent years, detailed and comprehensive works about cryobiology and cryosurgery have been described by many investigators, among them Parkes, Rowbotham et al, Meryman, Hankinson, Smith, Von Leden and Cahan.

This work for comparative studies on effects of skin cryodestruction was attempt to investigate a difference between Frigitrionics and Walnuts instruments for the effects of skin cryodestruction.

서 론

寒冷溫度 (Cold temperatuse) 에 관한 연구는 이미 300년전 Robest Boyle¹⁾ 에 의해 이루어 졌으며 그 당시 이미 동상에 관한 실험을 실시 하였었다. 그후 寒冷生理 (Cryobiology) 에 관한 많은 연구가 진행되었고 1940년에는 Luyet 와 Gehenio²⁾ 가 382개의 문헌을 고찰하여 집약하였으며 최근에 와서는 Paskes³⁾ 를 비롯하여 Meryman⁴⁾, Hankinson⁵⁾, Von Leden and Cahan⁶⁾ 등이 계속연구 발표하였다. 초기에는 파괴적인 寒冷手術 (Cryosurgery) 에만 중점을 두었으나 이런 기초적 한냉생리를 점진적으로 발전시켜 寒冷手術에 더욱 중점을 두게 되었고 이것이 Arnott⁷⁾ 에 의해 암의 치

료에까지 관심을 갖게 되었다. 더우기 Openchowski⁸⁾ 는 증발성의 Ether 를 분사시켜 대뇌피질을 냉동하기도 하였으며 White⁹⁾ 는 피부병소의 치료에 적용하기도 하였으며 Fay¹⁰⁾ 는 심한 Cervical tumor 를 파괴하여 종괴를 수축 시킴으로서 통증을 감소시키는데 성공하였다.

그의 안과영역에서도 사용하기 시작하였으며 1961년에는 Cooper & Lee¹¹⁾ 가 Liquid Nitrogen 을 metal probe 에 순환시키는 기구를 소개하게 되었다. 이를 이용한 Parkinsons Disease 의 치료는 그 당시 Sloane - Kettering Institute for cancer Research 의 Cahan 을 크게 놀라게 하였다하며 그후 수백례의 경험결과 Cahan¹²⁾ 은 Tumor 의 치료에 새로운 기구임을 확인하

게 되었다고한다. 이와같이 급격한 발전으로 이비인후과, 안과, 비뇨기과, 피부과, 부인과, 향문적장 및 두경부 외과등 광역에서 이용되어왔으며 특히 피부과에서는 피부암을 비롯 많은 병소를 치료하는데 획기적 효과를 가져왔다. 특별히 부인과의 자궁경부 염증의 치료에도 훌륭한 효과를 거두었으며 1969년에는 Lewis et al¹³⁾에 의해 치핵치료에 적용하여 만족할만한 결과를 얻었으며 Detrano¹⁴⁾, Williams¹⁵⁾, Barron¹⁶⁾, Rudd¹⁷⁾와 Oh & Dreiling¹⁸⁾에 의해서 계속 증명되어왔다.寒冷外科는 이와같은 광역에서 현저한 효과를 거둘뿐 아니라 효과적인 방법으로서 특히 전신상태가 좋지않은 위험한 환자에서 적용할수있는 안전하고 환자에 최소한의 불편만을 줄수있는 방법인 것이다. 이러한寒冷外科에 적용하는 여러기구중 metal probe에 Liquid Nitrogen과 Nitrous oxide를 순환시켜 저온(-196℃, -89℃) 냉동시키는 기구에서 최근 개량형의 Frigtronics instrument와 Walnuts instrument를 사용하여 두기구의 Canine Skin에 대한 파괴에서 치유되기까지의 과정을 육안적 및 조직학적 관찰을 시도하여 두기구의 파괴 효율성에 관한 실험을 시행하였으며 아울러寒冷生理 기전에 관해 고찰을 실시하였다.

실험재료 및 방법

실험재료는 No. 7387, 체중 17kg의 Mongrel dog의 피부를 사용하였으며 복부의 모발을 면도 제거한후 같은 조건하에서 노출된 피부를 이용하였다. 마취는 매회 Penthotal Sodium을 정맥 주사하였으며 다음과 같은 방법으로 실시하였다.

① 사용기구는 Frigtronics instrument (A)와 Walnuts instrument (B)의 금속 Probe를 사용하였다.

② Liquid Nitrogen과 Nitrous Oxide중 후자를 사용하였고 Nitrous Oxide Cylinder의 압력은 700Lbs 이상을 유지하였다.

③ Nitrous Oxide순환시 probe의 溫度는 -89℃이었다.

④ 두기구 A, B,를 이용한 냉각시간은 두기구 共히 3분과 5분을 각각 시행하였다.

⑤ 관찰방법은 실온하에서 냉각부위의 냉각전기(냉각 직후에서 제 5일까지).

냉각중기(제 12일), 냉각후기(제 21일)의 육안적 변화와 치유과정을 비교관찰하여 두기구의 파괴 효

COMPARATIVE STUDIES

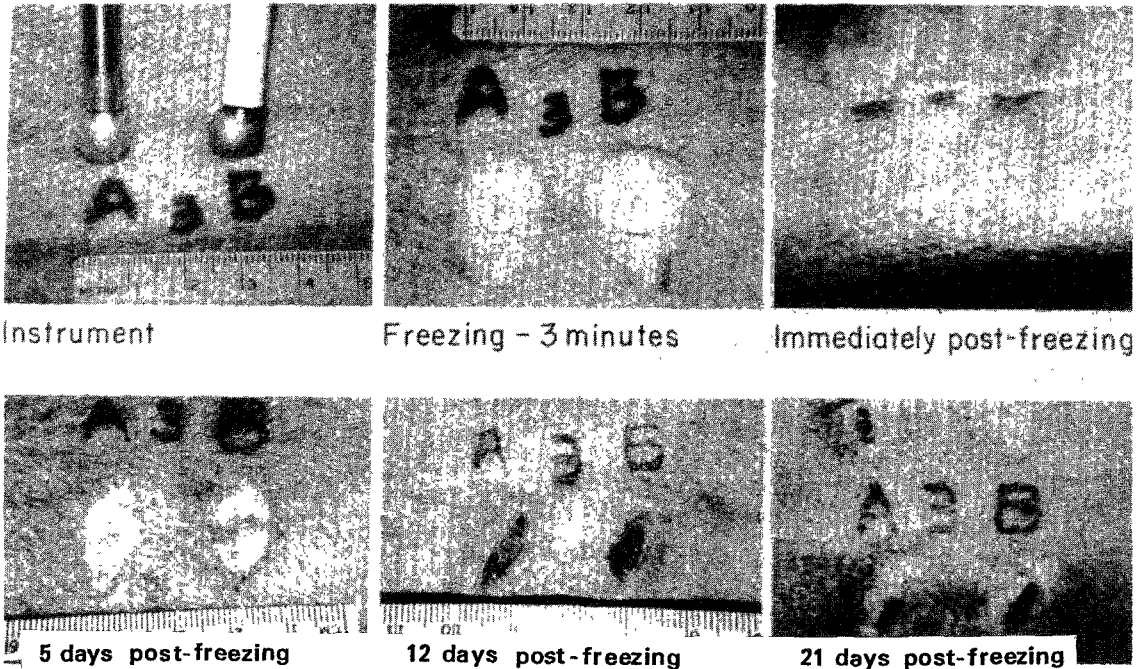


사진 1. 두기구 Frigtronics (A)와 Walnuts(B)를 이용한 3분 냉각시의 육안적 소견임.

능을 관찰하였다.

⑥ 아울러 전기, 중기, 후기의 조직검사를 실시하여 조직의 형태학적 변화를 관찰하였다.

실 험 성 적

사진 ①②에서와 같이 A는 Frigitronics instrument 이고 B는 Walnuts instrument 로서 3분과 5분냉각시의 상태이며 냉각전기에서 부터 후기 제 21일까지의 냉각후 양상을 관찰한 것이다(이하 사진 ①②참조).

① 냉각전기 3분냉각의 氷球(ice ball) 형태는 A B 共히 냉각직후에서부터 급격히 부종이 발생하여 점증하였으며 피부판 중심에 회백색 변화와 주위의 발적 및 반점이 나타나기 시작하였다. 그러나 5분 냉각의 변화는 A B 共히 3분냉각 보다는 약간 심한 부종, 피부판 중심의 회백색 변화 및 발적과 반점이 나타났다. 제 5일이 되면서 3분 냉각시는 A B 共히 부종이 남아 있으면서 창상에서의 누출이 심하였고 중심부 회백색 변화부위에 괴사현상이 나타났으며 5분냉각시는 A B 共히 3분 냉각시보다 약간심한 괴사 누출 및 부종이 있었으나 A B 두기구의 차이는 발견할수 없었다.

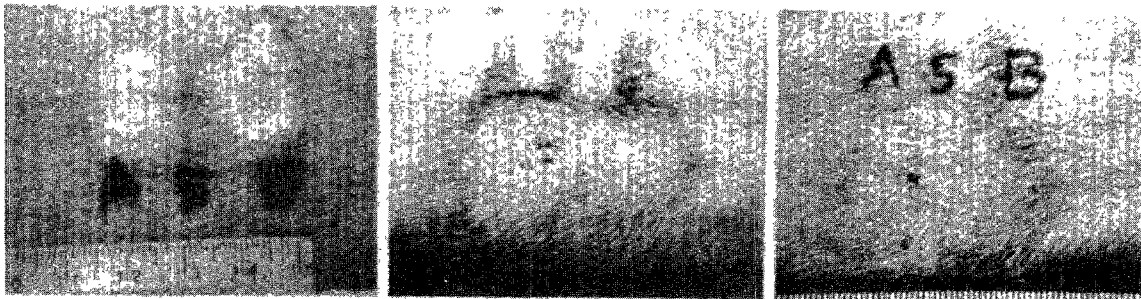
② 냉각 중기(제 12일) : 3분과 5분냉각시 A B 共히 주위조직과 확실한 경계부위를 이루었으며 괴사조직위에 가피가 형성되어 있어 치유과정을 보여주고 있었으나 5분냉각시의 가피에서는 A B 共히 아직 약간의 누출현상을 보여주고 있었다.

③ 냉각후기(제 21일) : 3분과 5분냉각 창상에서 A B 共히 창상의 가피가 거의 자연제거될 정도로 창상이 치유되어 있었으며 5분냉각창상에서 약간의 창상이 있었으나 A B 기구의 차이점은 관찰할수 없었다.

④ 광학현미경상에서 H-E 염색 조직소견을 보면 A B 共히 3분과 5분냉각 전기에서는 표피의 괴사 및 진피부종을 보였으며 진피출혈도 관찰되었고 진피내 급성혈관염을 동반 하였다. 단지 5분냉각시는 근육층의 괴사 및 염증소견을 더 보여주고 있었다. 중기(제 12일)에는 표피재생과 진피내 섬유화현상을 볼수있었고 혈관염증 반응 감소를 볼수 있었다.

후기(제 21일)의 소견에서는 완전표피 재생과 심한 진피 섬유화 현상을 볼수있었고 혈관의 기질화를 볼수있었다. 이상 소견에서와 같이 A B 共히 조직변화의 양상은 유사하나 5분냉각시의 근육층의 조직괴사상 염증과 괴사등으로 보아 기구의 차이 보다는 냉각시간이


COMPARATIVE STUDIES



Freezing - 5 minutes

Immediately post-freezing

5 days post-freezing



12 days post-freezing

21 days post-freezing

사진 2. 두기구 Frigitronics(A) 와 Walnuts(B) 의 5분 냉각시의 육안적 소견임.

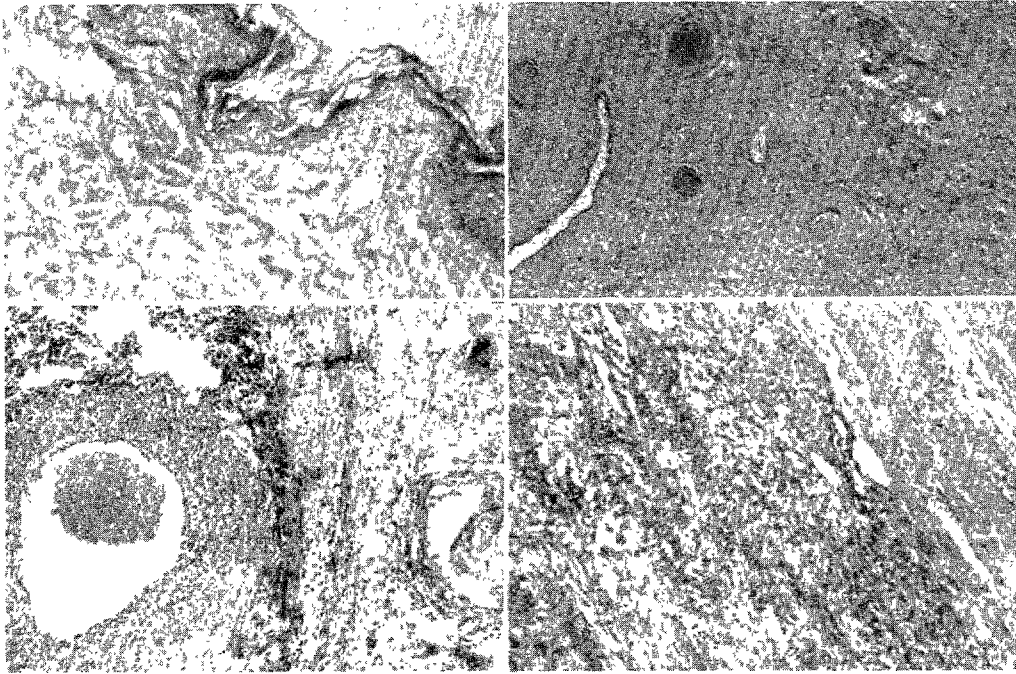


사진 3. 피부냉각 전기의 소견으로 표피괴사 및 진피부종(상좌)을 보이며 진피울혈(상우)도 관찰됨. 진피내 급성 혈관염(하좌)을 동반함. 피부냉각 5분의 소견으로 근육 괴사 및 염증 소견(하우)을 보임(H-E 염색, 100×).

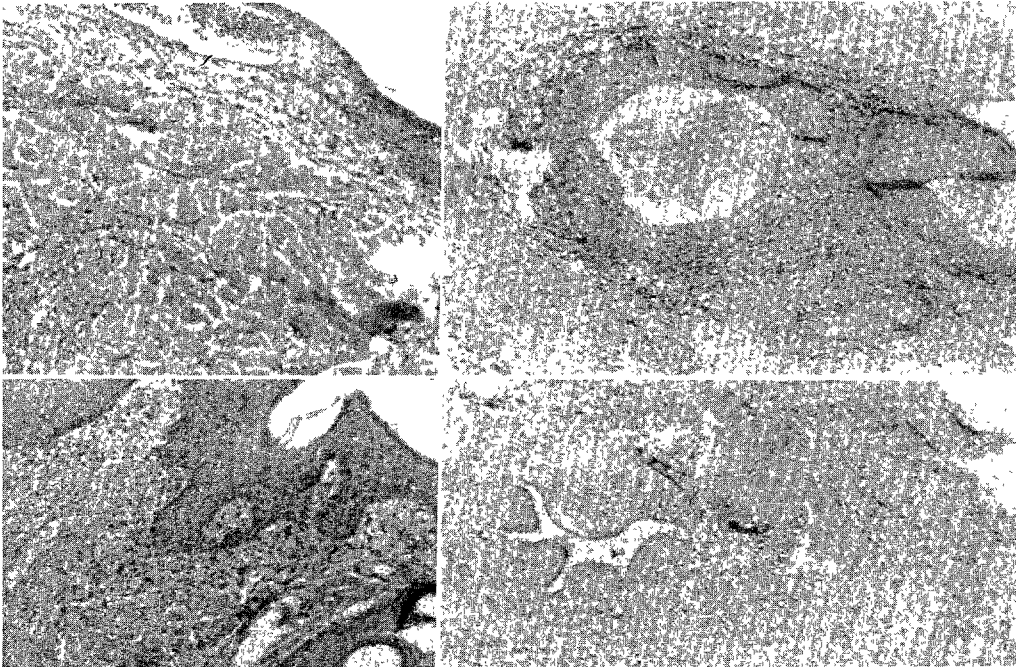


사진 4. 피부 냉각 중기의 소견으로 표피재생(상좌)과 진피내 섬유화 및 혈관염증 반응감소(상우)을 보임. 피부 냉각 후기의 소견으로 완전표피 재생(하좌)과 심한 진피섬유화 및 혈관의 기질화(하우)를 보여줌. (H-E 염색, 100×).

조직의 파괴정도와 관련이 있는 것으로 사료되었다.
(사진 3, 4, 참조).

총괄 및 고찰

여러분야에서 사용되고 있는 寒冷手術 (Cryosurgery) 은 지난 십수년간에 걸친 외과영역에서의 비수술적 치핵치료에 많은 공헌을 하여왔으나 이 寒冷手術의 생체 조직의 파괴기전은 정확히 알려지지 않았으며 많은 학자들에 의한 수많은 학설들이 이를 말해주고 있다.

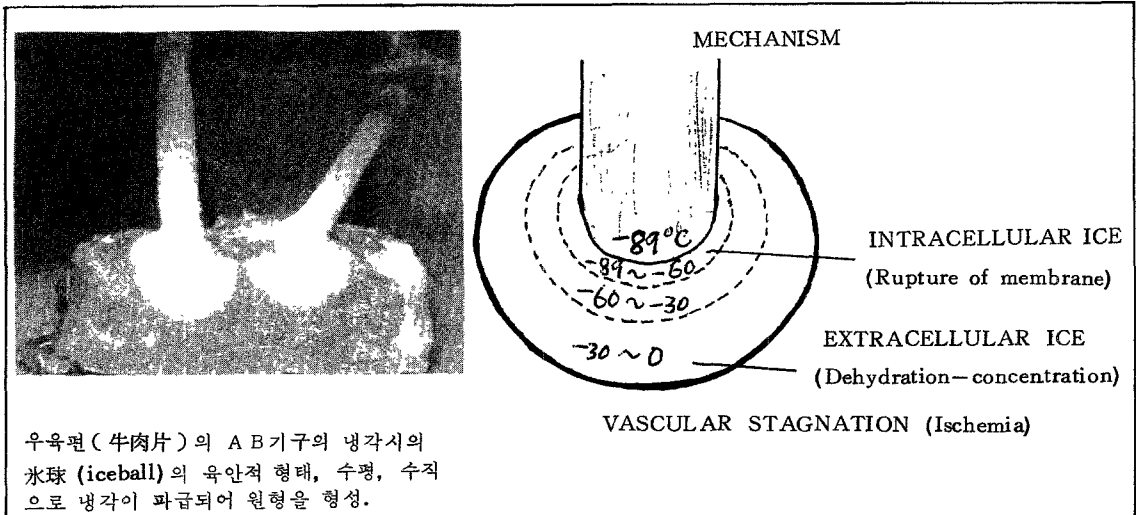
1940년에 Luyet & Gehenio²⁾ 를 비롯하여 Meryman⁴⁾, Wolstenholme & O'Connor¹⁹⁾, Zacarian²⁰⁾, Smith²¹⁾, Von Leden & Cahan⁶⁾ 등이 여러학설을 발표하였으나 제일 적합한 개념으로 되어있는것은 냉각으로 인한 생체의 ① 화학적 변화 (Chemical Derangement) ② 기계적 상해 (Mechanical insult) ③ 혈관계 손상 (Vascular Damage) 의 단계로 축소할수 있으며 생체를 냉각하였을때 세포의 氷晶出 (ice crystallization)이되는 학설이 그것이다. 즉 냉각시켰을시 세포내와 세포의間에서 氷結 (ice) 이 형성되며 (사진 및 그림 참조) 서서히 氷結晶 (ice crystal) 이 세포사이로 확산돼 세포의괴 (mass)도 커지고 세포내 간은 허탈 (Collapse) 되며 세포내 수분의 소실로 탈수상태에 빠진다. 이때 농축 고농도의 전해질이 허탈세포속에 남아 있게되는 소위 Concentration and Dehydration 상태를 이루게 된다. 이것이 지속되었을 경우 세포막의 파괴가 동반되며 중요한 혈관의 변화가 오게된다. 동시에 냉각의 경우 혈류의 지연, 혈관내의 응고와 아울러 산소의 결핍으로 인한 지속적인 파괴의 원인이되며 특히

혈류의 지연은 동상초기 5~10분후 나타나는 것으로 혈관이 확장되고 혈구의 충만현상이 지속되면서 악화되고 체액소실로 더욱 심화된다고 한다. 그러나 Zacarian²⁰⁾ 은 혈관벽에 塞栓 (emboli)의 형성과 백혈구와 혈소판의 표면에 이것이 혈류를 지연시킨다고 말하고 있다. 이와동시 이와같은 현상을 조직학적 측면에서 보면 광학현미경상 초기에 진피 조직에 광범위한 부종과 혈관의 울혈을 거쳐 근육층의 경계부위까지 응고괴사됨을 쉽게 알수있다. 냉동조직은 이와같은 심한 형태학적 변화 즉 혈관의 울혈, 세포막의 파괴 혈관벽의 조밀화 광범위 부종의 발생과 괴사현상을 볼수있기 때문에 냉동 파괴기전은 화학적 변화, 기계적 상해 및 혈관계 손상의 결합임을 말해주고 있다. 이와같은 학설은 조직파괴의 정도와 냉각시간에 밀접한 연관관계를 가지고 있으며 Oh & Dreiling²²⁾ 은 냉각시간과 조직괴사의 정도는 시간에 비례하고 단시간이라도 반복냉각이 조직괴사의 정도에 미치는 영향이 더욱 심함을 주장하였다.

본 실험에서도 두가지 기구 AB를 가지고 같은 시간 동안 냉각하였을시 냉각직후 부터 21일까지의 냉동 피부관 조직 및 육안적 관찰결과 냉각시간과 조직파괴와는 비례되는 반면 기구간의 파괴능력의 차이는 발견할 수 없었던 점으로부터 대표적으로 쓰는 두기구 共히 같은 효과를 지닌 것으로 사료된다.

결 론

Nitrous Oxide 사용기구인 Frigitronics instrument 와 Walnuts instrument 의 피부관 냉각파괴의 비교실험 관찰결과 다음과 같은 결론을 얻었다.



우육편 (牛肉片) 의 AB기구의 냉각시의 氷球 (iceball) 의 육안적 형태, 수평, 수직으로 냉각이 파급되어 원형을 형성.

1. 두기구 A B 共히 3분과 5분 냉각시 Canine skin 의 육안적 변화는

a. 3분에 있어서는 5일이내의 전기 변화는 급격히 피부판에 부종이 발생하고 중심부위의 회백색 피부 변화와 주위에 발적현상 및 반점이 나타났으며 창상에서의 누출이 나타나면서 5일까지 심하였고 중심 회백색 변화부위에 괴사현상까지 나타나고 있었다. 12일 중기에는 주위조직과 확실한 경계부위를 형성하면서 가피현상을 이루고 있었으며 누출현상은 거의 없었고 주위의 발적현상과 반점은 소실되어 있었다. 후기 21일에는 가피가 거의 제거될 정도로 치유되어 있었다.

b. 5분에 있어서는 A B 共히 5일이내의 전기에 있어 부종과 피부판 중심부의 회백색 변화와 주위의 반점형성등은 3분과 동일하였으나 그 정도가 약간 심하였고 누출현상은 3분냉각시 보다 약간 더 심하였다. 중기 12일에는 누출현상이 아직 남아있으나 주위와의 경계가 뚜렷해지고 가피현상을 이루고 있어 3분과 거의 동일하였다. 후기 21일에서는 가피가 자연 제거될 정도의 치유 상태에 있었으나 부분적인 잔상이 남아 있었다.

2. 조직검사의 광학현미경적 소견에서는 A B 共히 피부냉각 전기의 표피괴사 및 진피부종을 보였으며 진피혈관도 관찰되었고 진피내 급성 혈관염을 동반하였으며 피부냉각 중기에는 표피재생과 진피내 섬유화 및 혈관염증 반응감소를 보여 주었으며 피부냉각 후기의 소견에는 완전표피 재생과 심한 진피 섬유화 및 혈관의 기질화를 보여주었다. 이상과같이 A B 두기구의 차이점은 없었으나 다만 5분냉각시 A B 共히 근육층의 일부에까지 괴사 및 염증소견을 종합하여보면 Frigitrionics 와 Walnuts 기구를 이용한 냉각 조직파괴의 조직파괴의 효율성에 관한 실험적 관찰은 냉동시간에 따라서는 조직파괴가 비례되나 두기구의 파괴능력의 상이성은 없는것으로 사료되었다.

(본 논문은 New York Mount Sinai 의과대학 직장외과 교수이신 오창열 교수님의 지도로 이루어 졌음).

— References —

- 1) Boyle, R. : New Experiments and Observations Touching Cold. R. Davis. London, 1683.
- 2) Luyet, BJ and Gehenio, PM. : Life and Death at Low Temperature. Biodynamica, Normandy, Missouri, 1940.
- 3) Parkes, AS : Introductory Remarks to a Discussion on Viability of Mammalian Cells and Tissue After Freezing, Proc Roy Soc Med. 147 : 424, 1957.
- 4) Meryman, HT : Cryobiology. Academic Press, London and New York, 1966.
- 5) Hankinson, J. : Cryogenic Surgery. Current Trends in Cryobiology. Edited by A. U. Smith, Plenum Press, New York and London, 1970.
- 6) Von Leden, H. and Cahan, WG. : Cryogenics in Surgery. Med Exam Publ Co, Flushing, New York, 1971.
- 7) Arnott, J. : On the Treatment of Cancer by the Regulated Application of an Anesthetic Temperature. Churchills of London, 1851.
- 8) Openchowski, S. : Sur l'action localissime du froid, Applique a la surface de la region cortical du cerveau, C. R. Seanc Soc Biol. 5 : 38, 1883.
- 9) White, AC. : Liquid Air : It's Application on Medicine and Surgery, Med. Rec. 56 : 109, 1899.
- 10) Fay, J. and Henry, GC. : Correlation of Body Segmental Temperature and its Relation to the Location of Carcinomatous Metastasis. Clinical Observations and Response to Methods of Refrigeration Surg Gynec & obstet, 66 : 512, 1938.
- 11) Cooper. IS. and Lee, A. St, J. : Cryothalamectomy Hypothermic Congelation : A Technical Advance in Basal Ganglia Surgery, J. Am. Geriat Soc, 9 : 714, 1961.
- 12) Cahan, WG. : Cryosurgery of Malignant and Benign Tumors, Fed. Proc., 24 : 241, 1965.
- 13) Lewis, MI., Cruz, TDL., Gazzaniga, DA. and Ball, TL. : Cryosurgical Hemorrhoidectomy. Preliminary Report, Dis Col Rect 12 : 371, 1969.
- 14) Detrano, SJ. : Cryosurgery Hemorrhoidectomy, Contemp Surg, 3 : 118, 1973.
- 15) Williams, KL., Haq, IU. and Elen, B. : Cryodestruction of Hemorrhoids, Brit med. J. 1 : 666, 1973.

- 16) Barron, J. . Diverse Methods of Managing Hemorrhoids. Ligation with Cryotherapy, Dis Col Rect.16 : 178, 1973.
- 17) Rudd, WWH. : Ligation of Hemorrhoids An Office Procedure, Canad Med. Assoc J. 108 : 56, 1973.
- 18) Oh, C. and Dreiling, DA. : Cryohemorrhoidectomy, Mount Sinai J. Med., 41 : 658, 1974.
- 19) Wolstenholme, GE. and O'Connor, M. : The Frozen Cell, Ciba Found Symposium. J. A. Churchill, London, 1970.
- 20) Zacarian, SA. : Cryosurgery of Tumors of the Skin and Oral Cavity. Charles C. Thomas. Springfield, Illinois, 1973.
- 21) Smith, AU. : Current Trends in Cryobiology. Plenum Press, New York and London, 1970.
- 22) Oh, C. : Treatment of hemorrhoids and Application of Cryotechnique, Mount Sinai J. Med. 42 : 179, 1975.
-