

## 肝吸虫症의 肝癌誘發 可能性에 關한 研究\*

梨花女子大學校 醫科大學 寄生虫學教室

閔 弘 基\*\*

梨花女子大學校 醫科大學 病理學教室

韓 雲 燮\*\*\*

= ABSTRACT =

### Histopathological Study of the Liver of Mice Infected with *Clonorchis sinensis*

Hong Ki Min, M.D.\*\* and Woon Sup Han, M.D.\*\*\*

\*\* Department of Parasitology, College of Medicine, Ewha Womans University

\*\*\* Department of Pathology, College of Medicine, Ewha Womans University

The present study was carried out to obtain further information on the relationship between primary carcinoma of the liver and infection with a liver-fluke, *Clonorchis sinensis*.

A group of 50 male albino mice were used. Approximately 500 metacercariae were given orally to each mouse. Maturity of worms was followed up by fecal examination. Distribution of worms in the hepatobiliary system was also checked by using 5 egg positive mice at the end of the 1st month of infection. For histopathological examination, 4-5 mice were sacrificed monthly through the 9th month of infection. The liver tissues including common bile duct and the gall bladder were fixed in 10% formalin, sectioned serially, and stained with hematoxylin and eosin.

The results obtained are summarized as follows;

1. The initial day of egg output was the 28th day in average ranging from 22nd to 33rd day of infection.
2. Recovery rate of worms was revealed as low as 16.8%, and of which 64.5% was found in the intrahepatic ducts, 33.2% in common bile duct and 2.3% in the gall bladder.
3. Parasites were found in the intrahepatic ducts throughout the observation.
4. At the end of the 1st month of infection, epithelial cells of bile ducts showed varying degrees of hyperplasia and desquamation, marked adenomatous tissue.

\* 이 논문은 1982 년도 문교부 학술연구조성비에 의하여 연구되었음.

ue proliferation, enormous acini formation with remarkable mucinous cell metaplasia and definite atypia. Stratification was scanty. Periductal and portal spaces demonstrated the extensive chronic mononuclear leucocytes and the moderate fibrosis. Similar pictures persisted up to the 4th month of infection.

5. After the 5th month, all of the outstanding features of epithelial cells showed gradual regression. On the other hand, the most striking picture in this period was the great increase of collagen fibers in periductal and portal spaces.

Although tumors were not found in the present study, overall results obtained were strongly suggestive to make an inference that clonorchiasis is responsible for the neoplastic transformation of epithelial cells of intrahepatic bile ducts in experimentally infected albino mice.

## 緒 論

1849年 Rotitansky<sup>1)</sup>의 原發性 肝癌에 對한 記述과 1900年 Katsurada<sup>2)</sup>의 肝吸虫症例의 肝組織病變에 對한 觀察報告를 嚆矢로 原發性 肝癌의 發生機轉 및 原因糾明을 爲한 研究가 遂行되어 왔으며 오늘 날 까지 알려진 여러가지 發癌因子 가운데 肝吸虫(*Clonorchis sinensis*)<sup>3)</sup>, 肝蛭(*Fasciola sp.*)<sup>4)</sup>, 泰國肝吸虫(*Opisthorchis viverrini*)<sup>5)</sup> 및 住血吸虫(*Schistosoma sp.*)<sup>6)</sup>等 寄生虫도 主要因子의 하나로 指摘되고 있다.

原發性 肝癌의 發生頻度는 歐美에서 보다는 아프리카 및 아시아 諸國에 있어 越等히 높은 것<sup>7)</sup>으로 알려져 있으며, 특히 홍콩 및 中國의 廣東等 肝吸虫症이 高率로 蔓延된 地域에 있어서는 原發性 肝癌 中에서도 胆管細胞癌(cholangiocellular carcinoma)이 頻繁히 發見되는 傾向이 있어 肝吸虫症과 胆管細胞癌 사이에 緊密한 關係가 있을 것이라는 意見<sup>8)-13)</sup>은 Relamaric<sup>14)</sup>의 追認報告에 依해 補強되었으며, 또한 肝吸虫症의 濃厚蔓延地域인 홍콩과 廣東에 있어 確認된 肝細胞癌(hepatocellular carcinoma) 및 胆管細胞癌의 發生頻度の 對比가 各各 6:1<sup>15)</sup>과 5:1<sup>16)</sup>인데 反하여 原發性 肝癌 發生頻도가 높으면서도 肝吸虫症이 없는 地域에 屬해 있는 자바는 56:1, 아프리카는 全般的으로 38:1 그리고 요하네스 버그는 20:1 등의 對比<sup>15) 16)</sup>에 依해서도 뒷받침되고 있다.

人體<sup>12) 13)</sup>와 고양이<sup>17) 18)</sup> 및 개<sup>19)</sup>에 있어서는 肝吸虫症에 依한 肝病變進行은 主로 第2次胆管에서 비롯되며 形態學的 變化像은 感染期間 및 感染強度에 따라 差異가 있으나 大體로 初期의 胆管上皮細胞 脫落 및 增殖에 이어 漸次 粘液를 分泌하는 腺腫性 增殖에 이어 胆管周圍의 纖維化 및 散在性 上皮腺芽의 出現

인데 粘液分泌 腺腫性 增殖 및 上皮腺芽가 나타나는 時期에 惡性化가 觀察된다고 要約된다.

肝癌發生頻도가 높고 肝吸虫症이 高度로 蔓延되고 있는 韓國에 있어서도 原發性 肝癌의 肝吸虫症과의 合併例이 적지 않다는 朴<sup>20)</sup>의 報告와 金等<sup>21)</sup>, 정<sup>22)</sup>, 정 및 이<sup>23)</sup> 그리고 민 및 소等<sup>24)</sup>의 原發性 肝癌例에 對한 病理組織學的 檢索 또는 疫學的 調査를 통한 統計學的 處理, 특히 非蔓延地域인 서울에 있어 肝細胞癌과 胆管細胞癌의 對比가 10:1인데 비해 濃厚蔓延地域인 釜山에 있어 4:1을 보인 成績<sup>21)</sup>은 이들 兩者間의 有意한 相關性 介在가 明白한 것으로 解釋되고 있거니와 最近에 이르러 이들 相關性의 客觀的 實證을 爲한 實驗室動物을 利用한 研究<sup>25) 26)</sup>가 遂行된 바 이는 韓國에 있어서는 肝吸虫症에 起因된 胆管細胞癌 發生機轉 解明에 必要한 貴重한 資料라 생각된다.

著者들은 以上과 같은 成績들을 根據로 肝吸虫症이 原發性 肝癌 특히 胆管細胞癌을 誘發하는 先行要因으로서의 役割을 할 것이라는 同調하면서 마우스를 使用한 長期觀察를 통해 이들 兩者間의 關係를 具體的으로 解明할 수 있는 所見을 探索, 提示함으로써 肝吸虫症의 效率의인 管理와 保健向上에 寄與할 目的으로 本 研究를 遂行하였다.

## 材料 및 方法

實驗動物: 雄性的의 平均體重 20.5gm 되는 健康한 마우스 50 마리를 使用하였다.

肝吸虫 被囊幼虫 分離 및 感染: 洛東江 下流의 下 端流域產 참붕어를 捕獲하여 人工消化分離法에 따라 被囊幼虫을 分離하였으며 마우스 1 마리當 500個씩 經口的으로 投與하였다.

檢査方法: 市販飼料로 飼育하면서 感染 2週後부터

糞便內 虫卵排出 與否를 檢査하였다. 虫卵排出이 確認된 마우스 5마리를 感染 1個月째에 犧牲시켜 肝胆系內 成虫을 檢出, 部位別로 計數하였다.

餘他 마우스는 感染 1個月後 부터 9個月에 걸쳐 每月 4~5마리씩 ether 麻醉下에 犧牲시켜 十二指腸 一部에서 부터 總輸胆管 및 胆囊과 함께 肝組織 全部를 摘出하였으며 10% formalin 溶液으로 固定하였다. 所定의 脫水過程을 거쳐 paraffin에 包埋하였으며 切片을 만들어 haematoxylin-eosin 染色을 하여 光學顯微鏡으로 檢査하였다.

### 成 績

虫卵排出時期: 感染마우스 50마리에 있어 虫卵의 첫 排出은 感染後 22日 부터 33日 까지에 認定되어 平均 28日을 보였다.

寄生狀態: 感染 1個月째의 虫卵排出 陽性 마우스 5마리에 있어 平均 16.8% (範圍 13.8~20.4%)의 成虫回收率을 보였으며 成虫의 部位別 分布는 肝內胆管 64.5%, 總輸胆管 33.2% 및 胆囊 2.3%였다.

病理組織學的 所見: 感染後 1個月로 부터 9個月에 이르기까지 每月 4~5마리씩의 마우스에 있어 觀察된 病理組織學的 所見은 Table 1과 같이 要約되었다.

1個月群; 擴張된 肝內 큰胆管속에서 成虫이 發見되었다. 胆管上皮細胞의 增殖 및 脫落과 함께 高度의 腺腫性 增殖, 粘液細胞化生 및 非定型變化와 部分的

인 細胞의 重層化가 觀察되었으며 上皮細胞의 核은 若干 增大되었고 細胞分裂所見이 頻繁히 發見되었으며 核質은 濃染되어 나타났다. 門脈腔의 顯著的 擴張과 함께 高度의 慢性 炎症細胞의 侵潤 및 少數의 好酸球 出現과 中等度의 纖維化 및 輕微한 膠原纖維의 出現을 볼 수 있었다.

2個月群; 擴張된 胆管內에서 成虫이 發見되었으며 胆管上皮細胞의 增殖과 脫落, 高度의 腺腫性 增殖 및 粘液細胞化生, 中等度의 非定型變化와 若干 減少된 分裂所見 및 細胞의 重層化가 觀察되었다. 門脈腔의 炎症性 細胞侵潤 및 纖維化는 1個月群에서의 類似하였고 膠原纖維는 中等度로 增加되었다.

3個月群; 擴張된 胆管內에서 成虫이 發見되었으며 모든 病理組織學的 變化 所見은 1個月群 및 2個月群의 것들과 大同小異하였다.

4個月群; 擴張된 胆管內에서 成虫이 發見되었으며 胆管上皮細胞에 있어서의 變化는 3個月群과 類似하였으나 非定型變化는 보다 減少되었고 門脈腔 纖維化의 程度는 以前の 所見과 類似하였으나 慢性 炎症細胞의 侵潤程度는 中等度 水準으로 減退되었으며 膠原纖維는 高度로 나타났다.

5個月群; 如前히 擴張된 胆管內에서 成虫이 發見되었다. 胆管의 腺腫性 增殖과 粘液細胞化生은 그 程度가 中等度의 水準으로 減退되었고 細胞의 非定型變化 및 重層化는 4個月群의 것들과 類似하였으며 慢性 炎症細胞의 侵潤程度는 多形核白血球 侵潤程度와 비슷한 水準으로 減少되었다. 門脈腔 纖維化 및 膠原纖維는 4個月群에서의 大同小異하였다.

Table 1. Histopathologic changes of the bile duct and portal tract in mice experimentally infected with *Clonorchis sinensis*

Histopathology Group by month	Bile duct epithelial cell			Inflammatory cell			Fibrosis	
	hyperplasia	atypia	mucinous cell	PMNL	eosinophile	CMNL	fibrosis	collagen fiber
1 month	+++	+++	+++	+	±	+++	++	+
2 month	+++	++	+++	+	±	+++	++	++
3 month	+++	++	+++	+	±	+++	++	++
4 month	+++	+	+++	+	±	++	++	+++
5 month	++	+	++	+	±	+	++	+++
6 month	++	+	++	±	±	+	+	+++
7 month	++	+	++	±	±	+	+	+++
8 month	++	+	++	±	±	+	+	+++
9 month	++	+	++	±	±	+	+	+++

PMNL: Polymorphonuclear leucocyte, CMNL: Chronic mononuclear leucocyte  
±: Slight, +: Mild, ++: Moderate, +++: Severe.

6個月群, 7個月群, 8個月群 및 9個月群; 모두에 있어 成虫이 繼續 發見되었으며 多形核白血球 侵潤의 微少한 變動 以外의 餘他 所見들은 5個月群에서 보여 준 것들과 類似하였다.

## 考 察

1933年 Hoeppli<sup>9)</sup>가 肝癌例에서의 肝吸虫症은 單純한 合併의 段階를 넘어 선 緊密한 相互關係가 있다고 示唆한데 이어 1936年 Brumpt<sup>27)</sup>는 肝吸虫症에 起因된 增殖性 胆管上皮細胞가 胆管細胞癌으로 移行하는 形態學的 所見을 처음으로 報告하였다. 그後 여러 觀察者들에 依한 病理組織學的 檢索<sup>8)-14) 20) 21)</sup>, 疫學的 調査<sup>10) 13) 15) 16) 21)-24)</sup> 및 動物實驗<sup>17)-19) 25) 26)</sup>, 等の 成績을 根據로 肝吸虫症은 原發性 肝癌, 特히 胆管細胞癌을 誘發하는 重要한 因子라고 알려져 왔다.

人體에 있어 肝吸虫症을 同伴한 原發性 肝癌例의 主要 病理組織學的 所見은 第2次 胆管의 顯著한 上皮細胞增殖, 胚細胞化生 및 腺腫性 組織形成, 그리고 胆管周圍의 纖維化等인데, 比較的 早期에 나타나는 增殖性 腺腫性 構造를 形成한 胚細胞로부터의 粘液物質의 過量分泌가 가장 두드러진 特徵的 所見<sup>12)</sup>이다.

이 때 腺腫性 變化에 있어서의 腺狀構造는 매우 不規則하고 그 配列細胞는 正常 極性的 喪失, 크기와 形態의 變動, 濃染된 核, 그리고 好酸性 細胞質等을 보이고 때로는 非定型的인 核分裂이 觀察되기도 하며 이러한 腺狀構造는 周圍組織을 侵犯 或은 代置하기도 하는데 肝吸虫症에 起因된 胆管細胞癌은 形態學的으로 粘液物質의 旺盛한 分泌가 特徵的이어서, 非肝吸虫性 腫瘍과의 鑑別이 可能하다<sup>21)</sup> 한다. 또한 檢索材料 全例에 있어 特記할만한 肝外 胆管系 및 胆囊의 病變이나 胆汁性 肝硬變症은 없었고<sup>12)</sup> 腫瘍細胞로부터의 胆汁生産의 證據도 認定되지 않았다<sup>21)</sup>.

人間과 거의 同一한 環境條件下에 살고 있는 고양이나 개는 實驗動物로서 여러 側面에서 人體의 代役이 된다. Hou<sup>17-19)</sup>에 依해 肝吸虫自然感染 및 實驗的 感染 고양이와 개에서 觀察된 原發性 肝癌도 特徵的인 粘液分泌性 胆管細胞癌이었으며, 經時的인 形態學的 病變 進行過程을 그<sup>18)</sup> ,

第1期: 第2次 胆管의 上皮細胞 脫落

第2期: 上皮細胞의 增殖과 脫落

第3期: 第2期의 變化像 및 腺腫性 組織의 形成, 그리고

第4期: 散在性의 上皮腺芽를 隨伴한 胆管周圍 結締組織의 增殖 等 4個期로 區分 하였고 第3期에 있어

서의 主要 所見은 增殖性 腺腫組織의 形成 程度와 平行하는 結締組織의 增殖과 上皮腺芽의 出現 및 繼續的인 增加等이며 第4期에 있어서는 胆管壁의 著明한 肥厚와 腺腫性 組織의 漸進的인 消退이며 癌發生은 第3期에 있어 觀察되는 바 形態學的으로 第2次 胆管에 配列된 增殖性 腺腫性 組織으로부터 起源한 것이며 그 進展, 性質 및 構造에 있어 人體의 것들<sup>13)</sup>과 同一 하었다고 報告하였다.

白鼠<sup>25) 29)</sup>, 기니픽<sup>26) 29)</sup>, 家兎<sup>28) 29)</sup>, 랫스터<sup>29)</sup> 또는 마우스<sup>29) 30)</sup> 등이 韓國을 비롯한 日本 및 泰國等지에서 使用되었는데 이들 小動物에 있어서는 肝吸虫 感染에 對한 感受性 및 나타나는 病變의 程度가 人體나 개 或은 고양이에서와는 달리 種에 따라 多樣한 差를 보여 주었는데 그 中에서도 마우스는 感受성이 매우 낮은 바<sup>33) 34)</sup> 본 成績에 있어서도 平均 16.8%에 不適當 至極히 낮은 成虫回收率을 보였다. 그러나 部位別 虫體發見率은 發見虫體의 2/3에 該當하는 64.5%가 肝内胆管內에서 檢出되어, 約 70%<sup>33)</sup>가 肝内胆管에서 發見되었으며 大部分의 虫體<sup>13)</sup>가 肝內 第2次 胆管에서 發見되었던 成績들과 比較할 때 人體, 개 및 고양이에서와 마찬가지로 肝吸虫感染 마우스에 있어서도 肝内胆管 特히 第2次 胆管에서 有意한 病變이 觀察될 것으로 推定된다.

李等<sup>25)</sup>은 肝吸虫感染 白鼠에서 初期인 7日째에 이미 上皮細胞의 顯著한 增殖과 假扁平化生 및 細胞核의 非定型的 濃染狀을, 4週後에 胆管上皮의 焦點性 腺組織과 扁平上皮化生 및 重層化를, 8週後에 胆管上皮의 腺腫性 組織 形成, 配列細胞의 顯著한 扁平化生, 角質化, 合胞細胞 및 체모양 形成과 胆管周圍 纖維化를, 그리고 12週後에 胆管上皮의 顯著한 腺腫性 增殖, 扁平上皮化生, 胆管周圍 纖維化 및 硝子化結締組織의 增殖等을 觀察할 수 있어 白鼠에서의 肝吸虫症은 原發性 肝癌의 先行要因이 될 수 있을 것이라 생각되나 어느 時期에 있어서도 粘液化生の 證據는 볼 수 없었다고 報告하였다.

李等<sup>26)</sup>은 肝吸虫感染 11週後의 기니픽에서 白鼠에서와 類似한 所見 外에도 粘液細胞化生과 胆管의 囊狀 擴張 및 乳頭狀 增殖을 볼 수 있었으나 胆管腺上皮癌으로의 移行이나 惡性化 所見은 觀察할 수 없었다.

마우스를 使用했던 實驗에 있어 總膽管 및 肝內 小胆管의 擴張, 胆管上皮의 粘液性 變化 및 肝實質의 纖維化<sup>29)</sup>와 低圓柱狀 胆管上皮細胞가 配列된 肝内胆管의 囊狀 擴張, 腺狀 增殖 및 胆管壁의 結締組織 增殖<sup>32)</sup> 등이 感染後 2個月前後까지 觀察되었으나 上皮의 乳頭狀 構造나 重層化 및 扁平化生은 觀察되지 않았다. 본 成績에 있어서도 感染 1個月後에 이미 胆

管上皮細胞의 增殖, 細胞의 非定型變化, 慢性單核細胞 浸潤, 胆管周圍 및 門脈腔 纖維化等이 絶頂을 이루었고 上皮細胞의 輕微한 重層化가 觀察되기도 하였으며 高度의 粘液細胞化生等 諸所見이 4個月後까지도 持續되었다. 그러나 乳頭狀 構造나 扁平化生은 없었다.

肝吸虫症을 合併한 人體의 胆管細胞癌例에서 顯著한 增殖性 腺腫性 變化와 아울러 粘液分泌가 旺盛한 胚細胞化生이 觀察되었으나 上皮의 乳頭狀 構造나 扁平化生은 없었고<sup>21)</sup> 肝吸虫感染 고양이에서도 乳頭狀 構造나 扁平化生은 觀察되지 않았으며<sup>17)18)</sup> 또한 泰國 肝吸虫感染 햄스터에서도 肝吸虫感染 白鼠에서와 類似한 여러가지 所見이 經驗되었으나 乳頭狀 構造 및 扁平化生은 없었다. 그러나 肝吸虫感染 개에서는 數層에 이르는 立方形 또는 扁平上皮細胞로 配列, 擴張된 腺芽로 形成된 胆管細胞癌이 檢索된 바 있다.

이와 같이 觀察者에 따라 胆管上皮의 乳頭狀 構造 形成, 扁平化生, 重層化, 合胞細胞 乃至 絨毛樣 形成等이 觀察되었거나 或은 안되었는데 이러한 所見은 宿主의 種이나 感染強度의 差에 起因되리라 推定되지만 肝吸虫症이나 泰國肝吸虫症에 있어 胆管細胞癌으로 惡性化하는 前提條件으로서 반드시 具備되어야 할 病理組織學的 共通所見은 아닐것이라고 생각된다.

發癌物質에 의해 誘發되는 胆管의 纖維化는 惡性化의 前段階가 된다. 卽 泰國肝吸虫 非感染 햄스터에 nitrosomorpholine<sup>37)38)</sup>을 投與하면 感染 햄스터에 있어 初期에 觀察되는 顯著한 胆管上皮細胞의 增殖, 胚細胞化生 및 粘液分泌充進 그리고 胆管周圍 纖維化等이 나타난다. 그러나 經時的으로 囊胞性 胆管腫 및 胆管纖維腫等 2型의 良性 腫瘍으로 發展하고 後者は 早晚間 전혀 粘液分泌가 없는 胆管癌으로 移行하는 形態學의 特性을 보인다.

肝吸虫의 1回 感染 結果인 本 成績에 따르면 早期의 顯著하였던 胆管上皮細胞의 諸變化所見은 感染後 4個月을 前後하여 減退하기 始作하는 反面 胆管周圍 및 門脈腔의 纖維化 大部分은 膠原纖維組織으로 代置, 長期間 持續되고 있어 肝吸虫症에 起因된 纖維化는 發癌物質에 起因된 纖維化와는 달리 惡性化와는 無關한 듯 하다. 또한 이러한 變化所見은 肝吸虫이 肝內胆管內에 長期間 寄生하더라도 胆管이 거둬지는 反復感染에 依한 持續된인 새로운 虫體의 刺戟에 接하지 않으면 纖維化를 除外한 餘他的 病理組織學的 諸所見은 原狀으로 恢復한다는 Hou<sup>17)</sup>의 觀察成績을 뒷받침하는 所見이라 생각된다.

Chou 및 Gibson<sup>36)</sup>은 肝吸虫症에 있어서의 增殖性 腺腫性 組織의 形成과 이에 隨伴되는 粘液細胞增殖 및 胚細胞化生은 必發되는 主要 共通所見이며 腫

瘍形成의 한 段階라 하였거니와 本 實驗에 있어 비록 癌發生 所見은 確認되지 않았지만 여러 觀察者들에 依해 報告된 바 있는 主要 病理組織學的 變化所見들을 갖추고 있어 이들을 綜合, 考慮할 때 肝吸虫症의 胆管細胞癌 誘發可能性은 疑心할 바 없으며, 癌發生은 第3期 所見이 가장 顯著한 時期에 成立될 것으로 推定된다. 그리고 本 成績을 包含한 많은 觀察者들이 實驗室 動物에서 肝吸虫症의 長期 持續에도 不拘하고 癌發生을 經驗할 수 없었던 理由는 現在로서는 虫體의 機械的 刺戟이 胆管上皮에 腺腫性 組織을 形成함으로써 發癌의 先行要因의 役割을 하는 것은 分明하지만 協同하여 促進시키는 某種 成分의 關與 可能性을 排除할 수 없다는 Hou<sup>18)</sup>의 意見과 1回 感染의 肝吸虫 單獨으로는 發癌刺戟이 充分치 않으며 虫自體는 다만 第2次 胆管의 上皮細胞에 病變을 惹起케 함으로써 外因的 發癌刺戟에 對한 感受性を 高潮시킬 뿐으로 癌發生에는 長期的이고도 反復的인 感染이라는 條件이 必要하며 化學物質을 包含한 肝毒物質, 營養, 環境, 細菌, 바이러스, 先天的 素因等 여러가지 外因的 要素의 協同作用의 累積終末結果로 볼이 妥當할 것이라는 Attwood 및 Chow<sup>39)</sup>의 見解에서 찾을 수 있겠다. 따라서 肝吸虫症 人體例 全部에서 原發性 肝癌이 誘發되지 않는 것도 이러한 理由때문이라 생각된다.

持續된인 反復感染은 重感染의 原因이 되며 例外없이 胆管의 腺腫性 組織 增殖를 招來하고 腺腫性 組織 形成의 程度는 感染強度와 比例한다 하나 虫體의 刺戟에 因한 初期 變化인 胆管의 上皮細胞增殖를 비롯한 增殖性 腺腫性 變化, 胚細胞化生 및 粘液物質의 過量分泌等이 惹起되는 올바른 機轉에 關해서는 아직 도 未詳이다.

虫體로부터 某種의 發癌物質이 遊離될 것이라는 暗示가 있으나 證據를 찾지 못했고 粘液細胞化生 및 胚細胞化生이 腫瘍形成의 한 段階라는 意見이 支配的이나 이들 細胞成分은 正常이고 또한 肝吸虫症 合併 胆管細胞癌例에서의 粘液成分도 正常과 同一한 中性 및 酸性 monopolysaccharide의 混合型<sup>38)</sup>이다.

汎世界的으로 여러가지 食品에서 檢出되는 N-nitroso compound의 하나인 dimethylnitrosamine은 泰國肝吸虫 非感染 햄스터에서는 전혀 効力을 나타내지 못하는 同一한 微量으로도 感染 햄스터 全例에 있어 粘液分泌性 胆管細胞癌을 誘發하며<sup>40)</sup> 極東地域의 肝吸虫 蔓延地에서 常食하는 食品에 含有된 mycotoxin의 하나인 aflatoxin이 原發性 肝癌의 原因이 되고<sup>41)</sup> 蛋白缺乏食餌가 泰國肝吸虫 感染 마우스에서 胆管上皮細胞의 增殖를 促進시키고<sup>32)</sup> 또한 腸티프스

保菌者로서 肝吸虫症 合併例에서 肝·胆管系癌이 發見<sup>42)</sup> 되는 것 등 여러가지 發癌物質이 肝吸虫症이나 泰國肝吸虫症과의 相乘作用에 關與하고 있음이 指摘되고 있는 바 向後 이를 勸案한 側面에서의 研究가 要望된다.

## 結 論

肝吸虫症의 原發性 肝癌 誘發 可能性을 糾明할 수 있는 客觀的 所見을 探索, 提示함으로써 韓國을 비롯한 肝吸虫症 蔓延 諸國에 있어서의 效率的인 管理事業 및 保健向上을 目的으로 本 研究를 遂行하였다. 그 結果를 要約하면 다음과 같다.

1. 感染 마우스 50 마리에 있어 虫卵의 첫 排出時期는 感染後 22 日 부터 33 日까지의 사이에 이루어져 平均 28 日을 보였다.
2. 感染 1 個月제의 虫卵排出陽性 마우스 5 마리에 있어 平均 16.8 %의 매우 낮은 虫體 回收率을 보였으며 寄生部位는 肝内胆管 64.5 %, 總輸胆管 33.2 % 및 胆囊 2.3 %의 分布를 보였다.
3. 感染後 1 個月에 이미 高度의 胆管上皮細胞의 增殖, 非定型變化 및 粘液細胞化生과 輕微한 重層化가 나타났고 胆管周圍 및 門脈腔의 纖維化 및 高度의 慢性 單核白血球의 侵潤等을 볼 수 있었다. 이러한 諸所見은 感染後 4 個月까지 觀察되었다.
4. 感染後 4 個月까지 絶頂을 이루었던 諸所見은 5 個月 以後부터 減退되었으나 胆管周圍 및 門脈腔 纖維化는 大部分이 高度로 增殖된 膠原纖維組織으로 代置, 維持되었다.
5. 全實驗期間을 통하여 成虫이 胆管內에서 發見됨에도 不拘하고 纖維化를 除外한 餘他的 所見들은 5 個月 以後 原狀으로 恢復되는 傾向이 뚜렷하였다.

觀察된 所見을 綜合 考慮할 때 肝吸虫症은 마우스에서 原發性 肝癌을 誘發하는데 있어 先行要因이 될 것이라 생각된다.

## - References -

- 1) Rotitansky, C. A. : Manual of pathological anatomy. 2 : 151, London, 1849.
- 2) Katsurada, F. : Beitrag zur Kenntniss des Distomum spathulatum. Beitrage zur pathologische Anat. u. zur Allge. Path., 28 : 479 - 505, 1900.


- 3) Gibson, J. B. and Sun, T. : Clonorchiasis ; Pathology of protozoal and helminthic diseases (Marcial - Roias ed.). pp. 546 - 566, Williams and Wilkins Co., Baltimore, 1971.
- 4) Isseroff, H. : *Fasciola hepatica*, bile duct enlargement induced in rats after intraperitoneal implantation. Exp. Parasitol., 41 : 402 - 409, 1977.
- 5) Harinasuta, C. and Vajrasthira, S. : Opisthorchiasis in Thailand. Ann. Trop. Med. Parasitol., 54 : 100 - 105, 1960.
- 6) Robbins, S. L. : Textbook of pathology with clinical application. ed. 2. pp. 335, W. B. Saunders Co., Philadelphia, 1962.
- 7) Denoix, P. F. : Frequency of cancer of the liver in the world. Schweiz. Zeitschr. Allge. Path., 18 : 564 - 573, 1955.
- 8) Tull, J. C. : Primary carcinoma in orientals. J. Path. Bact., 35 : 557 - 563, 1932.
- 9) Hoeppli, R. : Histological changes in the liver of Chinese infested with *Clonorchis sinensis*. Chinese Med. J., 47 : 1125 - 1141, 1933.
- 10) Liang, P. C. and Tung, C. : Morphologic study and etiology of primary liver carcinoma and its incidence in China. Chinese Med. J., 79 : 336 - 347, 1959.
- 11) Chin, K. Y., Lei, A. T. and Wang, T. Y. : Primary mucinous carcinoma of liver associated with *Clonorchis sinensis* infection. Chinese Med. J., 73 : 26 - 35, 1955.
- 12) Hou, P. C. : The pathology of *Clonorchis sinensis* infestation of the liver. J. Path. Bact., 70 : 53 - 64, 1955.
- 13) Hou, P. C. : The relationship between primary carcinoma of the liver and infestation with *Clonorchis sinensis*. J. Path. Bact., 72 : 239 - 246, 1956.
- 14) Belamaric, J. : Intrahepatic bile duct carcinoma and *Clonorchis sinensis* infection in Hong Kong. Cancer, 31 : 468 - 473, 1973.
- 15) Steiner, P. E. : Cancer of the liver and cirrhosis in trans-Saharan Africa and the United States of America. Cancer, 13 : 1085 - 1166, 1960.
- 16) Higginson, J. : Relation of carcinoma of the liver to cirrhosis, malaria, syphilis and parasit-

- tic diseases. Sch. Zeit. f. Allge. Path. Bact., 18 : 625 - 643, 1955.
- 17) Hou, P. C. : Primary carcinoma of bile duct of the liver of cat infested with *Clonorchis sinensis*. J. Path. Bact., 87 : 239 - 244, 1964.
  - 18) Hou, P. C. : Pathological changes in the intrahepatic bile ducts of cats (*Felis catus*) infested with *Clonorchis sinensis*. J. Path. Bact., 89 : 357 - 364, 1965.
  - 19) Hou, P. C. : Hepatic clonorchiasis and carcinoma of the bile duct in a dog. J. Path. Bact., 89 : 365 - 367, 1965.
  - 20) 박두복 : 원발성간장암의 통계적 관찰. 부산대학교 10주년 기념논문집, 339 - 405, 1956.
  - 21) 金勇一·梁德鎬·張起呂 : 韓國에 있어서 肝吸虫症과 原發性肝癌과의 相關關係. 서울의대잡지, 5 (3) : 247 - 255, 1974.
  - 22) 정갑년 : 부산지방에서 관찰된 원발성간암에 대한 병리학적 연구 ; 특히 간디스토마 감염을 고려하여. 부산의대잡지, 15 (1) : 217 - 227, 1975.
  - 23) 정창수·이선경 : 부산지방의 원발성간암에 대한 역학적 연구. 大韓病理學會誌, 10 (1) : 33 - 46, 1976.
  - 24) 민홍기·소진탁 : 原發性肝癌患者에 있어서의 肝吸虫感染의 疫學的 調査. 梨花醫大誌, 3 (4) : 163 - 167, 1980.
  - 25) 李純炯·沈台燮·李相文·池堤根 : 肝吸虫感染 白鼠肝의 病理學的 變化. 기생충학잡지, 16 (2) : 148 - 155, 1978.
  - 26) 李善容·李純炯·池堤根 : 肝吸虫感染 guinea pig에서의 肝細胞 및 胆管上皮細胞 微細構造의 變化. 기생충학잡지, 16 (2) : 88 - 102, 1978.
  - 27) Brumpt, E. : Precis de parasitologie. 6th ed., pp. 607, Paris, Masson, 1936.
  - 28) Kim, J. H. : A study on the influence of *Clonorchis sinensis* infection on the experimental production of ascites. Korean J. Int. Med., 12 (12) : 897 - 910, 1969.
  - 29) Yoshimura, H. : Biological and pathological studies on *Clonorchis sinensis* with special reference to host-parasite relationship. Jap. J. Parasit., 21 (suppl.) : 18 - 19, 1972.
  - 30) Yoshimura, H., Ohmori, Y. and Ishgooka, S. : Biological and pathological studies on *Clonorchis sinensis*. I. Development. J. p. J. Parasit., 21 (3) : 127 - 134, 1972.
  - 31) Bhamarapravati, N., Thamavit, W. and Vajrasthira, S. : Liver changes in hamsters infected with a liver fluke of man *Opisthorchis viverrini*. Am. J. Trop. Med. Hyg., 27 : 787 - 794, 1978.
  - 32) Flavell, D. J., Pattanapanyasat, K., Lucas, S. B. and Vongsangnak, V. : *Opisthorchis viverrini* ; liver changes in golden hamsters maintained on high and low protein diets. Acta Tropica, 37 : 337 - 350, 1980.
  - 33) 李中煥·徐丙高 : 마우스 體內에 있어서의 肝吸虫 (*Clonorchis sinensis*)의 發育, 産卵能力 및 感受性에 關한 研究. 기생충학잡지, 6 (3) : 101 - 109, 1968.
  - 34) Soh, C. T., Min, H. K. and Akusawa, M. : Experimental trials of praziquantel on early stage of *Clonorchis sinensis* infection. Yonsei Rept. Trop. Med., 11 (1) : 51 - 57, 1980.
  - 35) Sun, T. and Gibson, J. B. : Antigens of *Clonorchis sinensis* in experimental and human infections. Am. J. Trop. Med. Hyg., 18 (2) : 241 - 252, 1969.
  - 36) Chou, S. T. and Gibson, J. B. : The histochemistry of biliary mucins and the changes caused by infestation with *Clonorchis sinensis*. J. Path., 101 : 185 - 197, 1970.
  - 37) Bannasch, P. and Reiss, W. : Histogenese und cytogenese cholangiocellularer tumoren bei nitrosomorpholin-vergifteten ratten ; Zugleich ein beitrag zur morphogenese der cystenleber. Zeit. f. Klebsfor. Klin. Onk., 76 : 193 - 215, 1971.
  - 38) Bannasch, P. and Mussner, B. : Histogenese und cytogenese von cholangiofibroma und cholangiocarcinoma bei nitrosomorpholin-vergifteten ratten. Zeit. f. Klebsfor. Klin. Onk., 87 : 239 - 255, 1976.
  - 39) Attwood, H. D. and Chou, S. T. : The longevity of *Clonorchis sinensis*. Pathology, 10 : 153 - 156, 1978.
  - 40) Thamavit, W., Bhamarapravati, N., Sahaphong, S., Vajrasthira, S. and Angsubhakorn, S. : Effects of dimethylnitrosamine on induction of cholangiocarcinoma in *Opisthorchis viverrini*.

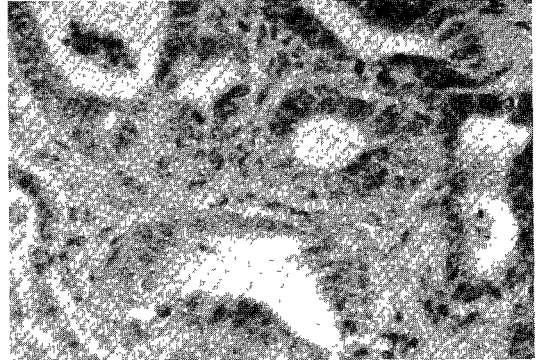
- infected Syrian golden hamsters. *Cancer Res.*, 38 : 4634 – 4639, 1978.
- 41) Wogan, G. N., Paglialunga, S. and Newberne, P. M. : Carcinogenic effects of low dietary levels of aflatoxin B<sub>1</sub>. *Food, Cosmetics and Toxicology*, 12 : 681 – 685, 1974.
- 42) Bhamarapravati, N. : Animal studies on liver fluke infestation, dimethylnitrosamine, and bile duct carcinoma. *Lancet*, 1 : 206 – 207, 1978.



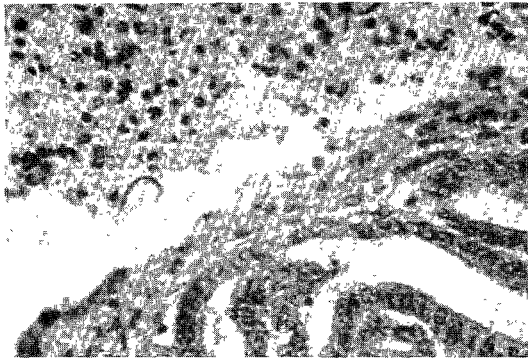
□ 민 · 한 논문 사진 부도 및 설명 [ I ] □



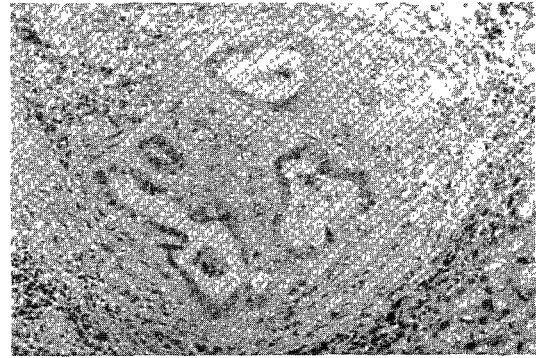
제 1 도. 감염 1 개월 후의 소견으로 이상담관의 증식을 보임 (H.-E. 염색, 100 ×).



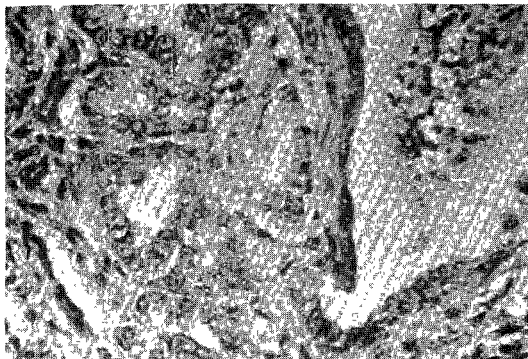
제 2 도. 제 1 도의 강화대 소견으로 핵의 증대, 세포의 증식 및 핵분열 소견을 보임 (H.-E. 염색, 400 ×).



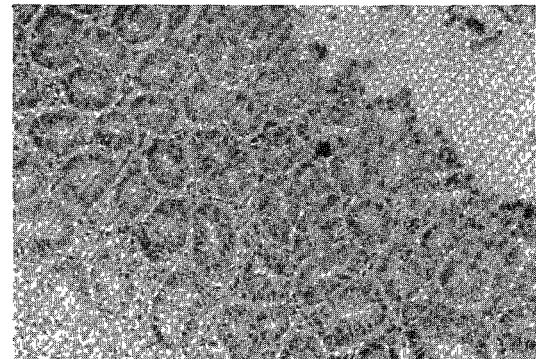
제 3 도. 감염 2 개월 후의 소견으로 담관증식과 상피세포의 이상소견을 보임 (H.-E. 염색, 400 ×).



제 4 도. 감염 2 개월 후의 소견으로 담관증식과 상피세포의 이상 및 주위 섬유화현상을 보임 (H.-E. 염색, 200 ×).

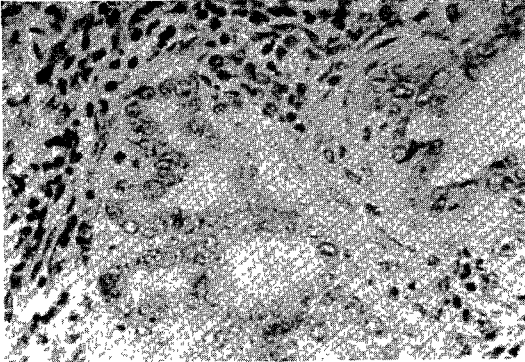


제 5 도. 감염 3 개월 후의 소견으로 담관증식 및 상피세포의 증식과 이상소견을 보임 (H.-E. 염색, 400 ×).

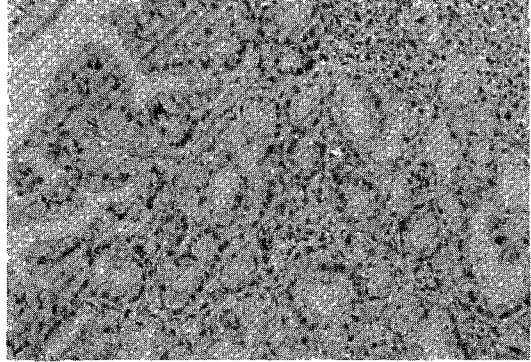


제 6 도. 감염 3 개월 후의 소견으로 큰 담관주위에 많은 선상증식을 보임 (H.-E. 염색, 200 ×).


□민·한 논문 사진 부도 및 설명(Ⅱ)□



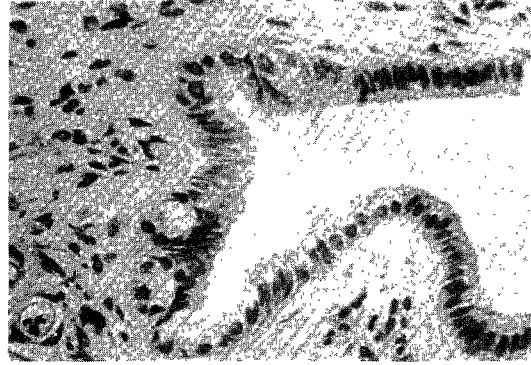
제 7 도. 감염 4 개월 후의 소견으로 담관증식 및 경한 상피세포의 이상소견을 보임(H.-E. 염색, 400×).



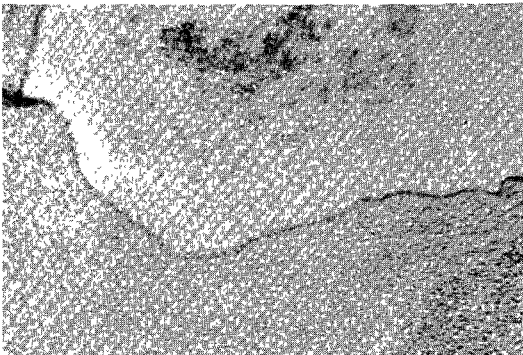
제 8 도. 감염 4 개월 후의 다른부위소견으로 심한 점액선상 증식을 보임(H.-E. 염색, 200×).



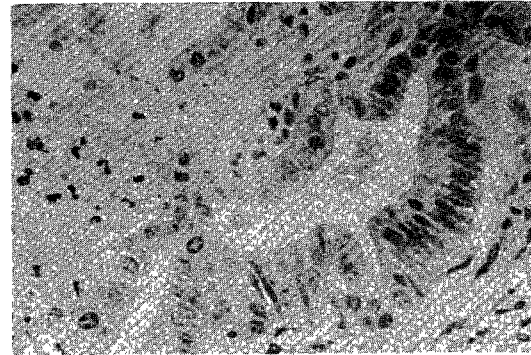
제 9 도. 감염 6 개월 후의 소견으로 심한 섬유화와 중등도의 담관증식을 보임(H.-E. 염색, 100×).



제 10 도. 제 9 도의 강화대소견으로 증식된 담관의 경한 상피증식을 보임(H.-E. 염색, 400×).



제 11 도. 감염 9 개월 후의 소견으로 확장된 담관주위로 심한 섬유화소견을 보임(H.-E. 염색, 100×).



제 12 도. 감염 9 개월 후의 소견으로 증식된 담관내 상피세포의 증식과 이상소견을 보임(H.-E. 염색, 400×).