

## 피지선 증식증 1 예

이화여자대학교 의과대학 피부과학교실

최혜민 · 명기범 · 국홍일

원호병원 피부과

유 경

= ABSTRACT =

### A Case of Sebaceous Hyperplasia

Hai Min Choi, M.D., Ki Bum Myung, M.D., Hong Il Kook, M.D.  
*Department of Dermatology, College of Medicine, Ewha Womans University*

Kyung Yoo, M.D.  
*Department of Dermatology, Korea Veterans Hospital, Seoul, Korea*

Sebaceous hyperplasia, also called senile sebaceous hyperplasia refers to a benign enlargement of normal sebaceous unit in the old age group. The lesions, single or multiple, elevated, cream to yellowish colored round papules with frequent central umbilication have a predilection for the forehead and cheeks.

We present an atypical case of sebaceous hyperplasia on a 31-year-old man. About 15 years ago, a small skin colored papule developed on his right cheek without pre-existing skin eruption or trauma history. The asymptomatic papule enlarged slowly reaching up to a walnut sized plaque.

### 서 론

피지선 증식증(*Sebaceous hyperplasia*)은 노년층에서 임상적으로 염증소견없이 중심부에 함몰을 보이는 황색의 구진 및 결절형태로 나타나는데, 안면부, 특히 이마와 뺨에 호발하는 드물지 않은 피지선의 양성증양이다.

비교적 흔히 볼 수 있는 질환이라고 하나 국내에서는 1982년 유등<sup>1)</sup>에 의해서 최초로 보고되었을 뿐, 아직까지 발표된 적이 없었다. 이에 저자들은 호발연령

이 아닌 젊은 나이인 10대에서 발생하였으며, 임상적으로 보통 예에서와는 달리 구진 및 결절형태가 아닌 표면이 불규칙한 호두알크기의 판을 형성하였던 비전형적인 피지선 증식증 1 예를 경험하였기에 보고한다.

### 증 례

환 자 : 김○○, 31세, 남자.

주 소 : 우측뺨에 발생한 자각증상이 없는 피부색의 판.

과거력 : 특기할 사항이 없었다.

가족력 : 특기할 사항이 없었다.

현병력 : 15년전에 우측뺨에 피부색의 구진이 발생하였고, 이 부위에 이전에 선행하던 피부질환이나 외상의 기왕력은 없었다. 자각증상은 없었으며, 구진은 점차 크기와 수가 증가하여 호두알크기의 판을 형성하였다.

전신소견 : 피부소견을 제외하고는 특이한 소견이 없었다.

피부소견 : 호두알크기의, 피부색깔의, 약간의 융기를 보이는 표면이 불규칙한 판이 우측뺨에 국한되어 있었으며, 일부분에서는 중심부에 함몰을 보이는 곳도 있었다(Fig. 1).

검사소견 : 혈액검사, 뇨검사 및 흉부 X-선 검사소

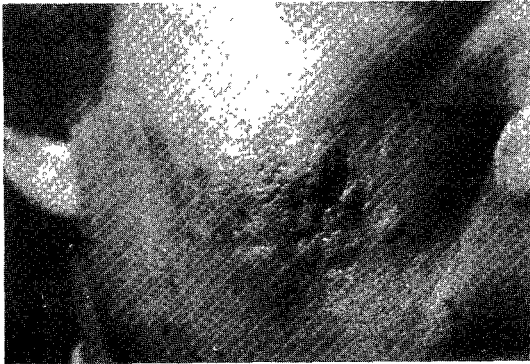


Fig. 1. A walnut sized, skin colored, slightly elevated plaque with irregular surface on the right cheek.

견은 모두 정상 범위였다.

병리조직학적소견 : 다수의 증식된 열상 피지선들이 중심에 위치한 한 개의 넓은 피지관에 연결되어 포도송이모양의 군집을 이루고 있었으며(Fig. 2), 대부분의 피지선 소엽들은 완전히 성숙되어 있었고, 미분화 배아 세포들은 찾아볼 수 없었다(Fig. 3).

치 료 : 외과적, 적출술을 위하여 성형외과에 의뢰하였다.

## 고 찰

피지선 증식증(Sebaceous hyperplasia)는 과거 Adenomatous sebaceous hyperplasia(Gilman), Senile sebaceous gland nevus(McCarthy), Senile sebaceous adenoma(Nomland)와 sebaceous adenoma(Casbary) 등의 여러가지 명칭으로 기술되어 왔는데<sup>2)</sup>, Nomland<sup>3)</sup>는 병리조직소견상 취모낭(lanugo hair follicle)로부터 기원된 정상 피지선 세엽의 신생물을 보이며, 간혹 피지의 정체낭종을 보이는 점등을 들어 Senile sebaceous adenoma라 하였으나, Way<sup>4)</sup>는 기존해 있던 피지선의 증식이 sebaceous hyperplasia에 더 큰 역할을 한다고 하였다. 또한 Gilman<sup>5)</sup>은 피지선의 수와 크기에 있어서 다양한 변화를 보이는 증식성의 배열이나 혈관 또는 결합조직의 증식 등 adenoma로 생각할 수 있는 증거가 없는 반면에, 정상적인 피지선의 증식으로써, 중심에 위치한 큰 피지관에 연결된 정연한 배열을 보이는 점 등으로 미루어 보아 Adenoma

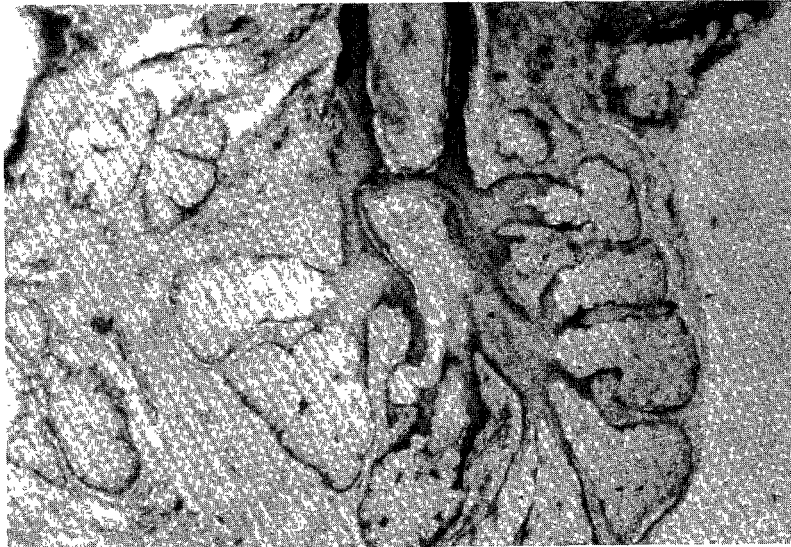


Fig. 2. Greatly enlarged sebaceous glands are composed of numerous lobules grouped around a centrally located, wide sebaceous duct (H & E stain, x 100).

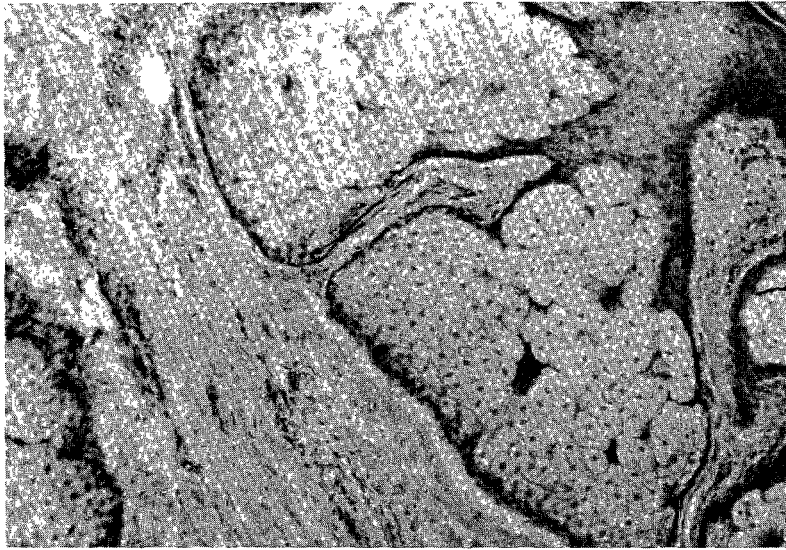


Fig. 3. Most sebaceous gland lobules appear fully matured (H & E stain,  $\times 400$ ).

toil sebaceous hyperplasia 라 명명하였다.

피지선 증식증은 임상적으로 50대이상의 남자에서 호발한다고 하여 일명, Senile sebaceous hyperplasia 로 불리워지고 있으며, Nomland<sup>9)</sup>의 5예에서도 45-60세의 연령별 분포를 보였고, Luder schmidt<sup>6)</sup>가 보고한 10명의 환자도 57-87세 사이로 비교적 고령자에서 호발함을 볼 수 있었다. 그러나, 본 증례는 16세경에 병변이 출현하기 시작하여 젊은 나이에 발생함을 보여 주었는데, Gilman<sup>6)</sup>과 Schiff등<sup>7)</sup>의 예에서도 발생연령이 각각 18세, 12세로 청년기에 발생한 경우를 찾아볼 수 있었다.

피부병변소견은 일반적으로 작은 황색의 중심부위가 함몰된 구진 및 결절이 안면부에 단발성 혹은 다발성으로 산재해서 나타난다고 하나<sup>2)8)</sup>, 본 증례에서는 보통 예와는 달리 표면이 불규칙한, 피부색의, 약간 융기된, 호두알크기의 판이 우측뺨에 국한되어 있었다.

대개 피지선 증식증에 대한 원인은 잘 알려져 있지 않으나, Nomland<sup>9)</sup>는 근본적인 원인으로써 그가 경험했던 모든 환자에서 Sebaceous oleosa와 Acne rosacea가 있는 것으로 봐서 피지선의 어떤 장애에서 기인한 것이라고 생각하였고, Gilman<sup>6)</sup>은 염증성 반응을 일으키지 않을 정도의 약하지만 지속적인 자극이 원인이 될 것이라고 추정하였으며, 또한 병변부위에서 demodex folliculorum이 다수 발견된 점으로 봐서 adenomatoid hyperplasia를 일으키는 요인이 될 것으로 생각하였다.

병리조직학적소견으로는 특징적으로 한개의 대단히 커져 있는 피지선을 보이며, 많은 피지선 소엽들이 중

심에 위치한 한개의 큰 피지관을 중심으로 포도송이 모양의 규칙적인 배열을 보이며, 대부분의 피지선 소엽들은 완전히 성숙되나, 일부분에서는 1층이상의 미분화 배아세포들로 둘러싸이는 경우도 있다<sup>9)</sup>. 본 증례에서는 주위에 미분화 배아세포들은 찾아볼 수 없었으며, 모든 피지선 소엽들은 완전히 성숙되어 있었다.

진단은 안면부에 작은 황색의 구진이 있으면서, 특징적인 병리조직소견인 정상 피지선의 양성증식을 보이게 되면 거의 확진되나, 임상소견만으로는 피지선 모반, 교질미립증, 표피성 낭종, 다른 피지선 종양 및 기저세포암 등과 감별진단해야 하며, 조직학적으로는 비류와 피지선 모반과 구별해야 한다<sup>2)9)</sup>.

비류(Rhinophyma)는 주사(Acne rosacea)의 피지선 증식형으로써, 이 질환에서도 커다란 피지관과 피지선이 나타나지만, 피지선 증식증과는 달리 피지관 주위로 피지선 소엽들이 포도송이 모양의 배열을 보이지 않으며, 병변이 주위조직으로부터 뚜렷이 경계가 되지 않는다<sup>9)</sup>.

피지선 모반(Nevus sebaceous of Jadassohn)은 출생 직후부터 주로 두부에 황색의 탈모성 편평반을 형성하는 것을 특징으로 하며, Mehregan<sup>11)</sup>은 그 경과를 3기로 분류하였다. 즉, 제 1기는 소아기에서 볼 수 있는 병소이며, 모낭과 피지의 발육이 불완전한 시기이며, 제 2기는 사춘기이후에서 볼 수 있는 병소로써 피지와 아포크린한선의 발육을 보이는 때이고, 제 3기는 상피성 또는 피부부속기관에서 양성 또는 악성종양이 발생하는 때를 말한다. 피지선 모반의 10~20%가 종양을 병발한다고 하며, Lever<sup>9)</sup>에 의하면 유두상 한낭선종(8

~19%) 및 기저세포암(7~14%)가 병발하는 예가 많고, 드물게는 결절성 한선종, 한관종, 피지선 상피종이 발생한다고 하며, 아주 드물게는 안구이상, 경련, 정신박약 등의 외배열, 중배열성 기형을 볼 수 있다고 하여 본증을 피부신경증후군이라고 하기도 한다. 그러므로, 피지선 모반은 출생시부터 주로 두부에 단발하고 때로는 악성종양으로 전환되며, 조직학적으로 피지선 구조가 분명하지 않으면서 증식된 피지선들이 무질서하게 배열되며, 이러한 피지선 증식의 아랫부분에는 아포크린한선이 많이 나타나는 것으로써 피지선 증식증과는 감별이 된다고 하겠다. 피지선 증식증에서는 드문 경우로써 손바닥과 발바닥에 *punctate keratoderma*가 동반된 예<sup>7)</sup>가 보고된 바 있다.

피지선의 분비량은 피지선의 크기와 수에 따르는데, 피지선의 크기는 나이에 따라 변하게 된다. 사춘기 때 피지선분비가 가장 많으며, 청년기동안에 이 현상이 계속되다가 나이가 들면 남자가 여자보다 더 많은 피지를 분비하게 된다고 한다<sup>12)</sup>. 또한, 성호르몬이 피지분비에 영향을 미치는데, *androgen* 과 *estrogen* 을 전신적 혹은 국소적으로 투여했을 때 실험동물에서 뿐만 아니라, 사람에게 있어서도 피지선의 크기에 영향을 준다는 보고들이 있다. Rony와 Zakon<sup>13)</sup>은 정상 사춘기이전의 남자에게, Smith<sup>14)</sup>는 나이든 남자에게 *testosterone* 을 준 결과, 피지선의 증식이 일어났다고 보고하였고, hamster 를 이용한 동물실험에서도<sup>15)</sup> *androgen* 에 의해 피지선의 크기가 증가됨을 보였다. 반면에, *estrogen* 은 이와는 반대로 피지선의 크기와 수를 감소시킨다고 보고되고 있는데<sup>16)17)</sup>, Lobitz와 Cole<sup>18)</sup>은 피지선 증식증을 가진 62세의 남자에서 *estrogen* 제제인 *diethylstilbestrol* 을 경구투여하여 일시적인 호전을 보았다고 보고했다.

본 질환은 미용상의 문제를 제외한다면 크게 문제가 되지 않지만, 확실한 치료법으로는 전기소작법으로 피지선을 파괴하거나, 외과적 적출술이 사용되고 있다<sup>2)</sup>.

## 결 론

저자들은 31세의 남자에서 젊은 나이인 10대의 청소년기에 발생한, 우측뺨에 국한된 표면이 불규칙한 호두알크기의 판을 형성한 피부소견을 보였던 비전형적인 피지선 증식증 1예를 경험하였기에 문헌고찰과 함께 보고하는 바이다.

## REFERENCES

1) 유희준·김선훈·김원석 : 노인성 피지선 증식증의

1 예, 대한피부과학회지, 20:121, 1982.

- 2) Lodd WA : Senile sebaceous hyperplasia. In *Clinical Dermatology*, Demis DJ. Dobson RL and McGuire J (eds), Harper & Row, Publisher, Hagerstown. Maryland. New York. London. 1976, Vol. 4, unit 23-2, p. 1-2.
- 3) Nomland R : Senile sebaceous adenoma. *Arch. Dermatol. Syphilol.*, 22 : 1004, 1930.
- 4) Way SC : The sebaceous glands. *Arch. Dermatol. Syphilol.*, 24 : 353, 1931.
- 5) Gilman RL : Adenomatoid sebaceous tumors, with particular reference to adenomatoid hyperplasia. *Arch. Dermatol. Syphilol.*, 35 : 633, 1937.
- 6) Luderschmidt C, Plewig G : Circumscribed sebaceous gland hyperplasia: Autoradiographic and histoplanimetric studies. *J. Invest. Dermatol.*, 70 : 207, 1978.
- 7) Schiff BL, Hughes D : Palmoplantar keratosis acuminata with facial sebaceous hyperplasia. *Arch. Dermatol.*, 109 : 86, 1974.
- 8) Domonkos AW, Arnold HL, and Odom RB: *Andrew's Diseases of the skin*, 7th ed., W.B. Saunders Co., Philadelphia, 1982, pp. 838 - 839.
- 9) Lever WE, Schaumburg Lever G : *Histopathology of the skin*, 5th ed., J. B. Lippincott company. Philadelphia, Toronto, 1975, pp. 502 - 503.
- 10) Plewig G, Kligman AM : The sebaceous glands in the aged human. *J. Invest. Dermatol. in press.*, 1978.
- 11) Mehregan AH, Pinkus H : Life history of organoid nevi. *Arch. Dermatol.*, 91 : 574, 1965.
- 12) Kirk JE, Chieffi M : The 20-Minute rate of sebaceous secretion in the forehead. *J. Invest. Dermatol.*, 27 : 15, 1956.
- 13) Rony HR, Zakon SJ : Effect of androgens on the sebaceous glands of human skin. *Arch. Dermatol. Syphilol.*, 48 : 601, 1943.
- 14) Smith JG, Jr. : The aged human sebaceous gland. The effects of hormone administration and a comparison with adolescent gland function. *Arch. Dermatol.*, 80 : 663, 1959.
- 15) Hamilton JB, Montagna W : The sebaceous glands of the hamster. *Amer. J. Anat.*, 86:191, 1950.
- 16) Rony HR, Zakon SJ. Effects of endocrine substances on the adult human scalp. *Arch. Derm-*

matol. Syphilol., 52 : 323, 1945.

- 17) Eller JJ, Eller WD: Estrogenic ointments : Cutaneous effects of topical application of natural estrogens, with report of 321 biopsies. Arch. Der-

matol. Syphilol., 59 : 449, 1949.

- 18) Lobitz WC, Jr., Cole DP : Diethylstilbestrol in the treatment of senile sebaceous adenoma. Arch. Dermatol. Syphilol., 66 : 358, 1952.