

두개의 GIA 자동문합기를 이용한 Hirschsprung씨 질환의 근치술 3예

이화여자대학교 의과대학 외과학교실

최 금 자 · 김 원 곤

= ABSTRACT =

Definitive Operation Using Two GIA Autosutures for Hirschsprung's Disease

Kum Ja Choi, M.D. and Won Gon Kim, M.D.

Department of Surgery, College of Medicine, Ewha Womans University

Hirschsprung's disease is a congenital abnormality characterized by chronic constipation secondary to the absence of myenteric parasympathetic nerve ganglia in the distal large intestine.

The definitive operative treatment for Hirschsprung's disease is divided into three main classes—Swenson abdominal pull-through operation, Duhamel retrorectal pull-through operation, and Soave endo-rectal pull-through operation.

But each of these technics has one or more frequent complications or operative difficulties. Recently, the gastrointestinal stapling device is employed to cut away the common wall between the rectum and pulled-through colon of the Duhamel procedure for Hirschsprung's disease.

The authors performed three Duhamel procedures for Hirschsprung's disease using two GIA Autosutures at Ewha Womans University Hospital during recent several months, and are presenting with review of the world literatures.

서 론

Hirschsprung씨 질환은 대체로 원위장-직장 및 S-자 결장-의 장근층 사이에 있는 Auerbach 및 Meisner 신경총의 신경절세포가 선천적으로 결여되어 배변의 추진력이 장애되고, 이차적으로 무신경절 근위부 정상 장이 확장되는 것이 특징으로 신생아 장폐색증의 원인중 절반이상을 점한다⁸⁾¹⁰⁾¹⁵⁾. 진단즉시 장폐색증상

을 치료하기 위한 결장루조성술(colostomy)후 일정기간후에 근본적인 교정술을 시행하는 것이 치료의 기본이다⁸⁾¹⁰⁾¹⁵⁾.

Hirschsprung씨 질환의 최종 교정술은 Swenson식¹⁶⁾ Soave식¹²⁾¹³⁾ 및 Duhamel식으로 대별될 수 있으나 이들 술식은 모두 다양한 합병증이 상당한 빈도로 발생한다¹⁰⁾¹⁶⁾¹⁷⁾.

그러나 최근 GIA 자동문합기를 사용한 Duhamel술식에서는 무신경절 직장과 끌어내린 정상 직장사이

형성되는 중격을 쉽고 안전하게 측-측문합하므로써³⁹⁾¹⁴⁾ 종래의 Duhamel 술식에서 속발된 합병증- 잔유 맹낭 (remnant blind pouch)에 형성되는 변피와 압박감자 (crushing clamp)가 제거될 때 생기는 누출-문제가 해결을 보게 되어 국내·외적으로 널리 시행되고 있다²⁹⁾⁹⁾¹¹⁾

이에 저자들은 최근 수개월간 Hirschsprung 씨 질환 아 3예에게 각각 두개의 GIA 자동문합기를 사용한 Duhamel 술식을 시행하여 얻은 결과를 문헌고찰과 함께 보고하고자 한다.

증 례

증 례 1 :

환자 전○○는 체중 7.2kg의 생후 7개월된 여아로 생후 20일에 Hirschsprung 씨 질환의 진단하에 저자들에 의해 대장루조성술을 받았다. 임신 38주에 정상 분만되었으며 가족력상에는 특기할 만한 사항은 없었다.

입원당시의 이학적 소견과 말초혈액 및 소변등의 임상검사 소견은 정상이었고 흉부 X-선 소견도 정상이었다.

술전 처치 : 술전 3일과 2일에는 정상식을 허락하고 가온한 생리식염수 2ℓ를 사용하여 대장루의 원위부장을 깨끗이 세척한다. 수술전일과 당일 새벽에는 금식시키고 1 : 3 전해질용액을 정주하며 대장루의 근위부 및 원위부장을 세척한다.

수술술식 : 기관삽관 전신마취하에 환자는 배천위(lithotomy position)로 하고 전복부 및 회음부를 preparation 한다. 대장루를 포함한 좌·하복부 횡절개(Lt.

lower transverse abdominal incision)를 하여 대장루를 박리하고 대장루 직상부 정상 대장을 절단한후 일반적으로 Duhamel 술식에서와 같이 직장후강(retrorectal space)으로 근위 정상대장을 힘까지 긴장(tension)이 없고, 변연동맥(marginal arteries)의 손상이 없도록 주의하며 끌어내린다. 원위부 무신경절 대장과 직장은 복막반전(peritoneal reflection)상방 5~6 cm 되는 곳에서 절단한다.

다음으로 회음부에서 치상선(dentate line)상방 1 cm 되는 직장후벽을 절개하고 직장후강으로 끌어내린 준비된 정상대장을 직장후벽과 단층으로 단속전층문합(one layer interrupted suture)한다.

그 다음은 항문을 통해서 GIA를 넣는데 한쪽은 대장으로 다른 한쪽은 직장으로 넣어 잠그고 칼날(blade)을 밀어 넣어 측-측 대장-직장문합이 되게 한다(Fig. 1). 다시 또 다른 GIA를 복강 쪽에서 적용하기 위해 직장단단(rectal stump)과 같은 위치의 정상대장 전벽에 약 1.5 cm의 평행절개를 가하여 이 opening을 통해 GIA의 한쪽 끝을 넣고 다른 한쪽 끝은 직장단단 opening을 통해 넣어 잠그고 칼날을 밀어넣으므로 회음부를 통해서 형성된 측-측 대장-직장문합과 연속된 대장-직장문합을 완성한다(Fig. 1). 직장단단 opening과 평행절개한 대장opening을 문합하고(Fig. 2), 장간막결손을 봉합한 후 배농관을 직장후강에 삽입하고 수술창을 봉합하여 수술을 끝낸다.

술후 경과 : 수술 제 1일과 제 2일에 37.5°C~38°C의 중등도 열이 있었던 것이외에 경과는 양호하였으며 수술 제 1일부터 경정맥 교영양요법을 시작하고 수술 제 3일부터는 온수요탕(hot sitz-bath)을 시작했다. 제 5일부터 식이를 시작하여 점차 양과 질을 높여주었고 제

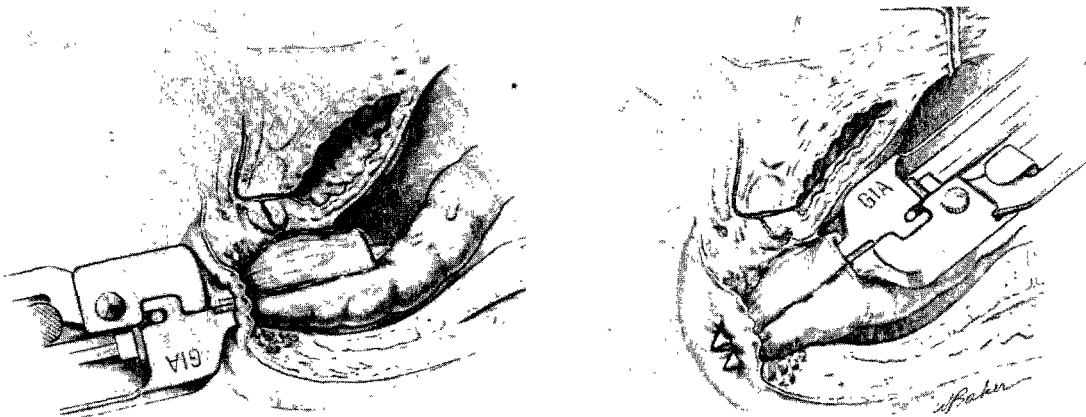


Fig. 1. Two GIAs are employed—one is through anus, the other is through abdomen—to cut away the common wall between the rectum and pulled-through colon.

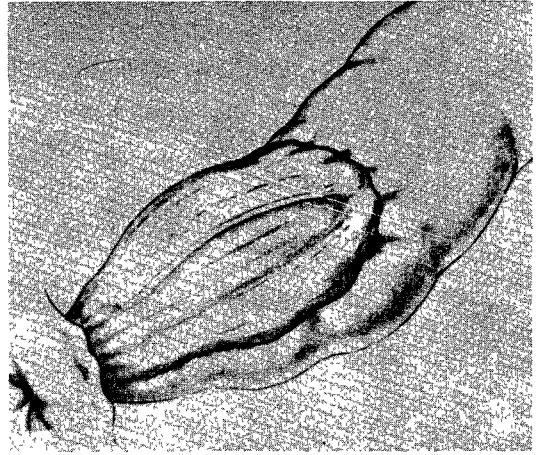
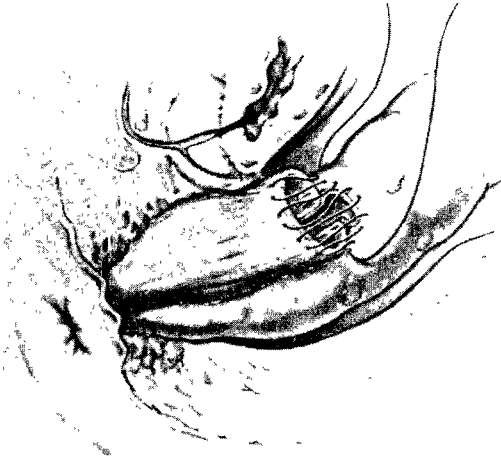

Fig. 2. *Left*; The open anastomosis between the end of rectal stump and the adjacent colon.
Right; The completed anastomosis is depicted.

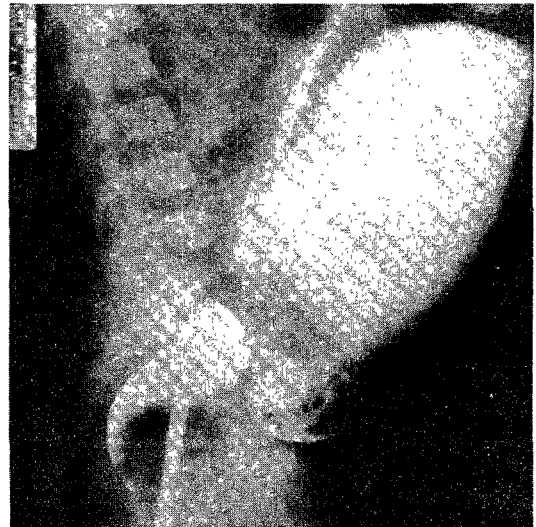
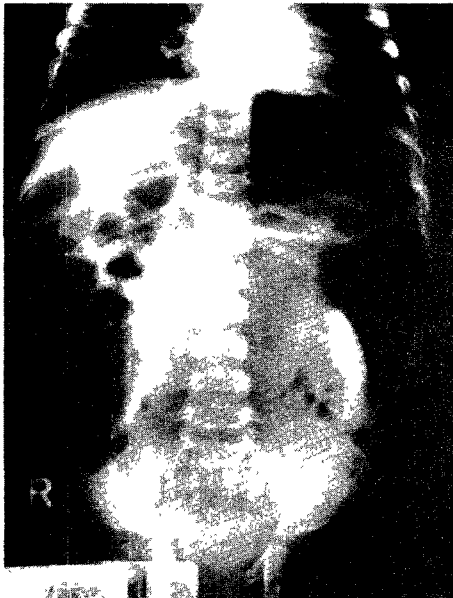


Fig. 3. *Left*; Plain roentgenogram of the abdomen in case 3 shows distended loops of intestine indicative of intestinal obstruction.

Right; Barium enema lateral view in case 3 illustrates the characteristic transitional area from normal-caliber rectum to dilated, normally innervated colon.

7일에 배농관을 제거하고 수술창의 발사를 했다.
 수술당일부터 수술후 제 7일까지 gentamycin 과 ce-famezin 을 규칙적으로 정주했다.
 배변상태도 양호하여 수술제 1일부터 매일 3~4 회씩 정상변을 보았고 수술제 12일에 특기할 합병증없이 체중 7.4kg으로 퇴원하여 매 4주마다 주기적으로 내원 관찰되고 있는 7개월간 정상적인 성장발육을 계속하고 있으며 현재는 매일 1~2회의 정상 배변을 하고

있다.

증 례 2 :

환자 신○○는 체중 8.9kg의 생후 6개월된 여아로 생후 22일에 Hirschsprung씨 질환으로 저자들에 의해 대장루조성술을 받았다. 임신 만기에 정상분만된 첫애로 가족력상에 특기할 사항은 없다.
 입원당시의 이학적 소견과 임상검사 소견은 정상이

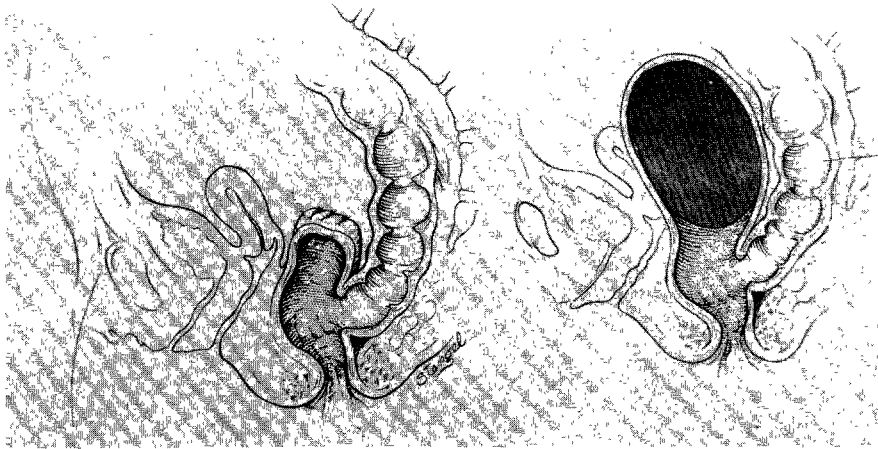


Fig. 4. If the aganglionic rectal stump is too long, feces will accumulate the blind rectal stump.




Fig. 5. Diagrammatic representation of "Z" anastomosis between rectum and pulled-through colon.

었다.

술전 처치 및 수술술식은 증례 1과 동일했다.

술후경과 : 수술제 1일과 2일에 37.5℃의 미열이 있었던 것을 제외하고는 모든 경과는 양호하였다. 수술제 2일부터 경정맥 고영양요법을 실시하고 수술당일부터 gentamycin과 cefamezin을 발사하는 제 7일까지 규칙적으로 정주하였다. 수술제 5일부터 식이를 시작하였고, 배변은 수술제 1일부터 시작하였으며 매일 3~5회씩의 정상변을 배설하였다. 수술제 12일에 체중 9 kg으로 퇴원하여 매 4주 간격으로 내원하여 관찰되고 있는 5개월간 정상 발육을 하고 있고 배변은 매일 1~2회의 정상변을 보고 있다.

증례 3 :

환자 윤○○은 1년 9개월된 남아로 1년 6개월 때에

Hirschsprung씨 질환의 진단하에 저자들에 의해 대장루조성술을 받았었다. 임신만기에 정상분만되었다고 하며 가족력상에도 특기할 사항은 없었다.

입원당시 체중은 11.4 kg (75 percentiles)으로 대장루조성술전 8.5 kg (25 percentiles) 보다 현저히 양호해졌으며 이학적 소견상에서는 대장루조성술전 장기간의 복부팽만으로 인한 양측 하부가늑골의 전방·외측으로의 팽용 (bulging)을 제외하면 정상이었다. 혈액, 소변 및 혈청검사등의 임상검사소견 등도 정상이었고 흉부 X-선소견도 정상이었다.

술전 처치 : 증례 1과 동일함

술후경과 : 수술제 1일부터 38℃를 넘는 고열이 제 3일까지 계속되었으며 제 5일에 발적과 압통이 있는 수술창을 열개하여 배농시킴으로 열은 내렸다. 제 1일부터 경정맥 고영양요법을 시행하였고 제 6일부터 식이를 시작하였다. 수술당일부터 gentamycin과 acopex를 일정한간격으로 정주하였고 회음부 상처의 치유를 위해 제 3일부터 배변후 은수요탕을 해주었다.

배변은 수술제 1일에는 9회, 2일에 6회로 빈도가 많았으나 제 5일부터는 매일 2~3회의 정상변을 보았다.

수술제 17일에 열개된 창상이 비교적 양호한 상태에서 퇴원하여 창상 치료를 받았으며 술후 약 3개월이 된 현재는 배변상태도 매일 1~2회의 고형변을 보고 있다.

고 안

Hirschsprung씨 질환은 원위부대장의 Myenteric 부교감신경절 결손으로 속발되는 만성변비와 복부팽만이 특징인 선천성질환으로(Fig. 3) 보통 영아기 남아에 흔

하며 병력, 직장수지검사, barium 관장 대장촬영술, 직장점막의 생화학적 검사 및 직장생검등에 의하여 진단이 내려지고 있고 동반기형은 비교적 드물다¹¹⁾¹⁵⁾.

진단즉시 부교감신경절 절손부 직상방의 확장된 정상 대장을 이용한 대장루조형술을 시행한 후 일정기간이 지나서 -신생아에서는 생후 5,6개월경 -근치술을 시행한다.

Hirschsprung 씨 질환에서 외과적 수술의 궁극적 목적은 규칙적이고 자발적인 배변과 완전한 배변자제를 유지시키며 성 잠재력에 장애가 없도록 하는 것이다¹⁰⁾. 이를 위해서는 정상 감각수용영역을 필요로 하며 이부위는 단순히 결장의 점막이나 피부이식만으로는 대처될 수 없다¹⁰⁾¹⁸⁾. 이러한 관점에서 고안된 근치술에 Swenson 식¹⁶⁾, Soave 식¹²⁾¹³⁾, Duhamel 식⁵⁾ 및 항문·내괄약근절제술(ano-rectal myectomy)⁷⁾이 있으며 술식의 선택은 무신경절의 길이, 환자의 나이 및 성장 정도에 따라 또 술자에 따라 결정되게 된다.

최근에 소개된 항문내괄약근절제술⁷⁾은 무신경절이 최단부위형(ultrashort segment type)인 예에서 시행하는 수술로 항문내직장 괄약근을 포함하여 직장근층의 일부를 제거하며 극소수의 Hirschsprung 씨 질환에서만 가능하다.

Hirschsprung 씨 질환 근치술의 원조라 할 수 있는 Swenson 술식은 1948년 Swenson 과 Bill¹⁶⁾이 처음 시행한 수술로 무신경절인 대장 및 직장을 절제하고 정상 대장을 항문의 치상선 상방 2cm 까지 끌어내려 단·단문합하는 것이 그 기본인데, 단점은 수술시간이 길고 좁은 골반내에서 무신경절인 직장을 제거하는 수기의 어려움으로 뇨도손상, 전립선손상 및 골반신경(nerve erigentes) 손상에 의한 성교 불능과 뇨 및 변실금 등의 합병증이 올 수 있다는 것과 또한 문합부위가 높아서 내직장괄약근이 파괴안 될 경우에는 수술후에도 변비와 대장염이 계속 남을 수 있다는 점이다¹⁷⁾.

Soave 술식은¹²⁾¹³⁾, 1964년 이태리 제노아 대학의 Soave 가 처음 시행한 수술로 무신경절 직장점막만을 박리한 후 정상 대장을 근층이 남아있는 직장 안으로 끌어내려서 항문에 문합하는 것이다. 술식이 비교적 쉽고 골반절제(Pelvic dissection)를 피하게 되므로 Swenson 술식에서 볼 수 있는 합병증들은 피할 수 있으나 남아있는 근층직장과 정상 대장 사이에 감염(cuff abscess)이 생기면 경화골반(frozen pelvis)이 올 수 있다⁴⁾.

Duhamel 술식은⁵⁾ 골반절제를 적게하기 위해 1956년 파리대학의 Duhamel 이 처음 시행한 수술로 무신경절인 직장을 그대로 둔 채 정상 대장을 직장 뒷쪽으로 끌어내린 다음 직장후벽과 정상 대장전벽으로 형성

된 중격(septum)을 제거함으로써 결과적으로 측·측문합 형태가 되게 하는 방법이다. 이때 형성된 중격을 제거하기 위하여 종래에는 항문을 통해서 두개의 Kocher 감자를 압박감자로 사용하였는데 이들이 자연적으로 떨어져 나오기까지는 직장·항문부종이 극심하고, 또한 새로 만든 직장의 전벽은 여전히 무신경절이므로 중격이 남아있는 상부직장단단에 대변저류가 남아 변피(fecaloma)를 형성하는 합병증이 속발한다¹⁰⁾¹⁵⁾(Fig. 4).

그러나 최근 두개의 GIA 자동문합기를 사용하여 -한개는 항문쪽에서, 다른 한개는 복강쪽에서(Fig. 1) -중격 전장 8~9cm 를 "Z"자양 측·측문합함으로써(Fig. 5), Kocher 감자를 이용한 문합에서 속발되는 합병증이 해결되었을 뿐만 아니라 수술수기도 훨씬 간편하여졌고 배변조절을 포함한 술후 경과도 양호하게 되었다²⁾⁸⁾¹¹⁾.

저자들의 예에서도 제 3예에서만 일반적인 개복수술에서 볼 수 있는 정도의 창상감염이 있었을 뿐이며 현재 추적조사되는 있는 수개월동안 3예 모두는 정상적인 배변습관을 갖고 대변저류나 변실금없이 지내고 있다.

결 론

저자들은 최근 수개월간 Hirschsprung 씨 질환아 3예에게 각각 두개의 GIA 자동문합기를 사용한 "Z"자양 측·측문합을 함으로써 좋은 결과를 얻었기에 문헌고찰과 함께 보고하는 바이다.

REFERENCES

- 1) 김우기 : 임상소아외과학. 초판, 1979 ; pp. 135-140, 일조각.
- 2) 김우기·박귀원 : GIA를 이용한 Duhamel 술식. 대한외과학회지, 1981 ; 23 : 814.
- 3) Bill, A.H. and Donald, J.C. : Modified procedure for Hirschsprung's disease to eliminate rectal pouch. S.G.O., 1969 ; 128 : 831.
- 4) Deodhar, M., Sieber, W.K. and Kiesewetter, W. B. : A critical look at the Soave procedure for Hirschsprung's disease. J. Ped. Surg., 1973 ; 8 : 2.
- 5) Duhamel, B. : A new operation for the treatment of Hirschsprung's disease. Arch. Dis. Child, 1960 ; 35 : 38.
- 6) Ehrenpreis, T. : A report upon long-term re

- sults of rectosigmoidectomy for Hirschsprung's disease, with a note of Duhamel's operation. *Surg.*, 1961 ; 49 : 701.
- 7) Lynn, H.B. and van Heerden, J.A. : Rectal myectomy in Hirschsprung's disease. *Arch. Surg.*, 1975 ; 110 : 991.
 - 8) Martin, L.W. : *Pediatric Surgery*, 1st ed., 1980 ; pp. 389-400, W.B. Saunders co., Philadelphia.
 - 9) Ravitch, M.M. and Rivarola, A. : Enteroanastomosis with an automatic instrument. *Surg.*, 1966 ; 59 : 270.
 - 10) Rehbein, F., Morger, R., Kundert, J. G. and Meier-Ruge, W. : Surgical problems in congenital megacolon (Hirschsprung's Disease). a comparison of surgical technics. *J. Ped. Sug.*, 1966 ; 1 : 6.
 - 11) Sieber, W.K. : *Pediatric Surgery*, 3rd. ed., 2 ; 1035, Year Book Medical Pub., Chicago, 1979.
 - 12) Soave, F. : Hirschsprung's disease ; a new surgical technique. *Arch. Dis. Child*, 1964 ; 39 : 116.
 - 13) Soave, F. : Hirschsprung's disease, technique and results of Soave's operation. *Brit. J. Surg.*, 1966 ; 53 : 12.
 - 14) Steichen, F.M. and Ravitch, M.M. : History of mechanical devices and instruments for suturing. *Curr. Probl. Surg.*, 1982 ; 19 : 49.
 - 15) Swenson, O. : *Swenson's pediatric surgery*, 4th. ed., pp. 507-531, Appleton-Century-Crofts, New York, 1980.
 - 16) Swenson, O. and Bill, A.H. Jr. : Resection of rectum and rectosigmoid with preservation of the sphincter for being spastic lesions producing megacolon. *Surg.*, 1948 ; 24 : 212.
 - 17) Swenson, O., Sherman, J.O., Fisher, J. H. and Cohen, E. : The treatment and postoperative complication of congenital megacolon : a 25 year follow-up. *Ann. Surg.*, 1975 ; 182 : 266.
 - 18) Todd, J.P. : Some aspects of physiology of continence and defecation. *Arch. Dis. Child*, 1962 ; 38 : 181.
-