

원발성 요관종양 1례

이화여자대학교 의과대학 비뇨기과학교실

심 봉 석 · 이 호 선

=ABSTRACT=

A Case of Primary Ureteral Tumor

Bong Suck Shim, M.D. and Ho Sun Lee, M.D.

Department of Urology, College of Medicine, Ewha Womans University

Primary tumors of the ureter are uncommon neoplasms, accounted for about 1 per cent of all urinary malignant lesions. Recently, the number of reported cases has increased.

We observed one case of primary ureteral tumor in 74 year-old male patient. The treatment was done by complete nephroureterectomy with an excision of a cuff of bladder wall around the ureteral orifice.

Herein we reported a case of primary ureteral tumor with a review of the literatures.

서 론

원발성 요관종양은 전체 요로종양중 1%정도로 비교적 드문 질환이나 최근 비뇨기과적 진단방법의 발달로 이에 대한 보고례가 증가하고 있다.

요관종양은 주로 하부요관에서 발생하며 대부분 악성으로 해부학적 관계상 수술전 진단이 용이하지 않다.

본원 비뇨기과학교실에서는 최근 74세된 남자에서 발생한 원발성 요관종양 1례를 치험하였기에 문헌고찰과 아울러 보고하는 바이다.

증 례

환 자 : 안○○, 남자, 74세.

주 소 : 무통성 육안적 혈뇨 및 배뇨장애.

과거력 및 가족력 : 특기 사항 없음.

현병력 : 입원 1년전부터 간헐적 육안적 혈뇨와 빈뇨의 증상이 있었으며 입원 7일전부터 지속적인 육안적 혈뇨가 심해지며 배뇨장애가 동반되었다.

이학적 소견 : 전신상태는 병색이 짙어 보였으며, 체격은 중등도였고, 혈압, 체온, 맥박 및 호흡수는 정상이었다. 심음 및 흉부청진상 특이 사항없었고, 복부촉진상 신장 및 기타장기는 촉진되지 않았고 압통도 없었다. 직장 촉진상 전립선은 약간 비대되었으나 모양 및 경도는 정상이었고 서혜부 임파선 종대는 없었다.

검사소견 : 요검사상 육안적 혈뇨였으며, 비중 1.020, 요단백(+), 고배율경검하 다수의 적혈구 및 4~6개의 백혈구를 보였다. 혈액검사상 혈색소 12.7 gm/dl, 적혈구용적 40%, 백혈구 7,700/mm³였으며, 혈액화학검사

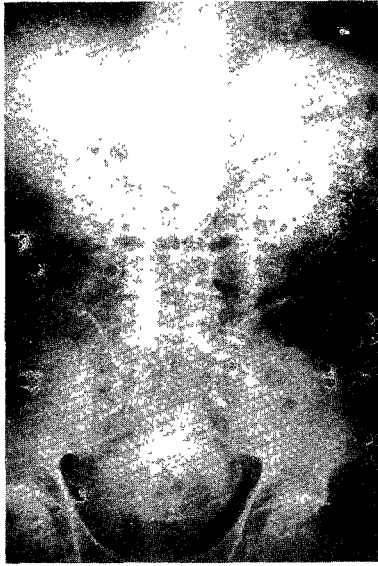

Fig. 1. I.V.P. showing good delineation of pelvis of left kidney but no dye in pelvis of right kidney.

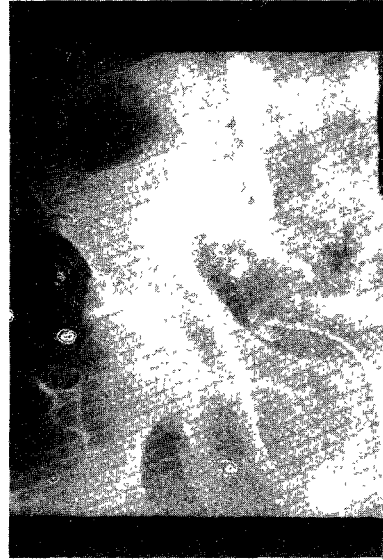

Fig. 3. Close up view of right lower ureteral area.

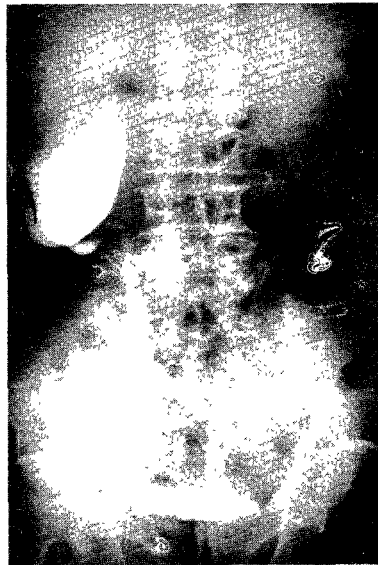

Fig. 2. Right retrograde pyelogram, showing typical filling defect in right lower ureter.

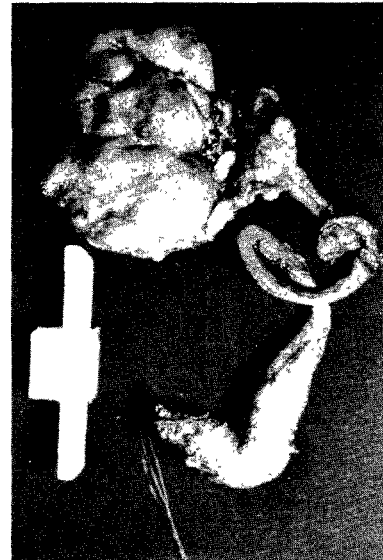

Fig. 4. Gross specimen shows dilatation of lower ureter.

는 모두 정상범위였다.

방광경검사 : 방광용적 및 방광내벽은 정상이었다. 양측 요관구의 위치 및 모양은 정상이었으나 우측 요관구는 주위의 혈관이 울혈되어 있었고, 혈응괴물로 생각되는 회백색의 유치형 종물이 우측 요관구로부터 돌출되어 있었다. 5 Fr.의 요관 카테터가 우측 요관구로부터

25 cm까지 저항없이 삽입가능하였다.

X-선 검사 : 흉부촬영상 특별한 소견 없었다. 배설성 요로촬영에서 좌측신의 배설기능과 좌측 요관상 및 방광상은 정상이었으나 우측은 불현신을 보였다 (Fig. 1). 역행성 요로촬영상 우측신우와 요관은 확장되어 있었으며 하부요관에 음영 증만결손이 보였다 (Fig. 2, 3).

수술소견 : 우측 하부요관증양으로 의심하여, 전신마취하에 우측 요부절개로 우측 신 및 상부요관의 적출

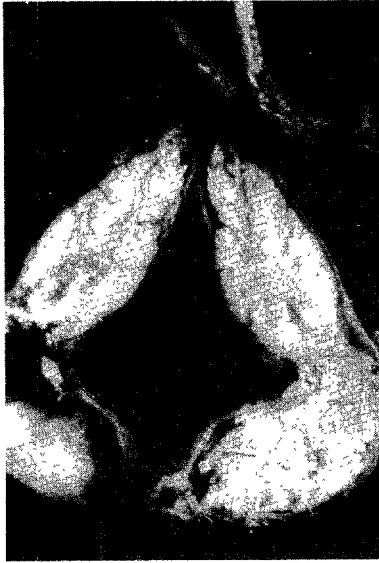

Fig. 5. Close up view of tumor on lower ureter which is opened.

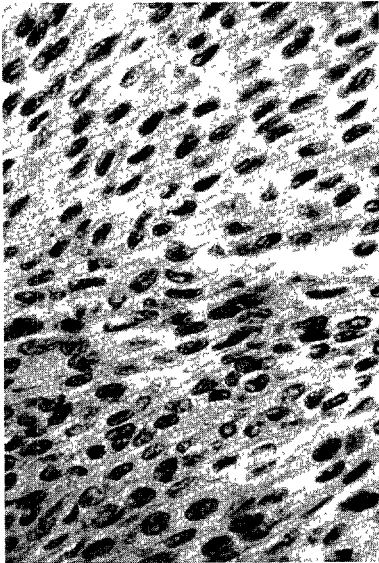


Fig. 6. Typical section of tumor shows transitional epithelial cells with anaplastic changes (H.-E. stain, 400x).

을 시행하고, 하복부 우측 방정중절개로 우측 하부요관 및 방광을 노출한 바, 하부요관은 중등도의 확장을 보였다. 확장된 부위를 절개하여 불규칙한 유치형 종물을 확인한 다음, 우측 요관주위의 방광 부분절제와 우측 하부요관 적출을 시행하였다.

병리조직학적 소견 : 육안적 소견으로 우측 신의 크기는 $8 \times 5 \times 2.5 \text{ cm}$ 이었고 신우 및 신배는 확장되어 있었

으며, 요관의 길이는 30 cm 이었고, 요관하부에 길이 8 cm , 직경 2 cm 정도의 확장된 부위가 있었다(Fig. 4, 5). 현미경적 소견으로 중등도의 분화를 보이는 이행상피 암세포가 요관근층을 침윤하여 조직사이에 배열되어 있었으며 장막은 침윤하지 않았다(Fig. 6). 신우 및 상부 요관은 암세포의 침윤이 없었다. 우측 신은 수신증이 있었고 만성 신우신염의 소견을 보였다.

고 안

원발성 요관종양의 발생빈도는 전체 요로종양중 1% 정도를 차지하며, 연령별 발생빈도는 60~70대 에서 가장 많이 발생한다¹⁾²⁾³⁾⁴⁾. 성별 발생빈도는 남녀 비율이 2:1¹⁾⁴⁾, 3:1²⁾ 또는 4:1³⁾⁶⁾ 로서 남자에 많이 발생하며, 환측은 우측이 약간 많다고 한다²⁾⁴⁾. 발생부위는 요관종양의 60~80%에서 하부요관에 발생하며 대개는 다발성으로 온다¹⁾⁵⁾⁶⁾.

국내 문헌 보고상 요관종양의 발생빈도는 전체 비뇨생식기 종양환자의 0.9% 정도이다⁷⁾⁸⁾.

요관종양의 주증상으로는 혈뇨, 동통 및 복부종물이 있는데¹⁾²⁾⁹⁾, 가장 흔한 임상증상은 종양의 용모가 탈락함으로써 생기는 육안적 혈뇨이다. 이는 전 환자의 60~90%에서 나타나고 대부분 간헐적이고 무통성이다²⁾¹⁰⁾. 동통은 혈응괴나 종양조직에 의한 요관폐쇄로 생기며, 40~50%에서 볼 수 있다¹⁾²⁾⁹⁾. 복부종물은 종양조직에 의한 요관폐쇄로 발생한 수신증이며 요관종양 자체가 축적되는 경우는 드물다²⁾⁴⁾. 그밖에 배뇨장애, 체중감소, 식욕감퇴, 고열, 빈혈이나 신부전등이 나타나기도 하고, 이차적 감염에 의한 방광 자극증상이 발생하기도 한다²⁾⁵⁾.

요관종양의 진단검사로는 방광경검사, 배설성 요로촬영, 역행성 요로촬영 및 요세포검사에 의한 종양세포의 발견등이 있는데, 특히 수술전 진단방법으로는 방광경검사와 역행성 요로촬영이 필수적이다¹⁾. 방광경검사소견상 요관구로부터 종양의 돌출과 출혈등을 특징적으로 볼 수 있다¹⁾²⁾⁹⁾. 배설성 요로촬영으로 환측불연신이나 요관의 음영 충만 결손을 볼 수 있고²⁾³⁾, 역행성 요로촬영에서는 요관에 goblet-shaped 혹은 ring-shaped의 특이한 음영 충만 결손을 나타내는데 이는 전 환자의 70~100%에서 볼 수 있다¹⁾²⁾⁴⁾⁵⁾. 그밖에 신선한 요를 채취하여 papanicolau smear로 암세포를 발견하여 진단하는 방법으로, 요관종양인 경우 90%의 양성율을 보인다고 한다¹⁾¹⁾²⁾¹³⁾.

치료는 다른 부위의 종양과 같이 환자의 전신상태, 환측 및 대측 신의 기능상태, 종양의 크기, 부위 및 형태, 수술시 조작여부등을 생각하여 결정하여야 한다¹⁾⁴⁾.

일반적으로 확실한 전이가 없다고 생각될 때 신뇨관적출술과 방광 부분절제술이 많이 이용되며¹⁾²⁾³⁾⁶⁾⁹⁾, 배설성 요로촬영상 환측 신의 기능이 좋고 요관하부에 극한된 악성도가 낮은 비침윤성 요관종양인 경우 요관 부분절제와 방광요관 문합술이 시행된다²⁾¹⁴⁾¹⁵⁾.

요관종양의 예후는 진단시기, 종양의 grade와 stage에 의해 결정되는데, 요관근층이상을 침윤하였거나 암세포의 분화도가 낮을수록 예후가 나쁘다²⁾¹⁶⁾. 성별이나 연령, 종양의 다수성, 수술방법 등은 예후에 별 영향을 주지 않는다고 한다¹⁷⁾. 수술후 평균 생존기간은 21.1개월이며, 비침윤성 종양은 26.8개월, 침윤성 종양은 16.1개월이라고 한다⁹⁾.

평균 5년생존율은 38.8%⁶⁾ 혹은 40%²⁾이며, Heney 등¹⁶⁾에 의하면 stage B의 5년생존율은 82%로서 이전에 생각했던 것처럼 그렇게 나쁘지 않다. 수술후 재발빈도는 12%¹⁾ 혹은 20%¹⁸⁾ 정도에서 일어난다고 하며, Bloom²⁾에 의하면 수술후 재발은 평균 19개월후에 발생하며 방광 및 대측 신우내 재발도 15%나 된다고 한다. Strong 등¹⁹⁾은 불완전 요관부분절제를 한 경우에는 요관단단문합 부위에서 종양 재발빈도가 높다고 강조하였다. 수술후 추적은 첫 2년간은 3개월에 한번씩, 그후에는 6개월에 한번씩 요세포 검사, 배설성 요로촬영 및 방광경 검사를 하여야 한다¹⁾¹⁸⁾. 이 때 불완전 요관 부분절제를 한 경우에는 요관단단문합 부위의 역행성 촬영이 필요하다⁵⁾²⁰⁾.

결 론

최근 74세된 남자에서 발생한 원발성 요관종양 1례를 치험하였기에 문헌고찰과 아울러 보고하는 바이다.

REFERENCES

- 1) Abeshouse, B.S. : Primary benign and malignant tumors of the ureter. *Amer. J. Surg.*, 1956 ; 91 : 237-271.
- 2) Bloom, N.A. : Primary carcinoma of the ureter : A report of 102 new cases. *J. Urol.*, 1970 ; 103 : 590-598.
- 3) Hawtrey, L.E. : Fifty-two cases of primary ureteral carcinoma : a clinical-pathological study. *J. Urol.*, 1971 ; 105 : 188-193.
- 4) Scott, W.W. : A review of primary carcinoma of the ureter, presenting two cases. *J. Urol.*, 1943 ; 50 : 45-64.
- 5) Darrel, D.W., John, W.W. and Winston, K.M. : Primary neoplasms of the ureter. *J. Urol.*, 1981 ; 125 : 628-631.
- 6) Whitlock, G.F., McDonald, J.R. and Cook, E. N. : Primary carcinoma of the ureter : a pathologic and prognostic study. *J. Urol.* 1955 ; 73 : 245-253.
- 7) 윤문수 · 임수길 : 비뇨기계통 악성종양에 대한 관찰 대한비뇨회지, 1974 ; 15 : 115-122.
- 8) 박환실 · 박양일 : 비뇨생식기 종양의 임상적 관찰. 대한비뇨회지, 1982 ; 23 : 1099-1103.
- 9) Senger, F.L. and Furey, L.A. : Primary ureteral tumors with a review of the literature since 1943. *J. Urol.*, 1953 ; 99 : 243-258.
- 10) Murphy, D.M. and Zincke, H. : Primary Grade I transitional cell carcinoma of the renal pelvis and ureter. *J. Urol.*, 1980 ; 123 : 629-631.
- 11) Powder, J.R., Naib, Z.M. and Young, J.D. Jr. : Cytologic examination of the urine sediment as an aid to diagnosis of epithelial neoplasms of the upper urinary tract. *J. Urol.*, 1960 ; 84 : 666-676.
- 12) Fisher, H.E. Jr. : Exfoliative cytology of primary tumor of ureter. *J. Urol.*, 1969 ; 102 : 180-183.
- 13) Leifschneider, W. and Nagel, R. : Lavage cytology of the renal pelvis and ureter with special reference to tumors. *J. Urol.* 1980 ; 124 : 597-600.
- 14) Babaian, R.J. and Johnson, D.E. : Primary carcinoma of the ureter. *J. Urol.*, 1980 ; 123 : 357-359.
- 15) Petkovic, S.D. : A plea for conservative operation for ureteral tumors. *J. Urol.*, 1972 ; 107 : 220-223.
- 16) Heney, N.M., Nocks, B.N., Daly, J.J., Blitzer, P.H. and Parkhurst, E.C. : Prognostic factors in carcinoma of the ureter. *J. Urol.*, 1981 ; 125 : 632-636.
- 17) Mills, C. and Vaughan, E.D. Jr. : Carcinoma of the ureter : Natural history, management and 5-year survival. *J. Urol.*, 1983 ; 129 : 275

- 277.

- 18) Newman, D.M., Allen, L.E., Wishard, W.N.Jr,
Nourse, M.H. and Mertz, J.H.O. :Transitional
cell carcinoma of the upper urinary tract. J.
Urol., 1967 ; 98 : 322- 327.
- 19) Strong, D.W., Pearse, H.D., Tank, E.S.Jr. and
Hodges, C.V. : The ureteral stump after neph
roureterectomy. J. Urol., 1976 ; 115 : 654- 655.
- 20) Holtz, F. : Papillomas and primary carcinoma
of ureter : Report of 20 cases. J. Urol., 1962 ;
88 : 380-385.
-