

## 골시멘트를 이용한 척추고정술

이화여자대학교 의과대학 정형외과학교실

최기홍 · 강충남 · 왕진만 · 노권재 · 윤우섭

=ABSTRACT=

### The Use of Bone Cement for Vertebral Stabilization

Ki Hong Choi, M.D., Chung Nam Kang, M.D., Jin Man Wang, M.D.,  
Kwan Jae Roh, M.D., Woo Sup Youn, M.D.

*Department of Orthopaedic Surgery, College of Medicine, Ewha Womans University*

Diseases or traumas involving the spine occasionally cause severe vertebral body collapse to result in either spinal instability or neural deficit, or both.

In methods of treatment, conventional decompressive laminectomy results in neural improvement, but it can cause local instability of spine and lead progressive neural deficit.

Vertebral stabilization by using bone cement (methylnmethacrylate) provides immediate stabilization and avoids bulky external-fixation devices and external supports.

We report two cases of thoracic spinal stabilization by using bone cement.

**KEY WORDS** : Spine · Instability · Neural deficit · Bone cement · Stabilization.

### 서 론

척추를 침범하는 여러질환에 의해 척추의 불안정성및 신경증상이 초래될 수 있고 이의 치료방법도 다양하다.

재래의 감압술은 신경증상의 호전을 가져올 수 있으나 척추의 불안정성은 더욱 증가되고 점차 신경증상도 악화될 수 있다.

척추융합술을 시행할때 골이식술이나 금속고정물의 삽입에 의한 고정은 여러가지 단점이 따른다. 즉 악성종양의 치료를 위한 방사선조사에 의해 이식골의 incorpora-

tion에 장애를 초래할 수 있고 내고정물의 부피가 커지는 것이 문제가 될수 있다.

그러나 골시멘트(methylmethacrylate)를 이용함으로써 이러한 단점들을 제거할 수 있고 수술후 외고정보조장치 없이도 조기운동이 가능해진다.

저자는 최근에 흉추부에 발생된 전이성악성종양 1예 및 결핵성척추염 1예에 의해 심한 골파괴및 신경증상을 동반하였던 예에서 골시멘트를 사용한 척추고정술을 시행하여 만족할만한 결과를 얻었기에 문헌고찰과 함께 보고하는 바이다.

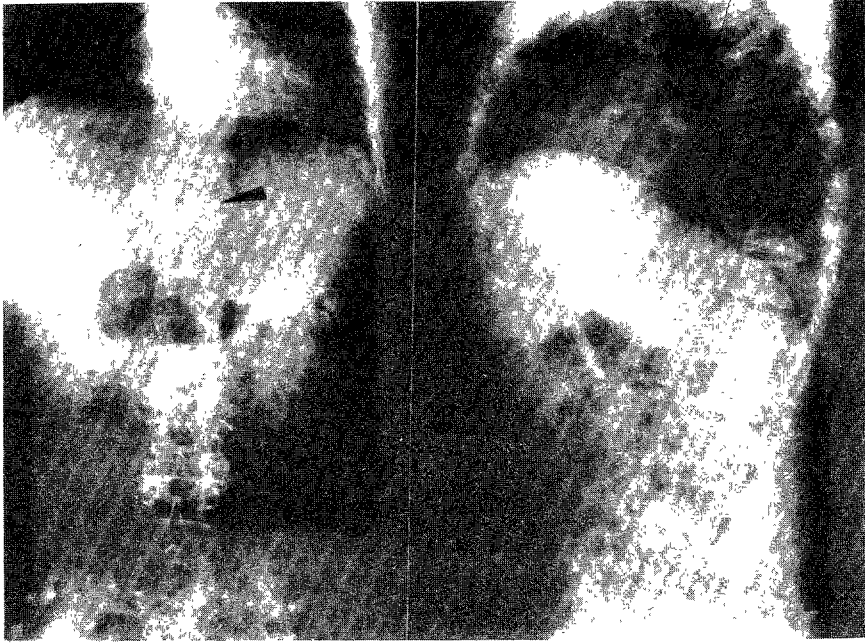

Fig. 1. Arrows indicate the smooth bulging region on T10 vertebra with severe collapsing of body.

## 증 례

### 증 례 1

환 자 : 여자 67세.

주 소 : 배부 동통(6개월).

과거력 및 가족력 : 특이사항 없음.

현병력 : 6개월전 허리를 뻘 후 배부 동통이 발생되어 타병원에서 추체압박골절로 진단 받았었으며, 3개월전부터 양측 하지에 경미한 마비증세가 생긴.

이학적소견 : 등배부에 뜸으로 인한 화상자국, 제1요추이하에서 동통감각의 소실 및 심건반사 항진, ankle clonus 및 Babinski sign이 양측에서 양성반응을 보임.

검사실소견 : 특이사항 없음.

방사선 및 기타검사 소견 : 제10흉추체에 심한 압박이 있고 경화된 양상을 보이며 주위에 smooth한 bulging이 보임(Fig. 1). 근전도검사상 하지근육에서 전반적으로 이상자발파가 나타남. CT scan상 제10흉추체에 심한 파괴와 함께 주위 연부조직의 bulging shadow가 보이며 척수관에 골편이 보임(Fig. 2). 척수조영술상 제10흉추에서 complete block이 있음(Fig. 3).

1차수술 및 경과 : 제10흉추의 burst fracture로 인한 척수관내 골편에 의해 신경증상이 생긴 것으로 사료되어 제10에서 12흉추까지 추궁절제술을 시행하고

3×5mm의 골편을 제거하였으며, 수술후 2주반에 신경증상의 호전으로 Taylor brace를 착용하고 퇴원함.

퇴원후 경과 및 2차수술 : 퇴원 1개월후 다시 배부 동통이 심해지고 신경증상이 악화되었으며, 당시의 방사선소견은 제10에서 12흉추에 걸쳐 bulging shadow가 증가되어 있었음. 재입원 3일만에 결핵성 척추염의 소견하에 전방도달법으로 배농 및 소파술후 골시멘트로 제10 및 11흉추의 전방고정술을 시행하였으며, 당시 조직검사소견상 결핵성척추염의 소견을 보임(Fig. 4).

수술후 경과 : 수술후 2주부터 가볍게 석고고정을 한후 보행연습을 시켰으며, 현재 1년 3개월 추후관찰에서 신경증상은 없고 흉요추부 사진상 정상적인 thoracic curvature를 유지하며 시멘트의 dislodging은 없고(Fig. 5) 환자는 단독보행을 함.

### 증 례 2

환 자 : 남자 48세.

주 소 : 양측견갑부사이 동통(6개월).

과거력 및 가족력 : 5년전 타병원에서 갑상선의 non-toxic of the goiter의 진단하에 수술받음.

검사실소견 : 특이사항 없음.

방사선 및 기타검사 소견 : 제2흉추의 후궁이 완전히 파괴되고 제10흉추의 좌측 연접하는 늑골 및 추궁근의 소실이 보임(Fig. 6). Y-scan 상 흉추 중간부위에 흡

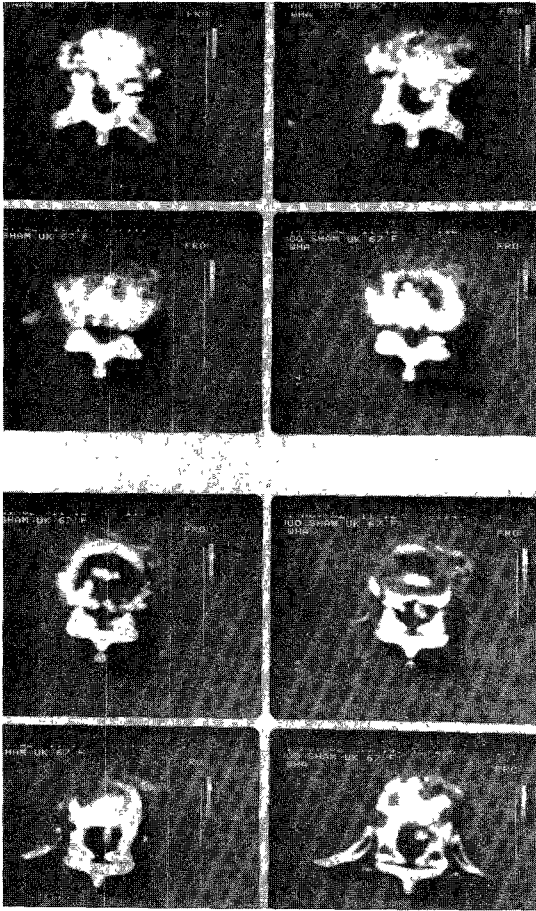


Fig. 2. C-T scanning shows the severe destruction of body and bony fragment in the spinal canal.

수가 증가된 소견을 보임(Fig. 1). 척추조영술에서는 제2흉추에서 complete block이 있음(Fig. 8).

수술: 증상이 더욱 악화되어 후방도달법을 이용하여 회색빛의 탈칼크기의 변성된 종양을 제거하였으며 제1 및 2 흉추의 극돌기 및 후궁은 침식되어 있었음. 종양소파시 심한 출혈이 있었으며 조직검사상 수많은 follicle이 형성된 갑상선의 follicular carcinoma에 의한 전이성척추암의 소견을 보임(Fig. 9). 제7경추, 제3, 4흉추에 No. 6 wire를 이용하여 고정하고 골시멘트를 추가하였음(Fig. 10).

수술후 경과: 수술후 2일부터 신경증상의 호전이 있었으며, 2주후에는 운동은 정상, 감각은 제10흉 및 제3요추신경 분포 부위에 선택적 감각저하가 있었으며 단독보행이 가능해졌음.

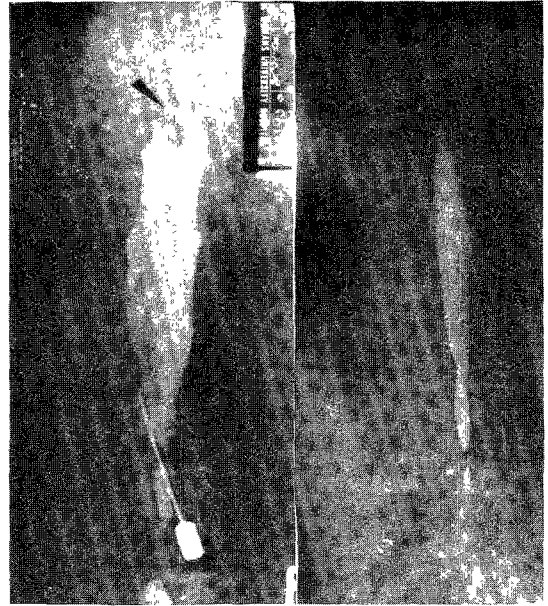


Fig. 3. Myelogram shows complete block at the level of T10 vertebra(arrow).

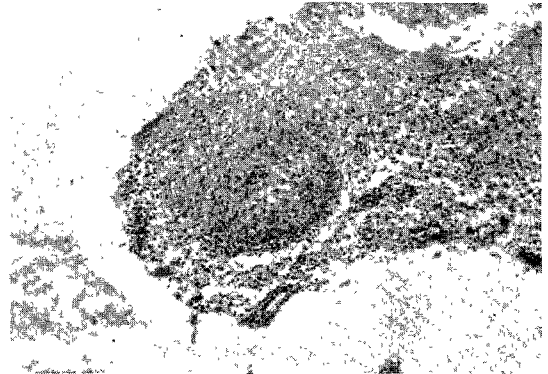


Fig. 4. This pathologic slide shows diffuse caseation necrosis with central granuloma and infiltration of epithelioid cells and Langhans type giant cells on the periphery( $\times 40$ )

## 고 찰

척추에 발생하는 악성종양, 결핵성척추염, 외상 및 기타 관절염등은 척추체의 파괴를 가져오며, 때론 척추의 불안정 및 신경증상을 초래한다.

재래의 감압술을 위한 추궁절제술은 신경증상의 일시적인 호전을 가져올 수는 있으나, 도리어 그로 인한 척추

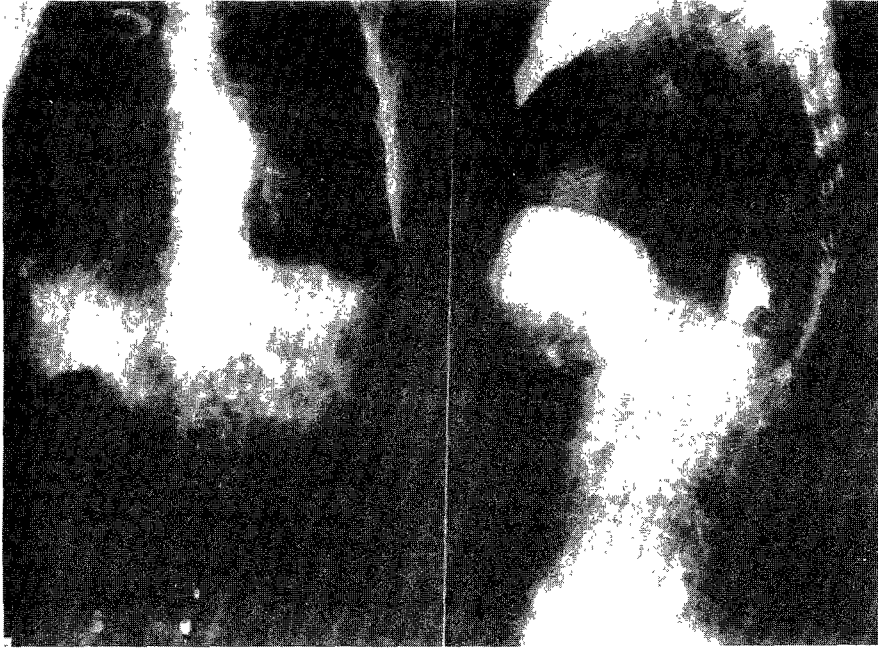

Fig. 5. At one year and three months after operation, roentgenogram shows stable thoracic curvature and no dislodging of bone cement.

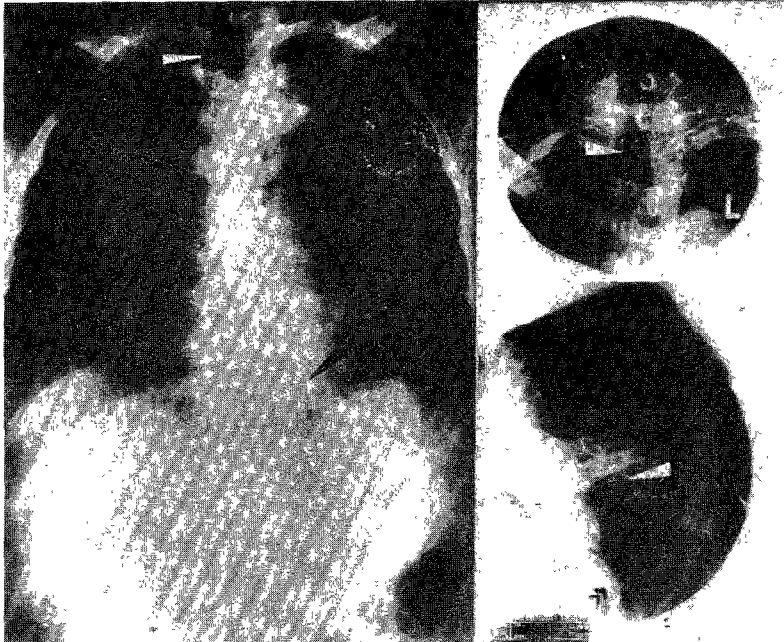


Fig. 6. Arrows indicate the destruction of posterior compartment of T2 vertebra and loss of lamina and adjacent rib of T10 vertebra.




Fig. 7.  $\gamma$ -scanner shows increased uptake on the midthoracic area.

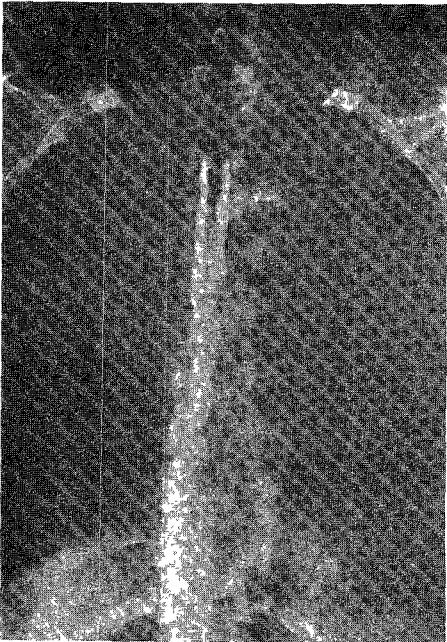


Fig. 8. Myelogram shows complete block at the level of T2 vertebra.

의 국소적 불안정성은 증가되고 점차적으로 척추후만 및 신경증상은 악화되게된다. 이러한 경우에 골시멘트를 사용하여 척추고정술을 시행함으로써, 조기보행을

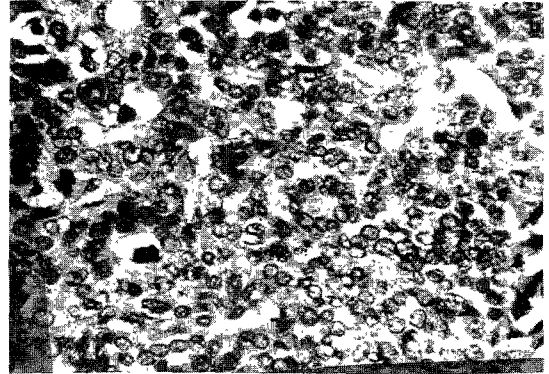


Fig. 9. This pathologic film shows the evidence metastatic tumor originated from follicular carcinoma of thyroid( $\times 100$ ).

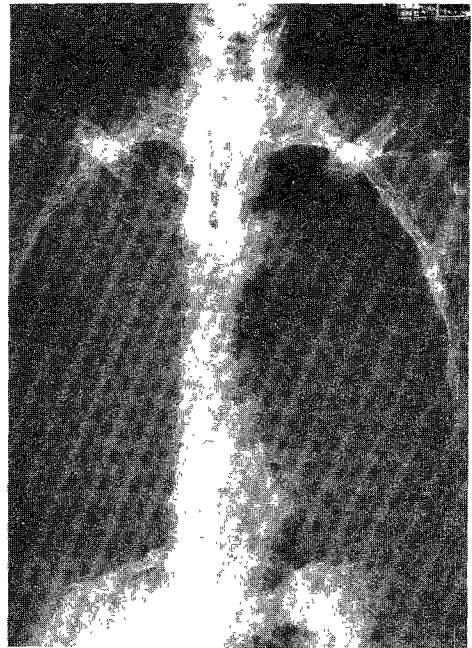


Fig. 10. Postoperative film shows the stabilization of C7 and T3,4 vertebrae with No. 6 wire and added bone cement on it.

가능케하고 내고정물에 의해 부피가 커지는 것을 막을 수 있다.<sup>1)2)3)6)11)12)16)</sup>

일반적으로 골시멘트 사용시에 열은 70°C 정도 발생된다고하며<sup>5)</sup>, 다른 보고들은 80~95°C의 온도가 발생하여<sup>8)14)15)23)25)26)</sup> 연결하는 골의 얇은 피사를 가져오나 주위 연부조직에 주는 영향은 무시할만하다고 하였다.<sup>15)</sup>

생리식염수로 냉각시킬때 Waugh 등<sup>24)</sup>은 최대표면온도를 40°C까지 낮출 수 있다고 하였으나 Meyer 등<sup>19)</sup>은 최대온도에는 영향을 안준다고 보고하였다. 현재 척수를 노출시킨 상태에서 골시멘트를 사용할 때는 항상

생리식염수 관류와 함께 Gelfoam의 사용으로 척수손상을 방지하고 있다.

골시멘트는 1843년 처음으로 합성되어 1940년경에 Zander가 두개골성형술에 사용하였고, 척추에 대한 이용은 1959년 Knight가 경추고정술에 사용하였다<sup>23)</sup>.

척추에 대한 methylmethacrylate의 사용은 주로 경추부에 시행되어 왔으며, Keggi 등<sup>16)</sup>은 중앙 14예를 포함한 28예의 척추 불안정 환자에서 골시멘트를 이용한 척추고정술을 시행한바 21예가 경추부였으며 결과는 양호했다고 보고하였다. 또한 Scovill<sup>20)</sup> 및 국내보고에서도<sup>122)</sup> 주로 경추부에서 골시멘트를 이용한 척추고정술을 시행하여 조기 보행을 시켰다고 하였다.

Harrington<sup>12)</sup>은 악성종양인 경우에 경추·흉추 및 요추부의 전 예에서 골시멘트를 이용한 척추고정술을 시행한 바 종양에 의해 파괴된 공간을 완전히 메울 수 있고 조기 고정에 의한 동통의 완화를 즉시 얻을 수 있으며, 외고정장치 없이도 즉시 걸을 수 있어서 좋다고 하였다.

또한 전방 골이식술을 시행하는 것은 조기 척추 안정성을 주지 못할뿐 아니라 석고고정용 장기간의 외고정이 필요하며 때로는 후방고정술이 필요하고<sup>10)20)21)22)</sup> 특히 방사선조사에 의해 이식골의 incorporation에 장애를 주어 종양 재발률이 증가하는 단점들이 있다고 한다<sup>10)20)22)</sup>.

Harrington<sup>12)</sup>도 전에 추궁절제술을 시행한 경우에 전방골이식을 이용한 척추융합술을 시행하면, 전방의 연부 조직 손상 및 조기안정성을 얻지못하여 척추후만이 증가되고 불안정성의 위험이 증가될 수 있으므로 골시멘트를 사용하는 것이 좋다고 하였다.

본 증례1에서도 1차수술시 추궁절제술을 시행하였던 예로, 후에 골시멘트를 이용한 척추 고정술을 시행하여 현재까지 좋은 결과를 얻고있다.

Harrington<sup>12)</sup>은 악성종양에 의해 신경증상이 생기는 것은 대개 전방에서의 압박에 의하는 것이기 때문에 전방고정술이 중요하다고 하였다. 그러나 Alexander 등<sup>4)</sup>은 생존가능기간이 짧거나 단지 동통 완화만을 목적으로 할 때는 후방도달법에 의해 추궁절제술 및 후방융합술을 시행할 수 밖에 없다고하였다. 또한 Dunn<sup>9)</sup>은 전이성골종양 14예에서 골시멘트를 이용한 경추부 후방고정술을 시행하여 2예에서 실패하였으며 추후 부검에서도 피로불유합이 있던 예들을 발견하였다. 따라서 그는 후방고정술의 적응증은 "전방에서의 신경압박증상이 없고, 추체파괴가 심하지 않으며, 큰 추궁절제술을 시행한 경우" 라고 주장하였다.

본 증례2에서도 골파괴가 주로 추궁 및 극돌기에 있었고 수술시 심한 출혈로 전방고정술은 시행하지 않고 골시멘트를 이용하여 후방고정술만 하였었다.

한개 내지 두개의 추체붕괴때는 다른 내고정물 없이 시멘트만으로 좋은 안정성 및 지속적 고정의 효과를 얻을 수 있으나<sup>9)</sup> 기술적으로 가능하면 신연간(distract-ion-rod(Knodt or Harrington)) 등에 의해 재강화시키는 것이 좋고<sup>12)</sup>, 또한 방사선 치료가 필요한 경우는 이식골의 병용은 필요없다는 것이 일반적 견해이며 지속 지속적인 안정성에도 영향이 없는 것으로 보고되어 있다<sup>9)12)</sup>.

골시멘트의 안정성에 관한 연구들에서 의의있는 합병증은 없는것으로 알려져있다. 실험적 연구에서 Mallory<sup>17)</sup>는 지방용해성탄수화물(high fat soluble hydrocarbon)은 간독성을 가지며, Homsy<sup>18)</sup>는 폐독성을, McMaster<sup>18)</sup>는  $\alpha$ -교감신경차단효과에 의해 혈압을 저하시키는 것들을 밝혔다. 그러나 Convery<sup>7)</sup>는 인체에서 직접 SGOT, LDH, ESR 및 폐기능에 변화를 주지 않는것을 밝혔고 단지 Alkaline Phosphatase 치가 증가한다고 하였고 그 원인은 이소성 골형성(ectopic bone formation)에 의하며 12개월 이상 지속된다고 하였다. 순환기 기능에도 큰 영향을 미치지 않는으나 가끔 심근 역압작용을 가져오는 것으로 알려져있다.

결론적으로 골시멘트를 이용한 척추고정술의 장점은<sup>1) 23)11)12)13)16)</sup>

첫째, 종양의 충분한 제거를 가능케 하고, 둘째, 조기 안정을 주며 외고정 장치없이도 조기 보행이 가능하며, 셋째, 방사선 치료에도 지장을 받지 않고, 넷째, 골시멘트 자체의 합병증이 없고, 다섯째, 특히 환자가 협조를 못하거나, 불수의 운동이 있는 경우 유효한 경우 유효한 점들을 들 수 있다.

## 결 론

저자는 최근에 흉추부에 발생된 결핵성척추염 1예와 전이성악성종양 1예에 의해 심한 골파괴 및 신경증상을 동반한 환자에서 골시멘트를 사용하여 척추고정술을 시행한바 만족할만한 결과를 얻었기에 보고하는 바이다.

## REFERENCES

- 1) 김계영·김성기·이은우 : 골시멘트를 이용한 경추후방융합술. 대한정형외과학회잡지 1980, 15 : 825 - 829.
- 2) 박창일·손성근·박승림·최경수 : 골시멘트를 이용한 경추전이암의치료. 대한정형외과학회잡지. 1982, 17 : 854 - 858.
- 3) 이정윤·유종일·손부홍 : 골시멘트를 이용한 척

- 추전이암에 대한 척추고정술 1례. 대한정형외과 학회잡지 1976, 11 : 467 - 471.
- 4) Alexander, E, Davis CH, and Field, CH : Metastatic Lesions of the Vertebral Column Causing Cord Compression. J Neurology 1956, 6 : 103.
  - 5) Amstutz HC, and Gruden T : Clinical Application of Polymethylmethacrylate for Total Joint Replacement. Current Practice in Orthopaedic Surgery. The CV Mosby Co., Vol. 5 1973.
  - 6) Bryan WJ, Inglis AE, Sculco TP, and Ranawat CS : Methylmethacrylate Stabilization for Enhancement of Posterior Cervical Arthrodesis in Rheumatoid Arthritis. J Bone and Joint Surg, 1982, 64 - A : 1045 - 1050.
  - 7) Convery, FR, Gunn, DR, Hughes JD, and Martin WE : The Relative Safety of Polymethylmethacrylate. J Bone and Joint Surg 1975, 57 - A : 57 - 64.
  - 8) d'Hollander A, Burny F, Monteny E, and Donkerwolcke M : Extraosseous Variation of Temperature During Polymerization of Acrylic Cement in Hip Arthroplasties. Acta Orthop. Scandinavica, 1976, 47 : 186 - 188.
  - 9) Dunn EJ : The Role of Methyl Methacrylate in the Stabilization and Replacement of Tumors of the Cervical Spine. A Project of the Cervical Spine Research Society. Spine 1977, 2 : 15 - 24.
  - 10) Fieding JW, Pyle RN Jr, and Fietti WG Jr : Anterior Cervical Vertebral Body Resection and Bond Grafting for Benign and Malignant Tumors. A Survey under the Auspices of the Cervical Spine Research Society, J Bone and Joint Surg, 1979, 61 - A : 251 - 253.
  - 11) Gunn DR, Tupper JW, and Mullen MP : Decompression and Immediate Disease. J Bone and Joint Surg 1974, 56 - A : 1767.
  - 12) Harrington KD : The Use of Methylmethacrylate for Vertebral - Body Replacement and Anterior Stabilization of Pathological Fracture-Dislocation of the Spine Due to Metastatic Malignant Disease. J Bone and Joint Surg, 1981, 63 - A : 36 - 46.
  - 13) Herron LD, and Dawson EG : Methylmethacrylate as an Adjunct in Spinal Instrumentation. J Bone and Joint Surg 1977, 59 - A : 866 - 868.
  - 14) Homsy CA, Tullos HS, and King JW : Physiological Sequel from Implantation of Rapid - Cure Acrylic Compounds. J Bone and Joint Surg, 1969, 51 - A : 805.
  - 15) Homsy CA : Some Mechanical Aspects of Methylmethacrylate Prosthesis Seating Compounds, pp156 - 163, St Louis, The CV Mosby Co, 1973.
  - 16) Keggi TJ, Southwick WO, and Keller DJ : Stabilization of the Spine Using Methylmethacrylate. J Bone and Joint Surg, 1976, 58 - A : 738.
  - 17) Mallory TH, Stone W, and St. Pierre R : Potential Toxic Effects of Methylmethacrylate. J Bone and Joint Surg, 1972, 54 - A : 1356.
  - 18) McMaster WC, Bradley G, and Waugh TR : Blood Pressure lowering Effect of Methylmethacrylate. J Bone and Joint Surg, 1973, 55 - A : 419.
  - 19) Meyer PR, Lautenschlager EP, and Moore BK : On the Setting Properties of Acrylic Bone Cement. J Bone and Joint Surg, 1973, 55 - A, 149.
  - 20) Scoville WB, Palmer AH, Samra K, and Chong G : The Use of Acrylic Plastic for Vertebral Replacement or Fixation in Metastatic Disease of the Spine. A Technical Note, J Neurology, 1967, 27 : 274 - 279.
  - 21) Spence WT : Internal Plastic Splint and Fusion for Stabilization of the Spine (letter). Clin. Orthop, 1973, 92 : 325 - 329.
  - 22) Stener Bertil : Total Spondylectomy in Chondrosarcoma Arising from the Seventh Thoracic Vertebra. J Bone and Joint Surg, 1971, 53-B (2) : 288 - 295.
  - 23) Wang GJ : The Safety of Cement Fixation in the Cervical Spine. Clin Orthop, 1979, 139:279-282.
  - 24) Waugh TR : The Biomechanical Basis for the Utilization of MMA in the Treatment of Scoliosis. J Bone and Joint Surg, 1971, 53 - A ;

25) White AH, and Wiltse LL : Spondylolisthesis after Extensive Lumbar Laminectomy. In the Proceedings of The American Academy of Orthopaedic Surgeons, J Bone and Joint Surg

1976, 58 - A : 727.

26) Yablon IG: The Effect of Methylmethacrylate on Fracture Healing. Clin Orthop, 1976, 114 : 358 - 363.

---