

정맥만을 이용한 유리피편과 역동맥류를 이용한 유리피편의 실험적 비교 관찰

이화여자대학교 의과대학 성형외과학교실

김 한 중

=ABSTRACT=

The Experimental Comparisons of the Venous Free Flaps with the Reversed Arterial Free Flaps

Han Joong Kim, M.D.

Department of Plastic Surgery, College of Medicine, Ewha Womans University

The free skin flap transfer by microvascular anastomosis has been recently for wide employment in reconstructive surgery. But for the survival of the free skin flap, the blood supplying network obviously is a sine qua non, so the original free skin flap requires at least one artery for blood inflow and one vein for drainage.

But arteries are not so superficial as veins, so the flap is very bulky and the sacrifice of the donor artery is the inevitable.

And, it is difficult to find an adequate artery in the distal part when a flap is designed, and we can find superficial veins from outside in the most parts of the body.

It the arterial inflow is the first prerequisite, author suppose that the arterial inflow through the venous system also can save or nourish the distal part of a flap.

So author made the new experimental free flap pattern which arterial inflow through the venous system. And according to the venous drainage pattern, author made the two different groups using rats.

In one group, venous anastomosis was done,

in the other group, arteriovenous anastomosis was performed which means venous blood drain through arterial system of the flap. And experimental comparisons were done between two different venous drainage patterns.

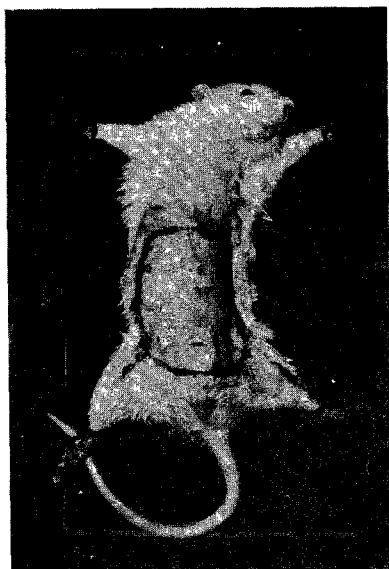* 본 논문은 1983년도 한국생활과학연구원 연구비로 이루어졌음.

서 론

최근 성형외과 영역에서 광범위 하계 이용되는 미세 혈관수술로 과거 불가능 하였거나 여러단계에 걸친 수술로 겨우 가능하였던 재건수술이 한단계로 가능 하게 되었다. 특히 최근의 유리피편 이식수술로 불가능 하였던 재건수술이 한 단계로 가능하여 재건수술에 광범 위하게 이용되고 있다. 그러나 유리피편 이식술의 경우 반드시 공여부 (Donor site) 의 동맥을 피편에 포함 시켜야 되기 때문에 피편의 두께가 너무 두텁고, 공여부 의 동맥을 반드시 희생 시켜야 하는 단점등이 있어 많 은 문제점이 되고 있다. 따라서 저자는 이러한 결점을 보완 하고자 실험적으로 공여부의 정맥만을 이용하여 유리피편을 작성 함으로서 공여부의 동맥을 희생 시키 지 않고 또한, 좀 더 얇은 유리피편을 만들기 위하여 공여부의 정맥으로 동맥류를 유입 시키고 반대편 정맥 을 통하여 정맥류의 유출이 가능한가? 또한, 공여부의 정맥을 통하여 동맥류를 유입시키고 반대편 동맥을 통 하여 정맥류의 유출을 유도하여 혈류의 역류가 가능한 가를 비교 관찰 하기 위하여 다음과 같은 실험을 시행 하였다.

실험재료 및 방법

실험동물로는 체중 250~300gm 되는 Wistar Albino Rat 20마리를 사용 하였으며, 마취는 Ether로 유

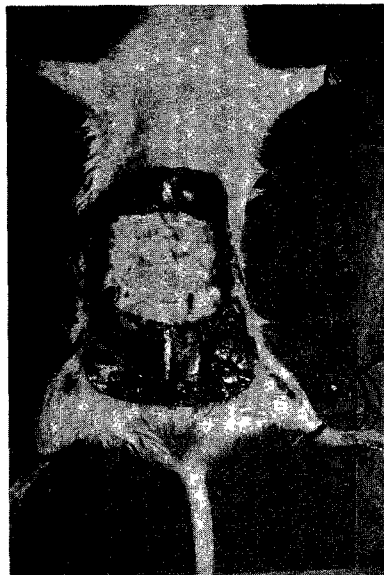


부도 1. 피부편을 design 한 모습.


도한 후 ketamine (10mg / 100gm) 을 복강내에 주입 하여 시행하였다. 실험쥐를 양와위로하고 복부의 털을 깎은 후 실험군을 2 Group으로 나누었다.

각각의 실험군은 상부의 경계는 X (xiphoid process) 로 하고 하부의 경계는 P (symphysis pubis) 로 하고 양측 서혜부의 복벽정·동맥의 기시부를 경계로 하여 panniculus carnosus를 포함하는 피편을 작성 거상하였다 (부도1, 부도2).

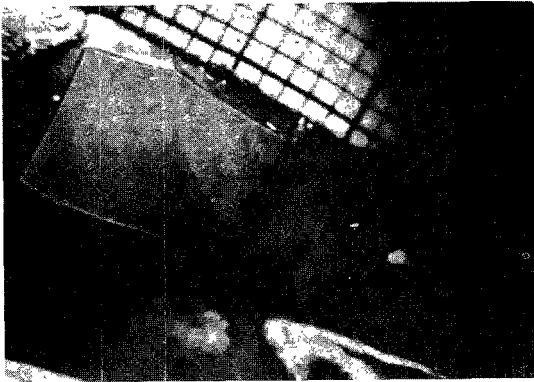
Group I: 좌측 복벽동·정맥을 주위조직으로 부터



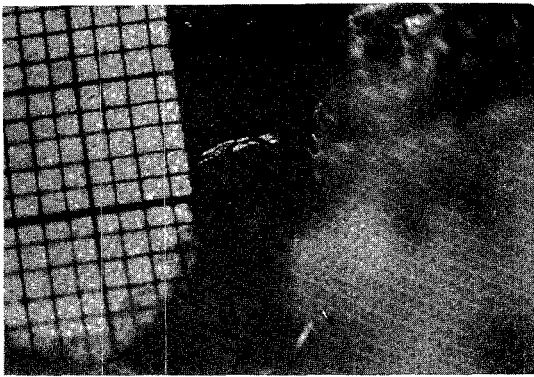
부도 2. 피부편을 작성 거상시킨후의 모습.



부도 3. 복벽동맥과 복벽정맥을 단단문합한 직후의 모습.



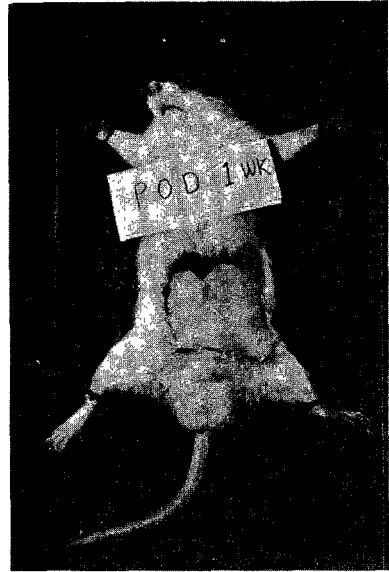
부도 4. 복벽정맥을 단단문합한 직후의 모습.



부도 5. 복벽동맥을 복벽정맥에 단단문합하여 복벽정맥을 통하여 정맥류의 유출을 시킨모습.



부도 6. 피부편 완전괴사를 초래하였던 경우.



부도 7. Group I의 1주일후의 모습.

잘 분리하여 대퇴동맥으로 부터의 기시부 근처에서 절단한 후 대퇴부쪽의 복벽동맥과 피부편의 복벽정맥을 미세현미경하에서 단단문합하여 동맥류가 복벽정맥으로 흐르게 하고 남은 혈관은 각기 결찰하였다(부도 3).

우측의 복벽동맥은 결찰하고, 우측의 복벽정맥은 절단 후 미세현미경 하에서 단단문합 하였다(부도 4).

Group II: 좌측은 Group I의 경우와 동일하게 피부편의 복벽정맥으로 동맥류가 유입되게 하였고 우측은 복벽정동맥을 주위 조직으로 부터 잘 분리하고 피부편의 복벽동맥을 절단하여 대퇴부쪽의 복벽정맥에 미세현미경 하에서 단단문합하여 피부편의 복벽동맥을 통하여 정맥류의 유출을 유도하였고 남은 혈관은 결찰하였다(부도 5).

2 Group 모두에서 혈관박리 및 단단문합은 미세현미경 하에서(ocular lens 20배, Zoom lens 0.7~3배) 시행하였으며 본 실험에서는 40배 배율로 시행하였고 이때 신경은 절단하였는데 이유는 신경과 동반하여 작은 혈관이 주행하였기 때문이다. 복벽동맥은 혈관 외직경이 0.4~0.6mm(평균 0.5mm)였고, 복벽정맥은 혈관의외직경이 0.4~0.7mm(평균 0.6mm)였다. 문합사는 diameter 75 μ , 3.75mm curved round needle이 부착된 10~0 Ethilon으로 시행하였고 봉합수는 4~6개(평균 5개)를 봉합하였으며, 피부편의 생존 변화는 술 후 2주 까지 관찰하였다.

실험결과

Group I에서는 10마리 중 7마리가 수술 2~3 일



부도 8. Group I의 2주일후의 모습으로 1주일에 비하여 피부편의 크기가 증가된것을 볼 수 있음.



부도 9. Group II 2주일후의 모습. 피부편이 잘생존하여 증가하는 모습을 볼 수있음.

후 피부편의 완전피사를 초래하여 죽었는데 이것은 아마도 심한 부종과 체액의 평형이 깨져서 생긴 것으로 생각되고 살아남은 3마리 중 1마리는 피부편의 완전 피사, 2마리는 잘 생존하여 hair growth 및 1주일 후 부터 피부편의 크기가 점차 증가하여 2주일 후 까지 계속 되었다(부도 6)(부도 7)(부도 8).

Group 2의 경우 10마리 중 8마리는 피부편의 완

전 피사와 더불어 수술 2~3일 후 죽었고 나머지 2마리의 경우는 잘 생존하여 Group I의 생존 경우와 동일하게 1주일 후에는 피부편이 점차 증가하여 2주일 후 까지 계속 되었다(부도 9).

고 안

최근 성형외과 영역에서 많이 시행되는 유리피편 이식수술은 Strauch와 Murray(1967)¹⁾가 백서의 서혜부 유리피편을 미세혈관문합하여 61%의 생존율을 나타내었고, O'Brian과 Shanmugan(1973)²⁾이 토끼 서혜부 유리피편의 100% 생존을 나타낸 후, Harri와 Ohmori³⁾가 1972년 인체에서 최초로 미세혈관문합수술로 유리피편을 성공시킨 후 최근에는 광범위하게 많이 사용되고 있으나 많은 문제점을 갖고 있는 것이 사실이다.

문제점으로는 첫째, 반드시 피편에 공여부의 동맥을 포함 시켜야 되기 때문에 피편의 두께가 두터워져 미용학적으로 또한 기능적으로 좋은 결과를 얻기가 힘든 경우가 많고. 둘째, 반드시 공여부의 동맥을 희생시켜야만 하고 셋째, 공여부의 피편을 떼어낸 후 단순문합이 힘들어 피부이식등을 시행할때 많은 조직 결손을 초래하여 문제점이 있을 수 있다. 그러나 공여부의 정맥만을 이용하는 경우에는 첫째, 유리피편에 동맥을 포함시키지 않기 때문에 비교적 얇은 피편을 작성 할 수 있으며 둘째, 공여부의 동맥을 희생시키지 않아도 되며 셋째, 공여부의 정맥만을 포함시키기 때문에 피상정맥망총이 풍부히 포함된 부위 만을 얇게 거상시킴으로서 공여부의 합병증이 적으며 넷째, 더욱 쉽게 공여부를 거상시킬 수 있으며 다섯째, 유리피편 이식수술시 동맥에 문제점이 있을 경우 2차적인 수술방법으로 이용 될 수 있으며, 그의 우리몸의 어느부위든지 피상정맥망총을 가진 곳은 공여처리로서 이용 될 수 있는 가능성이 있기 때문에⁴⁾ Group I의 경우 처럼 유리피편에 정맥만을 포함시켜 좌측 복배정맥에 복배동맥을 단단문합하여 동맥류가 유입되어 우측 복배정맥을 통하여 정맥류를 유출시키는 실험을 시행하였으며 결과 10마리중 7마리는 수술 2~3일내 죽었고 나머지 3마리중 1마리는 생존 하였으나 피부편의 완전 피사를 초래하였고, 2마리는 유리피부편이 잘 생존하였다. Nakayama⁵⁾가 동물실험에서 시행하였던 경우에서도 15마리중 13마리가 2~3일내에 죽었고 2마리는 유리피편의 부종과 울혈이 초기에는 심하였으나 4~5일경에는 줄어들고 잘 생존하였다 하였으나, 정맥관막으로 인한 동맥류의 흐름에 장애가 올 수 있으며, 또한 동맥혈액의 말초확산에 장애가 올 수 있다 하였다. 저자

가 고려해본 문제점으로는 arteriovenous fistula형성의 가능성이 있을수 있으며, 동맥압에 대해 정맥벽이 전될 수 있는가 하는 문제점들이 가능할 것으로 고려된다. 하지만 Krogh⁶⁾와 Reinisch⁷⁾는 정맥을 통한 동맥피의 유입은 A-V shunt에 의해 피부와 피하층에 혈액을 공급하게 된다고 설명하고, Guba⁸⁾는 효과적인 모세혈관의 작용이 있다면 A-V shunt를 통해서 피편의 말초부위도 생존 할 수 있다고 하였고, Mes⁹⁾와 Im¹⁰⁾들은 하나의 arteriovenous anastomosis 와 하나의 draining Vein으로 피편이 생존 할 수 있다는 것을 증명하였지만 Myers¹¹⁾등과 Milton¹²⁾은 실험에서 정맥을 통한 동맥피의 유입으로 피편의 말초부위가 생존하기 위해서는 delay 하는 것이 더욱 효과적이라 주장하였다.

따라서 저자의 경우 유리피편의 정맥을 통하여 동맥피를 유입시켜 말초모세혈관을 통하여 동맥으로 정맥피를 유출시킬 수 있을것이라 가정하여 Group II의 실험을 시행하였다.

살아남은 2마리 쥐의 유리피편이 모두 생존하는 것으로 미루어보아 혈류의 역류가 가능한 것으로 증명되어 정맥을 통해서도 피편 생존을 기대 할 수 있는 정도의 충분한 혈류를 말초혈관에 공급 할 수 있으며 이 말초혈관을 통과한 혈류가 동맥으로 다시 모아져 유출될 수 있다는 것을 증명하였다.

그러나 Group I, II 모두에서 각기 10마리중 7마리, 8마리의 쥐가 죽은 것으로 나타났는데 이것은 아마도 Nakayama⁵⁾에 의하면 심한 부종과 체액의 평형의 장애에 의하여 초래 된다고 하였다. 그러나 2주간 delay를 시행한 후 미세혈관 문합술을 시행하였던 경우에는 모든 유리피편이 잘 생존하였고 또한 죽은 쥐는 없었다고 한다. 그러나 이 경우에는 2차에 걸친 수술을 시행해야하는 단점 때문에 실제 임상적용에는 문제점이 있을 것으로 고려된다.

이러한 새로운 술식을 임상에 적용하는 때는 해결해야 할 많은 문제점 즉, 적절한 정맥의 존재, 정맥관막의 존재, 혈류가 도달 될 수 있는 피편의 명확한경계, 혈류의 방향전환, 부종, 울혈등이 있다 하였다⁴⁾. 따라서 저자의 경우 이러한 피편이 어떻게 생존되며, 정확한 혈액순환의 과정이 어떠한지, 창상치유 과정에서의 문제점을 확실히 증명 할 수 없어서 더 많은 연구가 필요 할 것으로 고려 된다.

결 론

실험적으로 백서 복벽동·정맥을 포함하는 복벽유리

피편을 작성하여 미세혈관 단단문합술을 시행하였다.

공여부의 정맥만을 이용하여 동맥류 유입과 정맥류 유출을 시킨 유리피편과 공여부의 정맥, 동맥에 각기 동맥류 유입과 정맥류 유출을 시킨 유리피편을 비교하여 정맥을 통하여 유리피편의 생존을 위한 혈류를 공급 할 수 있으며 다시 반대편·동맥이나 정맥으로 유출시킬 수 있는 것을 실험적으로 증명하여 새로운 유리피편 이식수술에 필요한 기초적 자료를 마련 하였다고 사료되어 문헌고찰과 함께 보고하는 바이다.

REFERENCES

- 1) Strauch, B. and Murray, D.E.: Transfer of composite graft with immediate suture anastomosis of its vascular pedicle measuring less than 1mm in external diameter using microsurgical technique. *Plast. Reconstr. Surg.*, 1967, 40 : 325.
- 2) O'Brien, B.M. and Shanmugan, M.: Experimental transfer of composite free flaps with microvascular anastomoses. *Aust. N.Z.J. Surg.*, 1973, 27 : 231.
- 3) Harii, K., Ohmori, K. and Ohmori, S.: Free deltopectoral skin flaps. *Br. J. Plast. Surg.*, 1974, 27 : 231.
- 4) Kang, H.M., Choi, H.Y. and Kim, H.J.: Clinical management of dorsalis pedis free flap transfer. *Korean J. Plast. Reconstr. Surg.*, vol. 10, No. 1. Jan. 1983.
- 5) Nakayama, Y., Soeda, S. & Kasai, Y.: Flaps nourished by arterial inflow through the venous system: An experimental investigation. *Plast. Reconstr. Surg.*, 1981, 67 : 328.
- 6) Krogh, A.: The anatomy and physiology of capillaries, New York Hafner, 1858.
- 7) Reinisch, J.F.: Pathophysiology of skin flap circulation. *Plast. Reconstr. Surg.*, 1974, 54 : 585.
- 8) Guba, A.M.: Arteriovenous shunting in the pig. *Plast. Reconstr. Surg.*, 1980, 65 : 323.
- 9) Mes, L.G.B.: Improving flap survival by sustaining cell metabolism within ischemic cells: A Study using rabbit. *Plast. Reconstr. Surg.*, 1980, 65 : 56.
- 10) Im, M.J., Su, C.T. & Hoopes, J.E.: Metabolic

- adaptions in delayed skin flaps: Glucose utilization and hexokinase activity. *Plast. Reconstr. Surg.*, 1979, 64:244.
- 11) Myers, M.B. & Cherry, G. : Mechanism of the delay phenomenon. *Plast. Reconstr. Surg.*, 1969, 44: 52
- 12) Milton, S.H. : The effect of "delay" on the survival of experimental pedicle flaps. *Br. J. Plast. Surg.*, 1969, 22: 144.
-