

두개강내 거대 동맥류 치험 1 예

이화여자대학교 부속병원 신경외과

지문표 · 김성학 · 박동빈

= ABSTRACT =

A Case of Giant Paraclinoid Aneurysm

Moon Pyo Chi, M.D., Sung Hak Kim, M.D. and Dong Been Park, M.D.

Department of Neurosurgery, College of Medicine, Ewha Womans University

Giant aneurysm occurs rarely and it is about 5% of intracranial aneurysm. Giant aneurysm arising from the intradural portion of the internal carotid artery proximal to the origin of the posterior communicating artery present special surgical problem.

Most of these aneurysms arise in the relation to the origin of the ophthalmic artery from the anteromedial aspect of internal carotid artery; however, others arise from the posterolateral portion of the internal carotid artery.

In some of the largest ones, the neck is so wide that the site of origin is not clear. As a group, these aneurysms can be called "paraclinoid".

In these cases, operative difficulty is presented and complication is well developed, so treatment is marked difficult. We experience a case of giant paraclinoid aneurysm which was treated by common carotid artery ligation in the neck and report with brief review of the literatures.

서 론

두개강내 거대 동맥류는 비교적 드문 질환으로 그 발생빈도는 두개강내 발생한 모든 동맥류의 약 5%를 차지하는 것으로 알려져 있다. 이들 거대 동맥류는 대개 안동맥의 기시부가 파생되는 내경동맥 부위에서 발생하며, 이들중 그 동맥류의 경부가 너무 넓어 동맥류의 발생부위를 확인할수 없는것 들이 있다. 이것을 paraclinoid 동맥류라 한다¹⁾. 그 치료로서 대부분 경동맥 결찰술을 시행해 왔으나 최근 몇몇 학자에 의하여 동맥

류 직접접근술에 의한 clipping이 시도되고 있다. 최근 본교실에서는 동맥류 직접접근술로도 그 동맥류의 경부를 확인할수 없어 경부 총경동맥 결찰술을 시행했던 두개강내 내동맥의 거대 동맥류 1 예를 경험하였기에 문헌고찰과 함께 보고하는 바이다.

증 례

환 자 : 안 ○○, 여자, 61세.
주 소 : 두통, 복시 및 우측 안검하수
과거력 및 가족력 : 특기사항 없음.

현병력 : 환자는 입원 10년전부터 심한 두통을 호소해 왔으며 입원 4년전부터는 점차적으로 우측 안검하수 및 우측 안구운동마비가 발생하여 복시를 호소하였다.

이학적 소견 : 우측안검하수의 특별한 소견 없음.

신경학적 소견 : 의식은 명료하였고, 우측동공이산대되어 있었으며 대광반사도 소실되어 있었고, 우측 안구의 상하, 좌우등 모든 방향의 운동이 제한되어 있었다. 그의 신경학적 이상 소견은 없었으며 안저 검사상 유두부종은 관찰되지 않았다. 수술전 Matas test에서도 잘 견디었다.

검사실 소견 : 혈액, 요, 전해질 및 심전도상 특기 사항 없음.

방사선학적 소견 : 단순두개골 촬영상 터어키안 상부에 둥근 곡선의 석회화 음영이 보였으며, 터어키안의 확장 및 터어키안의 내측과 후상상돌기의 침식을 보였다 (Fig. 1). 두부 전산화 단층 촬영상 약 5×4 cm의 조형체에 잘 증강되는 둥근 종괴를 터어키안의 우측에서 보였으며 이 종괴의 후면에 석회화음영 및 부분적으로 혈전이 형성된 양상을 보이고 있으며 우측 중대뇌 동맥은 이 종괴에 의하여 전방으로 전위되어 있었으나 주위 조직의 부종은 보이지 않았다 (Fig. 2,3). 경동맥 조형술상 우측 내경동맥에서 발생한 약 4×5 cm의 거대한 동맥류를 관찰할수 있었으나 그 기저부를 확인할수 없었다 (Fig. 4,5).

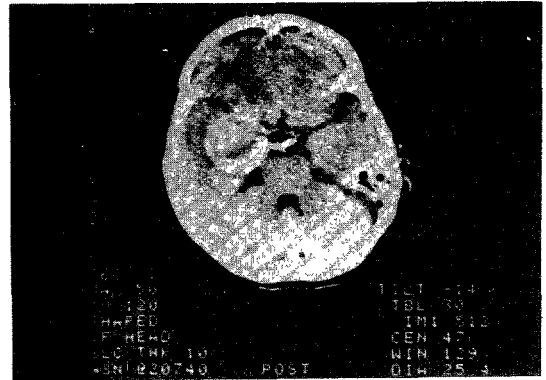


Fig. 2. A about 5×4cm sized mass is seen

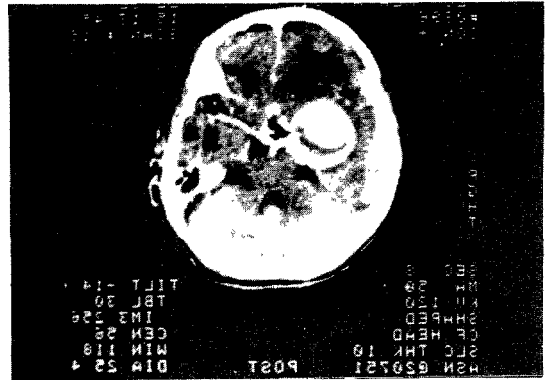


Fig. 3. A mass is well enhanced after contrast enhancement.

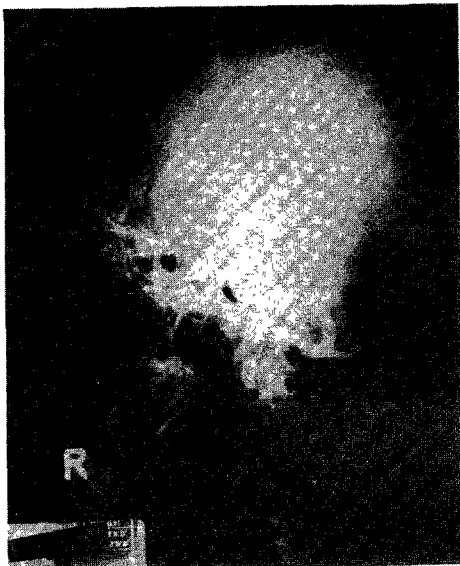


Fig. 1. The linear calification is seen and widening of sella turcica.

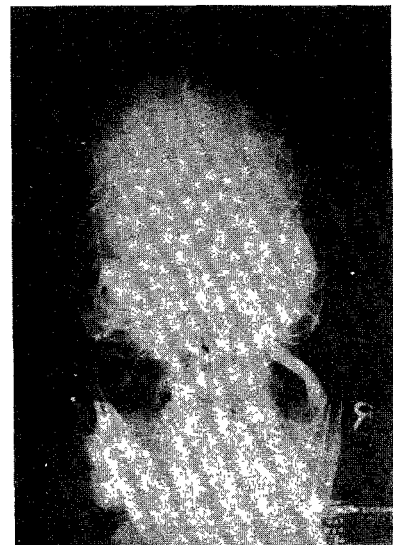


Fig. 4. A about 4×5cm sized giant aneurysm is seen.

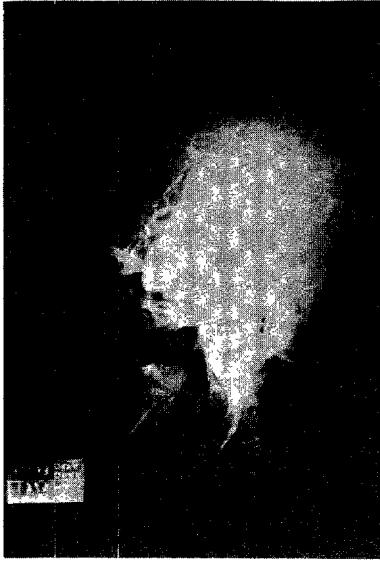


Fig. 5.

수술소견 및 경과

전신 마취하에 두부를 45° 정도 좌측으로 돌려 고정시킨후 흉쇄유두근의 내측을 따라 절개선을 넣어 총경동맥, 내경동맥및 외경동맥을 노출 시켰다. 다음 pteryonal 접근술로 두부에 절개선을 넣어 개두술을 시행하였다. 경막을 절개한후 sylvian fissure를 열어 5cm 정도의 황회색을 띤 동맥류를 발견 하였다. 이것은 중 두개와의 전방에 위치하여 경막과 심한 유착을 보이고 있었고 우측 전상상돌기의 침식및 시신경이 동맥류에 의해 상내방으로 전위된 것을 발견할수 있었다. 수술 현미경하에 경막및 지주막 유착을 박리하여 우측 시신경과 내경동맥을 일부 노출시켰으나 동맥류의 기시부를 확인할수 없었다. 따라서 직접접근술에 의한 뇌경동맥류 경부 clipping이 불가능 하여 경동맥 결찰술을 시도 하였다. 경부에서 총경동맥을 일시적으로 폐쇄시킨후 외경동맥의 혈류를 차단하였을시 내경동맥의 압력이 높아진것을 수술시야에서 확인하여 두개강내 측부순환(collateral circulation)이 순조로운것을 간접적으로 인식한후 총경동맥 결찰술을 시행하였다.

고 안

1969년 Morley 등에 의하면 거대 동맥류의 약 5%를 접하는 것으로 보고 되었으며 그 발생기전은 낭상동맥류(saccular aneurysm)가 점차 커지면서 그경부도 점차적으로 벌어져 그직경이 근원동맥의 직경에 도

달하거나 더 커져 발생하는것으로 알려져 왔다. 일반적으로 뇌동맥류를 그크기에 따라 15mm이상은 대동맥류라 하며 25mm이상은 거대 동맥류라 한다. 15mm 이하의 동맥류는 수술상 커다란 어려움이 없으며 직접접근술에 의한 동맥류-경부clipping이 비교적용이하나 두개강내 대동맥류와 거대동맥류는 많은 수술적 어려움이 있는것으로 보고되어 왔다. 두개강내 거대 동맥류에 있어서 비교적 낮은 발생빈도와 수술적 어려움 때문에 과거 많은 사람들은 경동맥 결찰술을 주로 시행하였으나 1975년 최초로 직접접근술에 의한 수술적 방법이 Drake 등에 의해 보고된후 최근에 들어 수술적 방법과 기구의 발달(수술현미경및 미세수술기구등)로 직접접근술에 의한 clipping이 몇몇 학자에 의해 시도 되었으며 Robert 등은 거대 동맥류의 가장좋은 치료방법이라고 주장했다¹⁾. 직접접근술이 불가능한 경우에는 ①총경동맥의 결찰 ②내경동맥의 결찰, 또는 외경동맥 분지와 내경동맥분지간의 문합술(External carotid - Internal carotid bypass) 후 내경동맥의 결찰 ③Trapping ④Wrapping ⑤동맥류내 혈전형성 유도술로써 이들 동맥류를 치료하며¹⁷⁻⁸⁾ 최근 카르텔 분리 풍선법(Detachable ballon catheter)을 이용한 치료방법도 보고되었다¹⁾. German 등은 내경동맥 결찰술의 경우외 경동맥분지와 내경동맥분지간의 문합술이 발달하기전, 뇌허혈성 합병증의 빈도는 7~50%였고 이들중 약반수에서 심각한 영구적인 신경학적 증상을 동반했다고 보고했다¹⁰⁾¹¹⁾¹³⁾⁻¹⁶⁾. 이러한 허혈성 합병증을 예방하기 위해 외경동맥분지와 내경동맥분지간의 문합술을 시행한 경우 허혈성 신경학적 증상이 영구히 나타나지 않았다는 보고도 있으나 상당한 허혈성 증상이 동반된 보고가 있었고⁷⁾⁸⁾¹⁹⁾²⁰⁾²¹⁾ 완전히 색전성인 경우도 3예 보고되었다¹⁷⁾¹⁹⁾²⁰⁾. 총경동맥의 결찰술의 경우, 결찰술후 1년경과시 재출혈로 사망한 경우와 지속적인 동맥류의 성장으로 trapping이 필요하였던 경우도 보고되어¹⁾ 내경동맥 결찰술이 총경동맥 결찰술보다 효과적 인것으로 보고 되었으나¹⁸⁾¹⁹⁾ 재출혈의 빈도는 총경동맥의 결찰후나 내경동맥의 결찰후 거의 비슷하다는 보고도 있으며¹⁰⁾¹³⁾¹⁵⁾¹⁶⁾¹⁸⁾ 허혈성 합병증의 빈도는 내경동맥의 결찰시 총경동맥의 결찰술보다 상당히높은것으로 보고되어 왔다¹³⁾¹⁴⁾¹⁷⁾¹⁸⁾. Nishioka 등은 내경동맥 결찰후 49%환자에서 허혈성 합병증을 일으키며 반해 총경동맥 결찰후 28% 환자에서 허혈성 합병증이 발생된다고 하였다¹⁸⁾. 이상과 같은 소견으로 보아 두개강내 거대동맥류의 치료에 있어서 총경동맥결찰술과 내경동맥결찰술중 어느것이 더 우위에 있다고 단정할수는 없을것으로 생각된다. 이들 뇌허혈성 합병증을 예방하기 위하여 항응고제의 투여, 경동맥 결찰시 뇌혈류량의

측정 및 수술시 뇌파검사등이 시행되었으나 어떤 방법이
진 허혈성 증상을 완전히 예방 할수없어 직접 접근법에
의한 수술방법이 불가능한 거대 동맥류의 수술은 앞으
로 많은 연구와 관찰이 필요로 할것으로 생각된다.

결 론

본 교실에서는 총경동맥 결찰술로 치료한 두개강내
거대 동맥류 1예를 치험하였기에 문헌고찰과 함께 보
고하는바이다.

REFERENCES

- 1) Roberto C. Heros, M.D., Paul B. Nelson, M.D., :
Large and giant paraclinoid anerysm. Neuro S-
urg. 1983 ; 2 : 153 - 161.
- 2) Barnett HJM, Perless SJ, Kaufmann JCE : 'Stu-
mp' of embolic ischemia. Stroke 1978 ; 9 : 448 -
456.
- 3) Benedetti A, Curri D : Direct attack on carotid
ophthalmic and large internal carotid anery-
sms. Surg Neurol 1977 ; 8 : 49 - 54.
- 4) Chou SH : Use of cyanoacrylates. J Neurosurg
1977(letter) ; 46 : 266.
- 5) Drake CG : Giant intracrahal aneurysms : Expe-
rience with surgical treatment in 174 patients.
Clin Neurosurg 1979 ; 26 : 12 - 95.
- 6) Drake CG, Vanderlinden RG, Amacher AL : Car-
otid ophthalmic aneurysms. J Neurosurg 1968 ;
29 : 24 - 31.
- 7) Ferguson GG, Drake CG : Carotid - ophthalmic
aneurysms : The surgical managment of those
cases presenting with compression of the optic
nerves and chiasm alone. Clin Neurosurg 1980
; 27 : 263 - 308.
- 8) Ferguson GG, Drake CG : Carotid - ophthalmic
aneurysms : Visual abnormalities in 32 patients
and the results of treatment. Surg Neurol 1981 ;
16 : 1 - 8.
- 9) Guidetti B, La Torre E : Managment of carotid
- ophthalmic aneurysms. J Neurosurg 1975 ; 42 :
438 - 442.
- 10) German WJ, Black SPW : Cervical ligation for
internal carotid aneurysms. J Neurosurg 1965 ;
23 : 572 - 577.
- 11) Giannotta SL, McGillicuddy JE, Kindt GW : Gr-
adual carotid artery occlusion in treatment of
inaccessible internal carotid artery aneurysms.
Neurosurgery 1979 ; 5 : 417 - 421.
- 12) Bull J : Massive aneurysms at the base of the
brain. Brain 1969 ; 92 : 535 - 570.
- 13) Kak VK, Taylor AR, Gordon DS : Proximal car-
otid ligation for internal carotid aneurysms: A
long - term follow - up study. J Neurosurg 1973
; 39 : 503 - 513.
- 14) Landolt AM, Millikan CH : Pathogenesis of cer-
ebral infarction secondary to mechanical carotid
artery occlusion. Stroke 1970 ; 1 : 52 - 62.
- 15) McKissock W, Paine KEW, Walsh Ls : An anal-
ysis of the results of treatment of reptured int-
racranial aneurysms : Report of 772 consecutive
cases. J Neurosurg 1960 ; 17 : 762 - 776.
- 16) MCKissock W, Walsh L : Subarachnoid haemo-
rrhage due to intracranial aneurysms : Results of
treatment of 249 verified cases. Br Med J 1956 ;
2 : 559 - 565.
- 17) Mount LA : Results of treatment of intracranial
aneurysms using the Selvestone clamp. J Neur-
osurg 1959 ; 16 : 611 - 618.
- 18) Nishioka H : Report on the Cooperative Study
of Intracranial Aneurysms and Subarachnoid
Hemorrhage : Section VⅢ, Part 1. Results of the
treatment of intracranial aneurysms by occlusion
of the carotid artery in the neck. J Neurosurg
1966 ; 25 : 660 - 682.
- 19) Gelber BR, Sundt TM Jr : Treatment of intracav-
ernous and giant carotid aneurysms by combi-
ned internal carotid ligation and extrato intr-
acranial bypass. J Neurosurg 1980 ; 52 : 1 - 10.
- 20) Hopkins LN, Grand W : Extracranial - intracran-
ial bypass in the treatment of aneurysms of the
carotid and middle cerebral arteries. Neurosur-
gery 1979 ; 5 : 21 - 31.
- 21) Hosobuchi Y : Direct surgical treatment of giant
intracranial aneurysms. J Neurosurg 1979 ; 5 : 743
- 756.