

## 화상반흔에서 발생한 용기성 피부섬유육종 1 예

이화여자대학교 의과대학 피부과학교실

안화영 · 명기범 · 국홍일

= ABSTRACT =

### A Case of Dermatofibrosarcoma Protuberans Developing in an Old Burn Scar

Hwa Yung Ahn, M.D., Ki Bum Myung, M.D., Hong Il Kook, M.D.

*Department of Dermatology, Ewha Womans University, Seoul, Korea*

Dermatofibrosarcoma protuberans (DFSP) is an uncommon, raised, fibrous tumor of the skin characterized by a marked tendency to recur locally, infrequent metastasis and difficulty of histologic diagnosis.

There are several cases reporting origin of this tumor in a previous burn or surgical scar raised the question of a causal relationship.

The authors report a case of DFSP, developed in an old burn scar of a 58-year-old man. There was no evidence of metastasis.

### 서 론 증 례

용기성 피부섬유육종 (Dermatofibrosarcoma protuberans) 은 1924년 Darrier 와 Ferrand가 “진행성이며 재발하는 섬유육종”으로 처음 기술하였고 1925년 Hoffmann이 명명한 종양으로 단단한 섬유성관이나 구진으로 시작되어 결국 다발성 결절을 형성하며 국소 침식능력이 큰 것이 특징이나 전이는 매우 드물게 일어나는 것으로 알려져 있다. 본 질환에 대해서는 국내에서도 이등<sup>1)</sup>이 보고한 바 있으며 이 종양의 병인은 불명이나 외상후에 분증이 유발된 드문 사례들이 있다<sup>2)3)</sup>.

본 증례는 오래된 화상반흔에서 발생한 경우로서 병리조직검사상 특징적인 방추형세포의 차륜상 배열을 보이는 용기성 피부섬유육종으로 진단되어 보고한다.

환 자 : 최○○, 58세, 남자.

초진일 : 1983년 2월 22일.

주 소 : 왼쪽 두정부에 발생한 만성궤양 (기간 : 10개월).

과거력 : 55년전 두부에 화염화상을 입은 일이 있음  
가족력 : 특기사항 없음.

현병력 : 3세때 두부에 화염화상을 입은 후 화상부위는 반흔을 남기고 치유되었으며 그 이후 이러한 반흔은 변화없이 지속되어 오다가 10개월전에 창상을 입은 후 궤양이 발생하였고, 점차 그 크기가 증가하였다.

이학적 소견 : 영양및 건강상태는 중등도였으며 국소 임파절은 축지되지 않았다.

피부소견 : 좌측 두정부에 경계가 명확한 5cm직경의 원형의 궤양이 있었으며 이러한 궤양부위는 과육아조직으로 덮여 있었고 부분적으로 궤사조직이 있었다. 장액분비물이 현저하였으며 약간의 외상에도 출혈이 있었다. 경계부위는 용기되어 있었으며 수개의 용기성 구진을 찾아볼 수 있었고 궤양의 주변부에는 치유된 화상반흔 조직으로 광범위하게 색소소실을 보였으며 탈모된 상태였다 ( Fig. 1 ).

검사소견 : 혈액검사, 뇨검사, 간기능검사, 심전도검사 및 흉부 X선검사는 모두 정상범위였으며 두개골의 X선상에도 이상소견은 없었다.

병리조직학적 소견 : 궤양부에서의 조직검사소견은 표피는 소실되어 있었고 종양은 주로 진피의 상부와 중부에 위치하였으며 다형태의 방추형세포가 차륜상배열을 하고 있었다. 종양내에서 거대세포는 매우 드물게

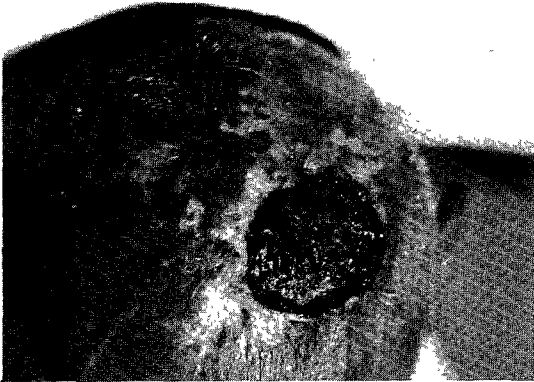

Fig. 1. A well-circumscribed round ulcer covered by granulating tissue and serosanguinous fluid on left parietal area.



Fig. 2. There is no epidermis. The tumor mass is located predominantly in upper and mid-dermis and composed of spindle shaped cells ( H-E stain,  $\times 40$  ).

관찰되었으나 비정형적이고 불규칙한 거대세포는 찾아볼 수 없었다 ( Fig. 2-5 ).

치료및 경과 : 용기성 피부섬유육종으로 진단되어 외과적 처치를 위해 성형외과에 의뢰되어 근치적 절제및 피부이식을 시행하였다.

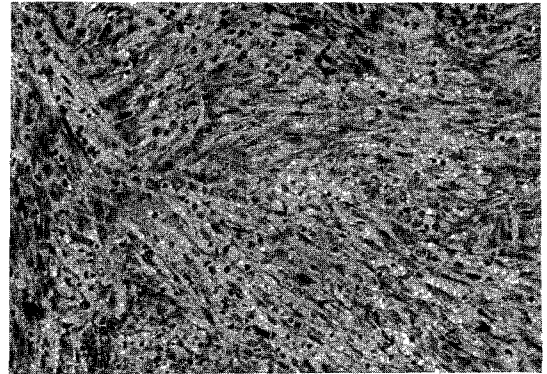


Fig. 3. The tumor is composed of spindle shaped cells with pleomorphism and arranged in cartwheel or storiform patterns (H-E stain,  $\times 400$  ).

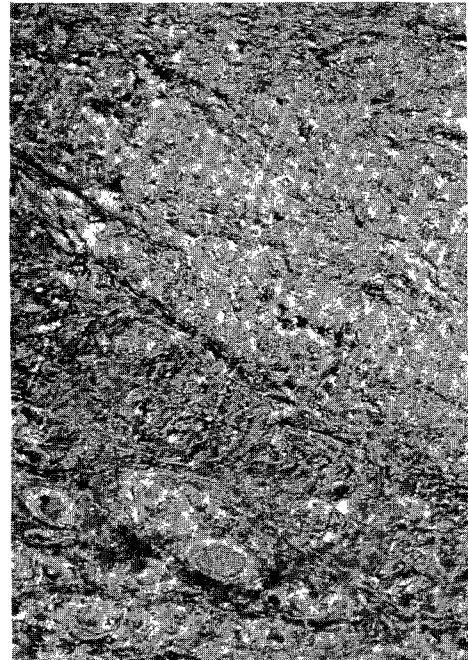


Fig. 4. Basophilic bundles of collagen fiber markedly decrease in the tumor mass ( Masson's trichrome stain,  $\times 40$  ).



Fig. 5. The reticulum fibers decrease in the tumor mass (Reticulum stain,  $\times 40$ ).

## 고 찰

용기성 피부섬유육종은 주로 성년층에 나타나는 종양이나<sup>4)</sup> 간혹 어린이에도 나타나며<sup>5)</sup>, 남자에서 여자보다 빈도가 약간 높고<sup>6)</sup> 호발부위는 구강과 사지의 근위부이나 두피, 얼굴, 목도 드물게 침범된다<sup>7)</sup>.

종양은 대부분의 경우 오랜기간 완만히 지속되며 초기에는 붉거나 푸른 색조로 둘러싸인 단단한 섬유성판으로 시작되다가 갑자기 빠른 성장을 보이며 다발성의 결절들을 형성하게 된다<sup>3)</sup>. 이때의 병변위의 피부는 위축되어 약간의 외상에도 출혈과 궤양을 보이기도 한다<sup>6)</sup>.

병인은 확실히 알 수 없으나 외상의 경력을 10~20%에서 찾아볼 수 있으며<sup>2)3)</sup>, 화상을 입은 부위나 수술 후 반흔조직에서 이 종양이 발생되었다는 보고들이 있다.<sup>6)8)9)</sup>

본 증례는 오래된 화상반흔에서 유래되었으며 발병 10개월전 그 부위에 외상을 입은 후 급속한 성장을 보인 경우이다.

화상반흔에서 유래한 악성변화는 대부분 표피암이고 육종이 드문데, 그 이유는 표피가 결체조직보다 외상을 받기가 쉽기 때문이라고 한다<sup>10)</sup>. 그러나 여러가지 자극이 결체조직 세포에 주어지면 그 조직의 미숙한 세포와 유사한 세포들을 만들게 되고 반복적 자극을 받은 반흔

조직은 일정한 파괴와 재생을 거듭하여 결체조직의 양성증식에 이르게 되며<sup>11)</sup>, 보통 양성증식을 일으킬 것으로 기대되는 자극이 어떤 상황에서는 육종으로 전환시킬 수 있는데, 조직이 잘못 배치된 태생기 세포를 가지고 있을 때나<sup>11)</sup> 특별한 감수성이 있도록 변형된 부분에서 일어나게 된다고 한다<sup>12)</sup>. 즉, 자극이 세포를 보다 불안정한 상태로 변화시키며 자극이 지속되면 자동적인 증식이 일어나서 육종이 시작된다는 것이다.

화상 후 악성변화가 생길 때까지의 잠복기는 다양하나 대부분 20~30년 후에 발생되기 때문에 50대 연령층에 많다고 하며<sup>13)</sup> Lawrence에 의하면 화상을 입은 나이가 어릴수록 잠복기는 더 길어지는 경향이 있다고 하였다<sup>14)</sup>.

본 종양세포의 기원에 대해서는 ① 섬유아세포<sup>3)</sup>, ② 신경세포<sup>15)</sup> ③ 조직구세포<sup>16)</sup>에서 유래되었다고 하는 몇가지 설이 있다.

Stout<sup>17)</sup>는 여러가지 다른 종류의 세포들이 적당한 자극을 받으면 facultative fibroblast가 되어 섬유아세포의 양상을 가진 종양이 된다고 했으며 facultative fibroblast는 모양뿐 아니라 기능면에서도 섬유아세포와 같은 것으로 추정된다고 했다. Ozzello 등<sup>16)</sup>은 암세포의 배양시 아메바양의 성장방식을 보인다는 점과 미세구조상의 특성들이 조직구에서 관찰되는 양상과 동일하다고 했으며 조직구가 이차적으로 섬유아세포의 양상을 획득한 것이라고 주장하였다.

또한 Hashimoto<sup>15)</sup>는 암세포의 미세구조상 신경내세포 혹은 신경의세포의 특성을 가지는 변형된 섬유아세포라 하여 신경세포기원을 주장하였다.

용기성 피부섬유육종은 섬유성 조직구종(fibrous histiocytoma)보다 침윤성으로 성장하며 국소재발의 경향이 크나 전이는 드물어 중간정도의 악성도를 갖는 종양으로 간주되며 병리조직학적 소견은 획일적인 방추형 세포들이 차분상배열을 하고 병변은 주로 진피에 위치하나 피하조직, 근막 또는 횡문근까지의 침범도 동반될 수 있다<sup>7)</sup>. 보고에 의하면 전이된 예에서는 mitotic rate가 높게 나타난다고 하나 이러한 소견이 없이도 전이는 일어날 수 있다고 하였다<sup>6)</sup>.

조직학적으로 이와 감별해야 할 질환으로는 1) 섬유육종 2) 신경섬유종 3) 비정형 섬유황색종 4) 연부조직의 악성섬유성 조직구종 등이 있다.

치료로는 종양의 광범위 절제를 하는 것이며 초기에 적절히 치료하면 재발율을 20.5%<sup>2)</sup> 내지 33%<sup>18)</sup> 정도까지 낮출 수 있을 것으로 보고되고 있다.

## 결 론

3세때 두부에 화염화상을 입은 일이 있는 58세의 남

자환자에서 10개월전 동일부위에 외상을 입은 후 종양의 급격한 성장을 보였고 병리조직검사상 용기성 피부섬유육종으로 진단된 1예를 경험하여 문헌고찰과 함께 보고한다.

#### REFERENCES

- 1) 이애영 · 안규중 · 유희준 · 이유신 : 용기성 피부섬유육종 1예. 대한피부과학회지, 1982; 20: 577.
- 2) Pack GT, Tabah EJ: Dermatofibrosarcoma protuberans. Arch Surg, 1951; 62: 391.
- 3) Taylor HB, Helwig EB: Dermatofibrosarcoma protuberans; A study of 115 cases. Cancer 1962; 15: 717
- 4) Soton MH: Dermatofibrosarcoma protuberans of the vulva. Br J Obstet. Gynecol 1981; 88: 203.
- 5) Metz G: Dermatofibrosarcoma protuberans in childhood. Hautartz 1978; 29: 435.
- 6) Mc Peak CJ, Cruz T, Nicastrì AD: Dermatofibrosarcoma protuberans: an analysis of 86 cases - five with metastasis. Ann Surg, 1967, 166 (suppl 12): 803.
- 7) Sauter LS, Defeo CP: Dermatofibrosarcoma protuberans of the face. Arch Dermatol, 1971; 104: 671.
- 8) Holm J: Dermatofibrosarcoma protuberans: Report of a case with review of the literature Acta Chir Scand, 1968; 134: 303.
- 9) Simstein NL, Tuthill RJ, Sperber EE. et al.: Dermatofibrosarcoma protuberans, Case reports and review of literature. South Med J 1977; 70: 487.
- 10) Fleming RM, Rezek PR: Sarcoma developing in an old burn scar. Amer J Surg, 1941; 54: 457
- 11) Bosnjakovic S: Development of sarcomas. Dermat Ztschr July, 1938.
- 12) Ramm C: Relation between sarcoma and trauma. Monatschr f Krebsbekampf Sept, 1933
- 13) Horton CE, Crawford HH, Love HG et al: The malignant potential of burn scars. Plast Reconstr. Surg, 1958; 22: 348.
- 14) Lawrence EA: Carcinoma arising in scars of thermal burns. Surg Gynec Obstet, 1952; 95: 579.
- 15) Hashimoto K, Brownstein MH, Jakobiec FA: Dermatofibrosarcoma protuberans. A tumor with perineural and endoneural cell features. Arch Dermatol, 1974; 110: 874.
- 16) Ozzello L, Hamels J: The histiocytic nature of Dermatofibrosarcoma protuberans. Tissue culture and electron microscopic study. Am J Clin Pathol, 1976: 65: 136.
- 17) Stout AP: Fibrous tumors of the soft tissues. Minn Med, 1960; 43: 455.
- 18) Burkhardt BR, Soule FH, Winkelmann PK: Dermatofibrosarcoma protuberans: Study of 56 cases. Am J Surg, 1966; 111: 638.