

Adriamycin 에 의한 腎損傷에 관한 研究

이화여자대학교 의과대학 병리학교실

金 玉 經

= ABSTRACT =

A Study of Glomerulonephropathy Induced by Adriamycin in Rats

Ok Kyung Kim

Department of pathology, College of Medicine, Ewha womans university

Adriamycin is one of the most effective antitumor for carcinoma and sarcoma of variable internal organ. ADR induced cardiotoxicity has been reported as a serious complication. However recently ADR induced nephrotoxicity has been documented in a variety of animal species.

The present study was aimed to analyse the light and electron microscopic findings of renal glomeruli and tubules of rats treated by ADR.

The results of the experiment are as follows:

- 1) The major histopathologic findings of Adriamycin induced glomerulonephropathy in rats are mesangial thickening and vacuolization of epithelial cell
- 2) The major electron microscopic findings of ADR glomerulonephropathy in rats are focal or diffuse foot process fusion and vacuolization of epithelial microvilli.
- 3) Those light and electron microscopic glomerulonephropathy in rats are tend to be increased by ADR dosage and duration.

서 론

Adriamycin (ADR)은 가장 많이 쓰이는 항암제로써 각장기의 암 및 육종의 치료에 큰 효과를 거두고 있다. 그러나 가장 심각한 부작용으로써 심부전증이 알려지고 있으며, 부작용의 심도는 투여양과 비례하면서 심근에 회복이 불가능한 병리적 변화를 일으킨다고 보고 되었다¹⁻⁴⁾.

최근 ADR에 의한 腎損傷에 관한 연구가 활발하여 백서에 ADR의 투여로 단백뇨 및 nephrotic syndrome (신증후군)을 초래한다는 보고가 있으며⁵⁾ 絲球體의 polyanion의 소실이 약물 치료과정에서 가장 초기에 나타난다고도 하였다⁶⁾. 또한 전자현미경적 소견으로 ADR치료후 일개월 이내에 絲球體 上皮細胞의 foot process가 fusion(융합)을 보이며⁵⁾ 이러한 초기 신손상은 결국 간질섬유소가 증식되면서 신관확장 및 신관위축을 초래한다고 하였다⁷⁾.

저자는 ADR을 투여한 후 백서 絲球體에 나타나는 변화의 특징을 광학 및 전자현미경으로 검색하여 ADR의 투여에 의한 腎損傷의 기전을 알아보고저 본 실험을 시도하였다.

재료 및 방법

실험동물은 체중이 170gm정도의 백서 21마리를 3군으로 구분하여 사용하였다.

Group 1 정상대조군 5마리

Group 2 ADR 소량투여군 2.5mg/kg/week 6마리

Group 3 ADR 대량투여군 5.0mg/kg/week 10마리

실험동물은 시판 혼합사료와 수분을 충분히 공급하면서 일주일 동안 사육하여 환경에 적응시킨 후 실험에 사용하였다. 분말로된 10mg vial의 Adriamycin(pharmitalia, Italy)에 5ml의 증류수로 용액을 만들어 각 실험군에 미정맥주사를 하였으며 대조군(group 1)은 생리적 식염수를 미정맥주사를 하여 5주간 투약 관찰하면서 1, 3, 5주에 각각 7마리씩 도살하며 검색하였다.

광학현미경적 관찰을 위하여 도살한 각동물의 신장을 10% 중성 포르말린액에 고정하고 파라핀에 포매한 뒤 조직을 6 μ 으로 세절하여 Hematoxylin-Eosin과 Masson's Trichrome(MT), Periodic Acid-Schiff(PAS), Periodic acid Methenamine silver (PAM), Phosphotungstic Acid Hematoxylin(PTAH)등 특수 염색을 동시에 시행하여 관찰하였다.

미세구조의 변화를 보기 위하여 도살즉시 신조직의 일부를 1mm³ 크기로 세절하여 1% O₅ O₄ in phosphate buffer(pH 7.4) 용액에 2시간 고정을 한 후 배수알콜로 탈수하고 Epon 812에 포매한후 400-500 \AA

두께로 세편을 만들어 uranyl acetate와 Lead citrate로 염색을 한후 Hitachi-600형 전자현미경으로 관찰하였다.

성 적

1) 신사구체의 조직학적 및 조직화학적 소견

신사구체의 조직학적 및 조직화학적 소견은 주된 형태학적 변화를 중심으로 여섯항으로 대별하여 1, 3, 5주 간격으로 관찰하였다 (Table 1).

신사구체의 모세혈관 세포증식상(Hypercellularity)은 투여양이나 투여기간에 따르는 변화는 관찰할수 없었으나 내피세포와 상피세포의 증창은 자주 나타났고 기저막(Basement membrane) 변화역시 현저하지 않았으며 두터워지거나 주름잡힌 형태를 보이지 않았고 있어 정상대조군과 실험군사이에 별차이가 없었다.

중피(mesangium) 및 상피세포의 공포형성이 ADR에 의한 가장 현저한 사구체의 변화라고 생각되어진다(Fig. 5). 중피지질의 증가는 2군에서 3주부터 3군에서 1주부터 경도로 나타났다(Fig. 7). 상피세포의 공포형성은 주로 상피세포의 돌기내서 현저하게 관찰되었다. 공포의 크기는 서로 달랐으며 내면에 물질은 보이지 않았으며 상피세포형질로써 그 벽을 이루고 있었다. 공포형성은 2군과 3군에서 좀더 심하게 나타났다.

국소적 신관위축을 동반한 간질섬유증식도 2군에서는 5주에 3군에서는 3주부터 경도로 증가 되었다. 사구체 모세혈관내 혈전현상은 2군에서 5주에 경도로 3군에서 3주에 고도로 관찰되었으나, 이는 단 2마리에서만 나타났다(Fig. 6).

2) 전자현미경적 소견

신사구체의 전자현미경적 소견(Table 2)은 foot process

Table 1. Histopathological changes of nephrons of the rats (H-E and Special stain)

Groups	wks	Glomerulus				Tubules and interstitium		B·V thrombus
		Hyper-cellularity	B·M thickness	Mesangium thickness	Vacuoles	Atrophy	Fibrosis	
Gr. 1	1	-	-	-	-	-	-	-
	3	-	-	-	-	-	-	-
	5	-	-	-	-	-	-	-
Gr. 2	1	-	-	-	+	-	-	-
	3	±	-	+	±	-	-	-
	5	-	-	±	+	+	+	+
Gr. 3	1	-	-	+	+	±	±	-
	3	±	-	+	++	+	+	+++
	5	-	-	+	++	+	+	-

-: Negative +: Mild ++: Moderate +++: Severe

Table 2. Electron Microscopic findings of Glomerulus of the rats

EM findings		Loss of foot proc.	Vacuoles	B · M deposition	Mesangeal thickness	Other inclusion
Groups	wks					
Gr. 1	1	-	-	-	-	-
	3	-	-	-	-	-
	5	-	-	-	-	-
Gr. 2	1	-	+	-	-	-
	3	±	+	-	±	-
	5	+	++	-	-	-
Gr. 3	1	+	+	-	±	-
	3	+	++	-	+	-
	5	+	++	-	+	-

-: Negative +: Mild ++: Moderate +++: Severe

fusion과 상피세포의 공포형성(Fig. 1)이 주된 소견으로써 이들 변화는 투여량과 투여기간에 비례하여 경도 및 중등도로 증가됨을 관찰할수 있었다. foot process fusion은 그정도가 약간씩은 달랐으며 대부분의 경우 국소적으로 보였으나 미만성변화를 보이는 사구체도 있었다(Fig. 3, 4). 상피세포의 공포형성은 주로 Bowmans capsule에 면해있는 상피세포의 돌기에서 대부분 형성되었으며 공포의 내부에는 물질이 존재하지 않았고 세포의 형질이 공포의 벽을 이루고 있었다(Fig. 2). 사구체의 기저막에는 Immunc deposition이 없었으며 증피기질의 증가가 경도로 관찰되었으나 역시 Electron Dense deposition은 보이지 않았다.

고 찰

ADR은 강력한 항암작용을 가지고 있어 불치로 알려진 암종을 치료하는데 큰 성과를 거두고 있음은 사실이나 몇가지 부작용을 동반한다는 사실이 지적되었다. Blum 및 Cater(1974년)¹⁾의 통계를 보면 환자의 60~80%에서 골수기능저하증, 80%에서 구내염, 20~55%에서 구토증, 그리고 모든환자에서 탈모증을 보였다. 이러한 부작용은 대부분 투약을 중지하면 회복될수 있다고하나 심근에 대한 독작용은 매우 심각한 부작용으로 임상적으로 치료를 받던 환자중 6~30%에서 심장병을 일으킨다고 보고되어 있다⁸⁻¹⁰⁾.

최근에 와서 ADR에 의한 신손상(nephrotoxicity)이 여러종의 동물 실험으로 보고 되었으며 백서에서 nephrotic syndrome 이 초래되었다고 보고하고⁵⁾ 사구체의 polyanion의 소실이 최초로 보였다는 보고가 있다⁶⁾.

본 실험에서도 Routine H-E 염색과 MT, PAS,

PAM 그리고 PTAH등 특수염색을 통한 조직학적 소견을 요약하면 주된 형태적변화는 상피세포내 공포형성이 투여량이 많은 3군에서 2군에서보다 현저하게 관찰되었으며, 투여기간이 길어질수록 중등도로 증가되었다. 이러한 공포형성은 전자현미경으로도 확인 되었으며, 주로 상피세포의 돌기에 존재하였고 크기는 서로 달랐으나 내면에는 물질이 없었고 세포형질이 그벽을 이루고 있었다. 이들 공포형성의 기전이나 본체에 대하여는 확실한 답을 얻기 어려우나 ADR의 형질세포내의 Endoplasnuic Reticulum에 직접 영향을 미쳐 Cystic Dilatation이 된 것으로 사료되어진다. ADR에 의한 심근병변에서도 이와 비슷한 공포형성이 주된소견으로 나타난다고 하였으며 이는 역시 Endoplasmic Reticulum 및 심근섬유의 변성에 의하여 형성된다고 하였다³⁾.

이러한 신사구체의 변화는 Fajardo⁷⁾ 등에 의하여 유사한 형태적 변화가 보고되었다. 즉 초기에는 특수한 변화가 없었으나 처치가 진행됨에 따라 신조직의 변화는 점차 심하여져서 상피세포의 형질내에 크고작은 공포를 생기게 하고 결국 시간이 가면 간질섬유소 증식을 동반한 신관위축 및 신관확장을 가토에서 확인한바 있다. 또한 Bertani 등⁵⁾은 백서 ADR을 투여한후 24시간내에는 아무런 변화를 관찰하지 못했으며 투여 13일에 상피세포 형질내에 공포가 형성되었으며 사구체의 세포증식 및 특수염색에 의한 기저막의 병소는 전혀 찾을수 없었다고 보고하여 본 연구의 소견과 일치함을 보여주었다.

증피(mesangium)의 기질이 투여양 및 투여 기간에 따라 경도로 증가되는 것을 광학 및 전자 현미경으로 관찰하였으며 이는 비특이적인 사구체의 변화로 생각

되었고 Electron dense deposition은 기저막이나 중피기질내에서는 보이지 않고 Immune deposition은 없는것으로 생각되었다. 신관위축을 동반한 간질섬유화가 투여기간에 따라 경도로 증가하였다.

ADR에 의한 사구체 변화의 전자 현미경적소견에 관하여 Bertani등⁵⁾은 미만성으로 상피세포의 foot process fusion이 관찰되었다고 하였으며 이러한 소견이 진행되면 세포내에 공포가 보여지고 때로는 microfibril과 inclusion이 관찰되었다고 보고하였다. 이에 유사하게 본실험의 결과에서도 국소적 및 미만성 foot process fusion이 자주 보여졌고 공포형성도 많이 관찰되었으나 microfibril과 inclusion은 보이지 않았다. 최근의 치료방법¹¹⁾으로 이러한 ADR induced nephrotoxicity를 줄이기 위하여 free form의 ADR에 DNA를 부착시킨 DNA linked ADR을 동물실험에 사용하면 신장의 형태적 변화가 일어나지 않은 것으로 미루어 ADR의 신장에 대한 독작용을 줄일 수 있다고 보고하였다¹¹⁾.

이상의 소견들을 종합해보면 ADR에 의한 신사구체의 변화는 기저막이나 세포증식상, 기타 피사등을 보이지 않고 또한 Immune deposition이 전혀 관찰되지 않는것으로 보아 면역반응(Immune)의 기전에 의하지 않고 상피세포에 Direct toxicity(직접손상)에 의해 foot process fusion과 형질내 공포형성을 초래하는 것으로 생각된다.

결 론

Adriamycin에 의한 백서 腎損傷에 형태적 변화를 보기위하여 H-E염색 및 특수염색을 시행하여 광학 및 전자현미경으로 관찰한결과 다음과 같은 결론을 얻었다.

1) 신사구체의 조직학적변화는 상피세포 형질내 공포형성이었으며, 투여양과 투여기간에 비례하여 중등도로 증가되었다.

2) 신세뇨관의 조직학적변화는 신관위축을 동반한 간질섬유소가 경도로 증가 되었으며 모세혈관내 혈전현상도 관찰되었다.

3) 신사구체의 전자현미경적소견은 상피세포의 foot process fusion과 형질내 공포형성이 현저히 관찰되었다.

이상의 결과를 종합해보면 ADR은 신사구체에 손

상을 초래함이 확실하며 그영향은 사구체 상피에 직접적인 영향으로 foot process fusion과 공포형성을 초래하게 된다고 생각된다.

REFERENCES

- 1) Blum RH and Carter SK: *Adriamycin, a New Anti-Cancer Drug with Significant Clinical Activity. Ann Internal Med* 1974;80:249-259.
- 2) Lefrak EA, Pitha J, Roseinheim S and Gottlieb JA: *A Clinicopathologic Analysis of Adriamycin Cardiotoxicity. Cancer* 1973;32:302-314.
- 3) Kim OK, Kim DS and Lee YB: *A Study of the Cardiomyopathy induced by Adriamycin in Rats. 연세의대 논문집* 1980;13:135.
- 4) Doroshow JH, Tallent C and Schechter JE: *Ultrastructural Features of Adriamycin-Induced Skeletal and Cardiac Muscle Toxicity. Am JP:1985;118:288.*
- 5) Bertani T, Poggi A, Pozzoni R, Delaini F, Sacchi G, Thoua Y, Mecca G, Remuzzi G and Donati MB: *Adriamycin-induced nephrotic syndrome in rats: sequence of pathologic events. Lab Invest* 1982;46:16.
- 6) Michael AF, Blau E and Vernier RL: *Glomerular polyanion: alteration in aminonucleoside nephrosis. Lab Invest* 1970;23:649.
- 7) Fajardo LF, Eltringham JR, Stewart JR and Klauber MR: *Adriamycin nephrotoxicity. Lab Invest* 1980;43:242.
- 8) O' Bryan RM, Luce JK, Talley RW, Gottlieb JA, Baker LH and Bonadonna G: *Phase II Evaluation of Adriamycin in Human Neoplasia. Cancer* 1973;32:1-8.
- 9) Lefrak EA, Pitha J, Rosenheim S and Gottlieb JA: *A Clinicopathologic Analysis of Adriamycin Cardiotoxicity. Cancer* 1973;32:320.
- 10) Tan C, Etcubanas E, Wollner N: *Adriamycin an Antitumor Antibiotic in the Treatment of Neoplastic Disease. Cancer* 1973;32:9.
- 11) Smeesters GC, Boury F, Faure MP and Jean G: *Adriamycin and Adriamycin-DNA Nephrotoxicity in Rats. Lab. Invest* 1984;50:190.

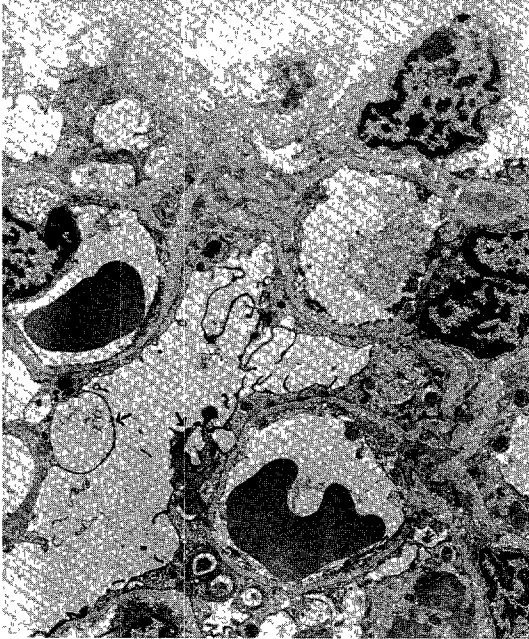


Fig. 1. Numerous vacuoli of epithelial microvilli group 3, 5wks (EM $\times 6000$)

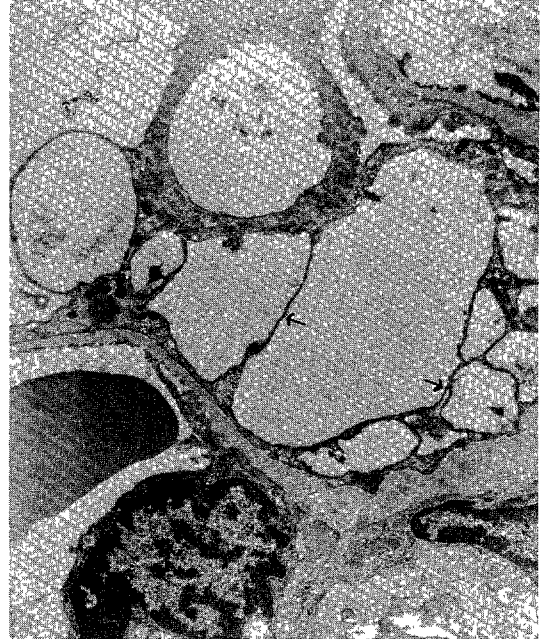


Fig. 2. Vacuoli lined by thin epithelial cytoplasm-group 3, 5wks (EM $\times 12000$)

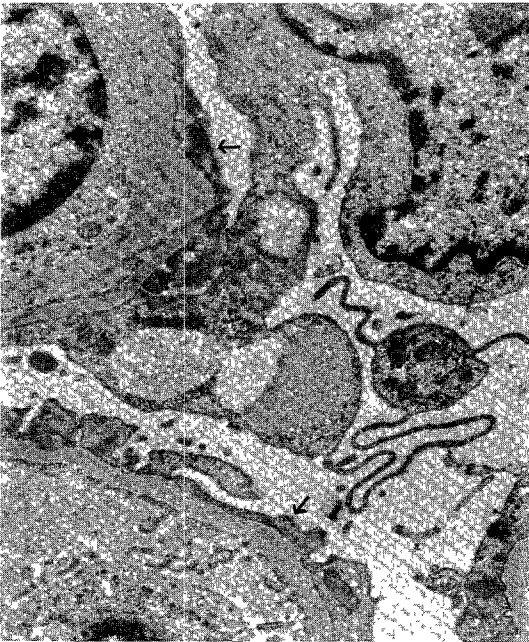


Fig. 3. Focal fusion of Epithelial foot process along normal basement membrane group 2, 5wks (EM $\times 20000$)

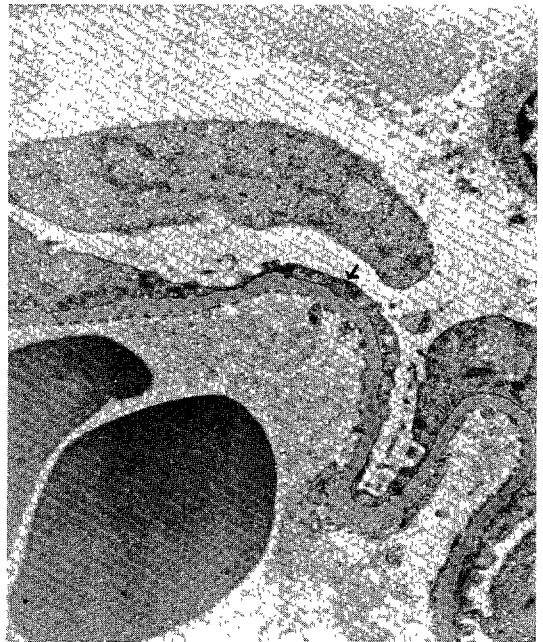


Fig. 4. Diffuse fusion of epithelial foot process group 3, 3wks (EM $\times 12000$)

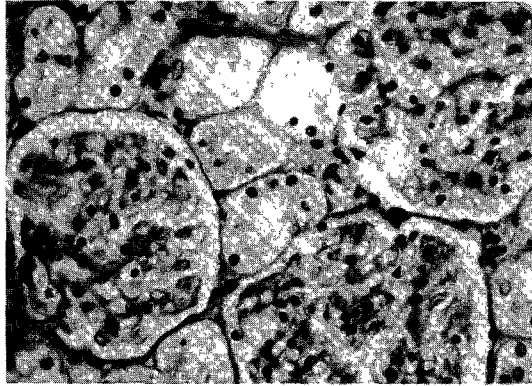


Fig. 5. Numerous vacuolization of glomerulus group 3, 5wks (H & E $\times 600$)

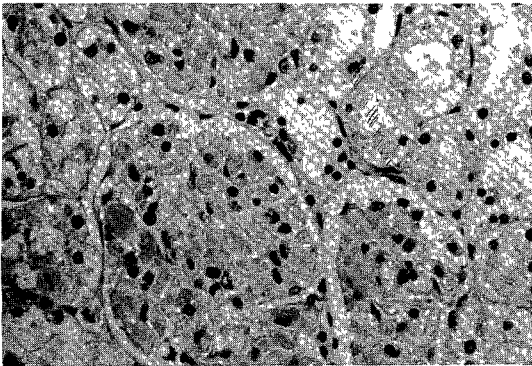


Fig. 6. Diffuse fibrin thrombi in glomerulus capillaries group 3, 3wks (H & E $\times 600$)

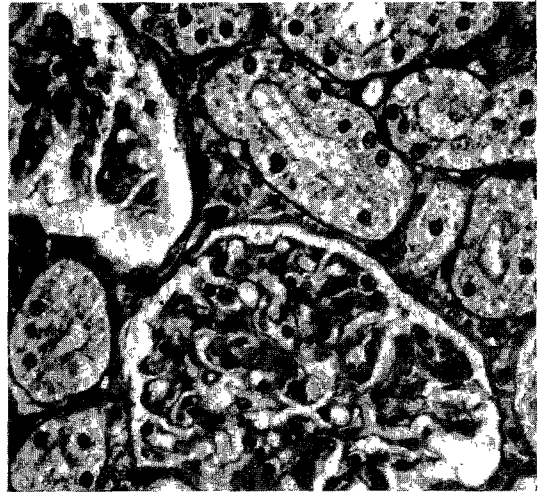


Fig. 7. Mild mesangial thickness with mild interstitial fibrosis group 2, 5wks (MT $\times 600$)