

미만성 과다흑자증 2예

이화여자대학교 의과대학 피부과학교실

한경원 · 함정희 · 국홍일

= ABSTRACT =

Two Cases of Lentiginosis Profusa

Kyung Won Han · Jeong Hee Hahm · Hong IL Kook

Department of Dermatology, College of Medicine, Ewha Womans University

Lentiginosis profusa is characterized by the numerous dark brownish macules on whole body without anomalies of other organ and occurs from birth to early adulthood and has not family history.

Two cases of lentiginosis profusa were confirmed by characteristic clinical and histopathological findings. On physical examination, they were well developed, chest roentgenogram and electrocardiogram were within normal limit. On histopathologic examination of dark brown macule showed a slight to moderate elongation of rete ridge and increase of both melanocyte number and melanin amount at basal cell layer.

서 론

미만성 과다흑자증(lentiginosis profusa)은 수많은 작은 갈색 반점들이 전신에 산재하는 피부병변으로, 다른 장기에 이상 소견은 동반하지 않고 가족력없이 출생시부터 성인초반기 사이에 발생하는 질환이다.

미만성 과다흑자증과 동일한 피부병변을 나타내며 심전도상이상, 양안격리증, 폐동맥협착증, 생식계의 이상, 성장장애 및 난청등이 동반되며 상염색체 우성유전의 경향을¹⁾ 갖는 질환을, 미만성 과다흑자증후군²⁾ 혹은 Leopard증후군¹⁾이라 일컬으나 미만성 과다흑자증은 타장기의 이상이나 유전성 경향없이 피부병변만을

보인다.

본 교실에서는 19및 14세된 남학생에서 신체 다른 장기의 이상은 없이 침두대 내지 대두대 크기의 흑갈색 반점이 전신피부에 발생한 미만성 과다흑자증으로 진단된 2예를 경험하여 보고한다.

증 례

증 례 1.

환 자 : 배 ○○, 남자, 19세.

주 소 : 전신피부에 산재한 침두대 내지 대두대 크기의 흑갈색 반점들.

가족력 및 과거력 : 특기사항 없음.

현병력 : 2세경부터 소수의 침두대내지 대두대 크기의 열은 갈색내지는 흑갈색 반점들이 노출부위에서부터 나타나 점차 수가 증가하고 전신으로 퍼졌으며, 태양에 노출되면 새로운 반점들이 증가하였고 주로 안면, 경부, 구강과 사지에 발생하였다.

전신소견 : 정상적인 성장발육을 보였다.

피부소견 : 침두대내지 대두대 크기의 열은 갈색내지 흑갈색의 반점들이 안면, 경부, 구강 및 사지에 보였으며 자각증상은 없었다(Fig. 1).

검사소견 : 일반혈액검사와 뇨검사, 간기능검사, 흉부X선검사, 심전도검사 모두 정상범위에 속하였다.

병리조직학적 소견 : 구강배부의 흑갈색 반점에서 실시한 조직검사상 표피층의 신장과 기저층에 멜라닌

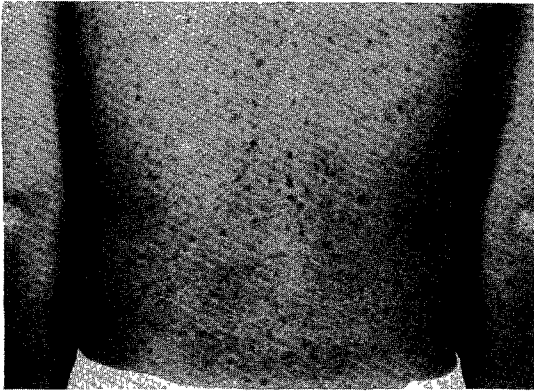


Fig. 1. Numerous lentiginos scattered on the trunk and extremities (case 1).

세포의 증가와 함께 멜라닌이 증가된 소견을 보였다 (Fig. 2, 3).

증례 2

환자 : 이 ○○, 남자, 14세.

주소 : 전신에 산재한 흑갈색 반점들.

가족력 및 과거력 : 특기사항 없음.

현병력 : 3세경에 홍역을 앓은 후 흑갈색의 주근깨 양 반점들이 하지에서 부터 나타나기 시작하여 점차 수가 증가하였고, 수장족저 및 구강점막을 제외한 전 흉부와 복부, 배부, 둔부, 상지 및 안면으로 확산되었으며, 나이가 들어감에 따라 병변의 색조는 진해졌다.

전신소견 : 정상발육소견을 보였다.

피부소견 : 침침에서 수mm크기의 흑갈색 반점들이 안면, 전흉부, 복부와 사지를 포함한 전신에 산재하였다(Fig.4).

검사소견 : 일반혈액검사와 뇨검사, 흉부X선검사, 심전도검사 모두 정상범위에 속하였다.

병리조직소견 : 구강배부의 흑갈색반에서 시행한 조직검사소견상 표피층의 연장과 기저층에서 멜라닌세포의 증가와 함께 멜라닌 색소의 과다침윤을 보였다 (Fig. 5).

고찰

미만성 과다흑자증은 가족력과 피부이외의 다른 장기에 이상소견이 없으면서 피부에 다발성 흑자만을 나타내는 피부색소이상증이다⁴⁾.

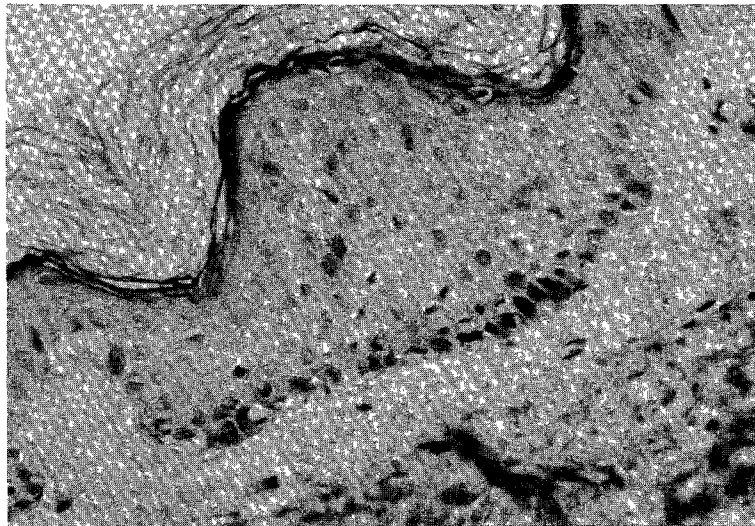


Fig. 2. Biopsy specimen from the patient's back exhibits numerous, well-melanized melanocytes in basal layer (Hematoxylin-Eosin, $\times 400$).

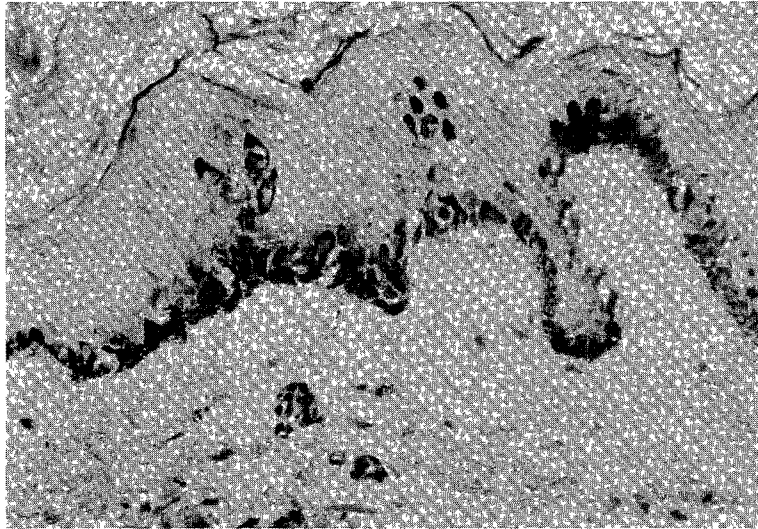


Fig. 3. Basal layer contains increased melanin deposition (Fontana-Masson, $\times 400$).

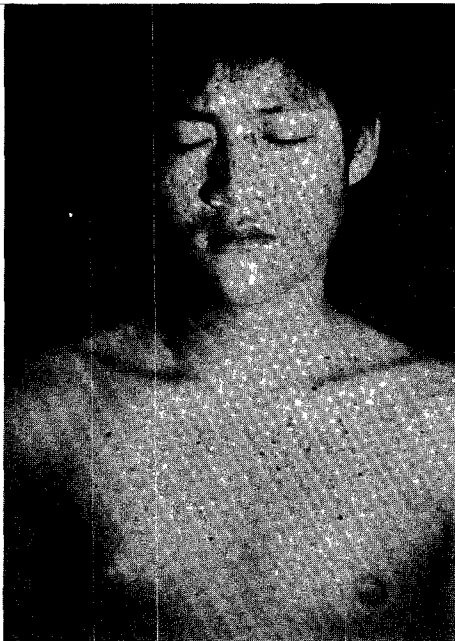


Fig. 4. Numerous lentigines scattered on the face and anterior chest (case 2).

1902년 Darier가 풍진을 앓고난 어린이에서 다수의 색소반이 생겼다가 성인 초반기에 사라진 예를 “미만성 과다흑자증”이라고 처음 명명했다⁵⁾.

1969년 Gorlin등³⁾은 이러한 피부소견(Lentigines)과 더불어 다른 기관의 이상소견들, 즉 Electrocardiographic conduction defect, Ocular hypertelorism,




Fig. 5. Biopsy specimen from the patient's back shows elongated rete ridges, and increased number of melanocytes and melanin deposition at basal cell layer (Hematoxylin-Eosin $\times 100$)

Pulmonary stenosis, Abnormalities of genitalia, Retardation of growth, Deafness등이 동반된 경우에 이들의 첫 글자를 조정하여 “LEOPARD syndrome”이라 하여 단순한 미만성 흑자증과 구별하였으며 Pipkin등⁶⁾은 3세대에 걸쳐 8명의 환자에서 다발성 흑자가 발생한 예를 보고하여 상염색체 우성 유전임을 암시하였다. 흑자는 이 증후군의 기본적인 특징이지만 다발성 흑자가 동반되지 않은 다발성흑자증후군도 보고되었다³⁾⁵⁾⁷⁾.

다발성 흑자는 대개 영아기 또는 소아기에 발생하여³⁾ 점차 수가 증가되다가 사춘기에는 정지된다⁸⁾. 점막부위를 제외하고 손바닥, 발바닥, 외음부, 안면 및

두피등을 포함한 전신에 직경 5mm 이하 크기의 전한 갈색 반점이 산발적으로 분포되는 양상을 보이며, 드물게는 직경 5cm 정도의 큰 갈색반, 액와부의 작락반, Cafe-au-lait반, 국소적인 저색소증이 나타나기도 한다²⁾³⁾⁹⁾. 본 증례들의 경우에서는 3,4세경부터 발생하기 시작하여, 점차 그 색이 짙어지고 수가 증가되어 전신에 퍼지게 되었으며, 증례1에서는 국소적인 저색소증과 대두대크기의 흑갈색 흑자가 혼재되어있는 양상을 보였다.

병리조직학적 검사상 표피능의 연장, 기저층의 멜라닌세포증가, 표피내 멜라닌 세포증가, 진피상부의 멜라닌 탐식세포와 만성염증세포의 침윤 등의 단순흑자의 소견을 보이며²⁾, 본 증례의 경우에서도 이와같은 병리소견을 볼 수 있었다.

감별진단을 요하는 질환으로는 주근깨, 진상피연접 부모반(junctional nevi) 등이 있으며, 임상및 병리조직 소견으로 감별할 수 있다. 주근깨는 미만성과다흑자증에 비해 발병연령이 늦으며 태양노출에 의해 병변의 수가 증가되고, 흑자에 비해 색이 연하고, 표피능의 연장이나 멜라닌 세포증가를 볼 수 없는 것으로 감별할 수 있다. 진상피연접부모반은 미만성 과다흑자증같이 병변이 다발성인 경우는 드물다¹⁰⁾.

미용학적 치료로써 흑자상태가 안정된 사춘기 이후에 안면부파피술을 시행할 수 있으나¹¹⁾ 그 결과는 만족스럽지 못하다.

연장된 표피능이 깊을수록 재발이 잘되며 성인후기에 갈수록 색이 열어지는 경향이 있다⁶⁾. 본 증례에서는 치료를 시행하지 않았다.

결 론

저자들은 19세 및 14세된 남자에서, 임상및 병리조직학적소견상 전신에 분포된 다발성흑자외에 다른 기관의 이상을 전혀 동반하지 않은 미만성 과다흑자증으로 진단된 2예를 경험하였기에 문헌고찰과 함께 보고하는 바이다.

REFERENCES

- 1) Sommer A, Contras SB, Craenen JM, et al. : *A family study of the leopard syndrome, Am J Dis Child, 1971; 121: 520-523.*
- 2) Selmanowitz VJ, Orentreich N, Felsenstein JM : *Lentiginosis profusa syndrome, Arch Dermatol, 1971; 104: 393-401.*
- 3) Gorlin RJ, Anderson RC, Blaw M: *Multiple lentiginos syndrome, Am J Dis Child, 1969; 117: 652-662.*
- 4) Kaufmann J, Elchmann A, Nevus C, et al: *Lentiginosis profusa, Dermatologica, 1976; 153: 116.*
- 5) Watson G: *Pulmonary stenosis, cafe-au-lait spots and dull intelligence, Arch Dis Child, 1967; 42: 303-307.*
- 6) Pipkin AE, Pipkin SW: *A pedigree of generalized lentigo, J Hered, 1950; 41: 79-83.*
- 7) Korexenidis G, Welob N, Moschos C, et al: *Congenital heart disease, deafmutism and associated somatic malformations occurring in several members of one family, Am J Med, 1966; 40: 149-155.*
- 8) Zeisler E, Becker S: *Generalized lentigo. Its relation to systemic nonelevated nevi, Arch Derm Syph, 1936; 33: 109-125.*
- 9) David A, Hayes H, Ronald K: *Multiple lentiginos syndrome, Am J Med, 1976; 60: 447-456.*
- 10) Lever WF, Schaumburg-Lever G: *Histopathology of the skin, 6th ed., Philadelphia, J.B. Lippincott Co., 1983; pp 694-695.*
- 11) 박중현 · 이천열 · 김덕하 · 김기홍 : 다발성 흑자 증후군 1예, 대한피부과 학회지 1985, 제23권 제1호 100-103.