

## 척수내 농양 1 예 보고

이화여자대학교 의과대학 신경외과학교실

장일태 · 김성학 · 박동빈 · 신규만

= ABSTRACT =

### A Case of Intramedullary Spinal Abscess

— A Case Report —

IL Tae Jang · Sung Hak Kim · Dong Been Park · Kyu Man Shin

*Department of Neurosurgery, College of Medicine, Ewha Womans University*

A 31 year-old male was admitted to our hospital with severe upper thoracic pain, paraplegia and urinary difficulty. The patient have no history of infection or operation. At admission, neurologic examination revealed alert mental state, hypoaesthesia below the level of T6 sensory dermatome. All deep tendon reflexes were hypoactive. Myelographic examination disclosed total blockage of T5 body level. A CT scan of the lumbar spine performed immediately after myelogram verified an intramedullary enlargement of the spinal cord. Laminectomy was performed from the T3 to T5. Yellowish discolored pus was founded at the epidural space, and exuded out through dura perforation. Dura was incised and the abscess was removed. The intramedullary abscess was encountered and fibrous granulation tissue was partially enveloped the abscess. The abscess removed by repeated antibiotics mixed saline and suction. The organism from the abscess was identified as staphylococcus coagulase positive. Antibiotic therapy was continued for four weeks and steroid postoperatively. The patient's condition was slight improved sensory level, but motor power was still hemiplegia on discharge time.

### 서 론

척수내 농양은 그 발생예가 희귀하여 1830년 Hart<sup>1)</sup>가 처음으로 보고한 이래 오늘날까지 문헌에 보고된

예도 수를 헤아릴만큼 극히 희유하다. 척수강내 농양 중에서도 척수내 농양은 경막외강이나 경막하강내에 발생하는 농양에 비해 발생빈도가 월등히 낮으며, 임상증상도 다양하여, 만성으로 발생될 때는 척수내 종양과 거의 유사한 증상을 보인다<sup>2)3)</sup>. 척수내 농양

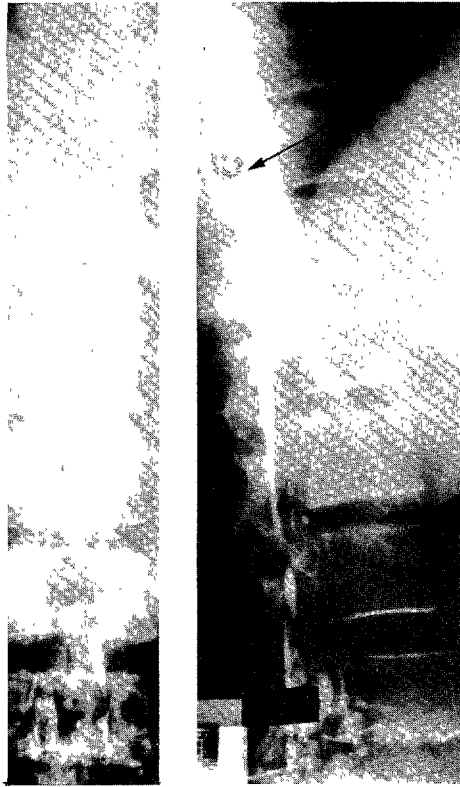

Fig. 1. Partopaque myelogram shows total block of dye column at  $T_5$  level.

은 급성및 만성에에서 조기진단과 적절한 수술요법으로 증상의 호전을 기할수 있는 질환이다.

최근 본 교실에서는 흉수내에서 발생한 농양 1예를 치험하였기에 이에 관한 문헌고찰과 함께 보고하는 바이다.

## 증 례

환 자 : 함○홍, 남자, 31세.

주 소 : 흉부동통, 하지마비및 배뇨장애.

가족력및 과거력 : 특기할 만한 사항은 없음.

현병력 : 본 환자는 1985년 5월초 갑자기 흉추부에 동통을 느끼기 시작했고, 발병 15일후 부터는 동통이 더욱 심해지면서 호흡곤란을 같이느껴, 곧 개인 병원에 입원하였으나, 당일 양측 하지마비와 배뇨장애가 갑자기 발병하였다. 또한 통증과함께 신경학적 증상이 더욱 악화되어 1985년 5월 17일 본원 신경외과로 전원되었다.

초진시 진찰소견 : 체격및 영양상태는 양호하였으며, 체온 $37^{\circ}\text{C}$ , 맥박은 72번, 호흡 24번, 혈압은  $130/90\text{mmHg}$

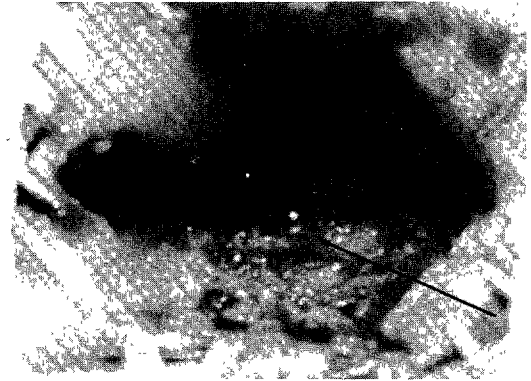


Fig. 2. Intraoperative photograph of  $T_3$  to  $T_6$  laminectomy site revealing yellowish discolorated pus through dura perforation.

였다.

신경학적 진찰소견에서 의식은 명료하였고 뇌신경 소견에도 이상이 없었다. 양측하지의 운동마비 증세가 현저하였고 심부전 반사는 양측에서 감소되었다.

검사소견 : 말초혈액상 백혈구가  $17700/\text{mm}^3$ 로 증가된 외는 혈액및 뇨검사는 정상이었으며, 뇌척수액은 육안적으로 투명하였고 화학성분치도 정상이었으나, 백혈구가  $13/\text{Cu. mm}$ 로 성분비는 임파구 99%에 중성백혈구가 1% 관찰되었다. Queckenstedt 검사에서 척수지주막하강의 폐쇄이 있음을 나타내고 있었다.

흉부X-선 단순촬영에서 별 이상소견이 발견되지 않았고, 척수조영술상에서 제5흉추부에서 완전폐쇄가 보였다(Fig. 1). 척수부 전산화 단층촬영에서는 각신경근이 경막에 부착되어있고, 포막낭(the cal sac)의 유착만 있을뿐 척수내 농양이나 종양을 의심할만한 소견은 없었다.

수술소견 : 전신마취하에서 제3 흉추에서 제5흉추까지 전후궁절제술을 시행한 결과, 경막외강에서 황색의 농이 나와있는 것을 볼 수 있었으며, 이농을 제거해보니 경막에 구멍이 뚫려있었고, 이 공(foramen)을 통하여 농이 배출되고 있는것을 볼수 있었다. 경막과 지주막은 서로 유착이 심하게 되어있었고 척수의 박동은 없었다(Fig. 2). 즉시 수술현미경을 사용하여 관찰한 결과, 농양은 주위척수, 경막, 지주막과, 서로 육아조직을 형성해있어, 이를 미세집계(microforcep)와 전기소작기를 이용하여 제거한후 항생제를 혼합한 생리적 식염수로 세척하였고, 척수의 박동을 볼수 없는채로, 고무 drain을 삽입하고, 수술을 마쳤다.

병리 조직학적 소견 : 화농물질에는 국소적인 괴립조직과 함께 섬유화가 일어나 있었으며, 배양균 검사에

는 staphylococcus coagulase positive로 판명되었다.

수술후 경과 : 수술후 항생제와 스테로이드를 약 3주간 투여한 결과 특별한 합병증은 없었으나, 양측하지의 운동약화 상태로 입원 7주만에 퇴원하였다.

## 고 찰

척수내 농양은 Hart<sup>1)</sup>가 1830년 처음 보고한 이래, Woltman과 Adson<sup>4)</sup>, Artz<sup>5)</sup>, Lepoivre<sup>6)</sup>, Ritaat<sup>7)</sup> 등이 발표한 바 있고, 1977년 DiTullio<sup>8)</sup>가 자신이 경험한 1예를 포함하여 54예가 발표되었다고 보고하였다. 우리나라에서도 문헌상으로 신<sup>9)</sup>과 박<sup>10)</sup>의 보고만이 있을뿐이다.

발생연령은 성인보다는 소아에서 호발하는데, DiTullio<sup>8)</sup>는 27%가 10세 이전에 병발되었다고 했으며, Menezes<sup>11)</sup>도 25%가 5세미만의 소아에서 발생하고 남녀비는 3:2로 남자가 약간 많은것으로 보고하였다.

척수내 농양의 형성과정에서 화농성 세균의 척수내 파급경로로는 척수주위조직의 외상으로 직접 파급되는 경우와<sup>7)12)</sup> 원발병소로 부터 혈행성으로 전이<sup>5)</sup> 또는 임파계통을 통하여<sup>13)</sup> 균이 척수내에 도달된다고 하였고, DiTullio<sup>8)</sup>가 문헌에서 수집한 53예의 척수농양의 원인 분석에서 15예가 주위의 화농성 병변으로 부터 직접 파급 되었던 예이고, 그중 50%가 요·척추부의 피부동에 의해 발생되었다. 그리고 신체 타부위의 감염성 병변으로 부터의 원인균이 척수내로 전파된 예가 31예로 보고 되었고, 척추골절에 의한것이 7예였다. 혈행성 전이는<sup>2)3)7)12)14)</sup>, 특히 박테리아성 심내막염, 폐, 기관지의 염증성 질환, 비뇨생식기의 감염성질환 등으로 부터 전이가 잘 일어난다고 한다. 이와같이 전이가 호흡순환계 질환에서 주로 오는 이유는 낮은 척수정맥의 압력때문에 혈류가 정체되어 원인균이 도달하기가 쉽기 때문이라고 설명하였다.

농양의 원인균으로는<sup>11)</sup> Staphylococcus, Streptococcus, Pneumococcus, Actinomyces 등이 보고되고 있으나 전혀 균이 배양되지 않은 예도 있다<sup>7)11)</sup>.

척수내 농양의 부위별 발생빈도는 흉추부위가 가장 많고, 특히 척수의 후방부위에 호발하고, 그외에 요수, 경수의 순으로 보고되고 있으며<sup>8)</sup> 많은 예에서 척수내 농양의 범위는 척수의 반정도<sup>1)</sup>가 침범되기도 하지만, 대부분 몇개의 척수분절에 걸친 국한성농양<sup>2)</sup>을 형성하는 예가 많다고 한다.

농양의 진전과정에서 급성은<sup>11)</sup> 단세포, 림파구, 다핵성백혈구 등으로 이루어진 과립들이 조그만 혈관을 따라 확산되는 미립성의 농양형성을 하여 화농성 척수염을 일으키지만, 만성형은 농양과 피사조직을 중심

으로하는 다른 3층의 피막에 의해 구성되어, 농양자체가 신경섬유를 파괴시키기 보다는 오히려 신경섬유를 분리시키면서 확산하기 때문에 수술예후에 좋은 결과를 초래할수 있다고 한다. 척수내 농양의 증상은 다양하게 출현하며, 급성농양기에는 척수내 심한동통이 있으면서 발열, 그리고 운동마비, 지각둔마, 배뇨장애등의 증상이 일반적으로 일어나며, 만성인 경우는 급성시의 감염성증상보다는 척수내 종양의 증상과 유사한 소견이 보여진다.

척수내의 농양은 발생빈도의 희귀성과 임상적인 특징이 독특치 못하므로, 수술전에 진단이 내리지기는 어려우며, 뇌척수액이나 말초혈액에서 백혈구과다증이 있다하더라도 진단에 많은 도움을 줄수 없다<sup>2)5)7)15)</sup>. 척추단순X-선 촬영상에서 척추경부간(interpedicular distance)의 확대소견도 진단에 큰 도움을 주지못하며 타질환과의 감별이 곤란하다. 척추강내 농양을 의심하게하는 신경학적 소견이 나타난 환자에게서 척수조영술을시행, 이상소견이 발견되었을시에는 지체없이 수술로써 척수내의 농양을 제거함과 동시에 4~6 주의 항생제요법이 가장 적절한 방법이다.

Woltman<sup>4)</sup>과 Adson은 3개월간 완전하지마비상태였던 환자가 철저한 수술배농과 항생제 요법으로 완전히 회복되었음을 보고하였다.

농양의 치료에서 단순한 천자배농은 일시적인 병의 진행을 중지시킬뿐 완치는 기대하기 어렵고<sup>12)</sup>, 따라서 가장 적절한 치료방법은 충분한 척추후궁절제술과 팽창된 척추의 농양부위를 배농시키는 것이라고 할 수 있다<sup>3)7)14)</sup>. 만성척추내 농양의 완전적출성공<sup>2)</sup>이라는 보고와 함께, 척수내농양을 의심하여 수술한 결과 별 특이소견이 없었다는 보고<sup>12)15)</sup>가 함께 있었다. 이런점을 고려해 볼때 척수내 농양의 진단은 어려운 것으로 사료된다.

## 결 론

31세 남자환자에서 흉추부에 발생한 척수내농양 1예를 수술치험하였기에 문헌고찰과 함께 보고하는 바이다.

## REFERENCES

- 1) Hart J: A case of encysted abscess in the center of the spinal cord. *Dublin Hosp Rep* 1830; 5:522-524.
- 2) Manfredi M, Bozzao L, Frascioni F: *Chronic intramedullary abscess of the spinal cord.* *J*

- Neurosurg* 1970;33:352-355.
- 3) Youmans JR: *Neurological surgery*. Philadelphia London Toronto WB Saunders Company 1577 1978.
  - 4) Woltman HW and Adson AW: *Abscess of the spinal cord*. *Brain* 1926;49:193-206.
  - 5) Artz PK: *Abscess within the spinal cord. Review of literature and report of three cases*. *Arch Neurol Psych* 1944;51:533-543.
  - 6) Lepoivre J, Pertuiset B, Arnould G and Tridon P: *Les abcès intramedullaires*. *Neurochirurgia* 1961;7:72-82.
  - 7) Rifaat M, El-Shafei I, Samra K and Sorour O: *Intramedullary spinal abscess following spinal puncture*. *J Neurosurg* 1973;38:366-367.
  - 8) Ditullio MV: *Intramedullary spinal abscess. A case report with a review of 53 previously described cases*. *Surg Neurol* 7:351-356.
  - 9) 신규만 · 계종수 · 최호익 · 이기찬 · 주정화 : 척수내농양 1 예보고, 대한신경외과학회지 1975;4 : 155-158.
  - 10) 박종욱 · 김호경 · 임경일 · 강삼석 · 우정현 : 척수내농양 1 예보고, 대한신경외과학회지 1981;10:413-416.
  - 11) Menezes AH, Graf CJ and Perret GE: *Spinal cord abscess. A review* *Surg Neurol* 1977;8:461-467.
  - 12) Wright RL: *Intramedullary spinal cord abscess*. *J Neurosurg* 1965;23:208-210.
  - 13) Galkin M: *Zur Methodik der Injektion des Lymphsystems beim Subarachnoidalraum*. *Zitschr D Ges Exper Med* 1930;74:483-489.
  - 14) EL Gindi S, Fairburn B: *Intramedullary spinal abscess as a complication of a congenital dermal sinus. Case Report*. *J Neurosurg* 1969;30:494-497.
  - 15) Betty M and Lorber J: *Intramedullary abscess of the spinal cord*. *J. Neurosurg Psychiat* 1963;26:236-240.
  - 16) Batson OV: *The functions of vertebral veins and their role in the spread of metastasis*. *Ann Surg* 1941;112:139-149.
  - 17) Walker RM and Dyke SC: *Spinal cord abscess*. *Lancet* 1936;1:1413-1413.
-